Edisi Pertama

PANDUAN PRAKTIS KETERAMPILAN

USG OBSTETRI GINEKOLOGI DASAR UNTUK DOKTER

Berbasis Kompetensi Berstandar Nasional dan Internasional

Judi Januadi Endjun

RSPAD GATOT SOEBROTO - FKUI
DEPARTEMEN OBSTETRI DAN GINEKOLOGI
JAKARTA

2018

PANDUAN PRAKTIS KETERAMPILAN

USG OBSTETRI GINEKOLOGI DASAR UNTUK DOKTER
BERBASIS KOMPETENSI
BERSTANDAR NASIONAL DAN INTERNASIONAL

Judi Januadi Endjun *, **

*) RSPAD GATOT SOEBROTO - FKUI
DEPARTEMEN OBSTETRI DAN GINEKOLOGI

**) FAKULTAS KEDOKTERAN
UNIVERSITAS MUHAMMADIYAH PROF. DR. HAMKA

JAKARTA

2018

PANDUAN PRAKTIS KETERAMPILAN

USG OBSTETRI GINEKOLOGI DASAR UNTUK DOKTER BERBASIS KOMPETENSI BERSTANDAR NASIONAL DAN INTERNASIONAL

Penulis:
Judi Januadi Endjun

Editor:
Judi Januadi Endjun

ISBN: 978-602-74799-3-7

21 cm x 29,7 cm; i–xiv + 1–328 halaman

Diterbitkan oleh:
CV ADIA
Jl. Satria Raya L-3
Komp. Cibolerang
Bandung

Cetakan ke-1
Tahun 2018

Dilarang keras mengutip isi buku ini sebagian atau keseluruhan dalam bentuk apapun tanpa seizin penerbit. Hak Cipta Dilindungi Undang-Undang No. 28 Tahun 2014 Pasal 113

Buku asli bertandatangan asli penulis

(dr. Judi Januadi Endjun, D. Ultrasound, Sp.OG, M.H.)

kupersembahkan buku ini kepada semua guru-guruku, istriku Dr. Ria Hiranyawati Hidajat, anakku Dr. Mohammad Mahesa Nara Maharddhika, serta semua murid-muridku, pahlawan kedokteran terbaik, yang telah berjuang dengan seluruh hidupnya untuk menggapai asa dan meraih cita-cita, untuk Indonesia yang lebih baik

Kata Pengantar

Assalamu'alaikum Warahmatullahi Wabarakaatuh.

In syaa Allah eBook "Panduan Praktis Keterampilan USG Obstetri Ginekologi Dasar Untuk Dokter Berbasis Kompetensi Berstandar Nasional dan Internasional" saya wakafkan dengan ikhlas dengan harapan bermanfaat bagi kita semua dan menjadi amal jariah bagi kita semua. Aamiin YRA.

RSPAD Gatot Soebroto sebagai rumah sakit pendidikan harus mengikuti kemajuan jaman, termasuk dalam kegiatan pelatihan USG obstetri ginekologi dasar berbasis kompetensi. Kompetensi dan standarisasi, merupakan bagian penting yang harus ada dalam perilaku seorang profesional, termasuk dokter. Pada bulan Februari tahun 2013 RSPAD telah menjadi bagian dari sejarah dimulainya Standarisasi dan sertifikasi pelatihan USG Obstetri Ginekologi dasar berbasis kompetensi bagi staf pengajar dari 14 pusat pendidikan spesialisasi obstetri ginekologi di Indonesia melalui kegiatan *TOT* (*Training of Trainer*) yang diadakan oleh Kolegium Obstetri Ginekologi Indonesia.

Selanjutnya pelatihan tersebut dilakukan oleh Kolegium Obstetri Ginekologi Indonesia di pusat-pusat pendidikan PPDS Obstetri Ginekologi Indonesia dan oleh Pokja USG POGI bagi spesialis obstetri ginekologi (SpOG) Indonesia. Saat itu, sebagian besar materi ajar mengacu kepada kurikulum yang dibuat oleh *International Society of Ultrasound in Obstetrics and Gynecology* (***ISUOG***). Pada bulan Januari tahun 2018 telah dibuat kurikulum baru dalam pelatihan USG bagi PPDS Obstetri Ginekologi berstandar internasional. Kurikulum tersebut merupakan konsensus dari tujuh organisasi/institusi yang peduli pada peningkatan kualitas dokter spesialis obstetri ginekologi dalam bidang ultrasonografi. Organisasi tersebut adalah *American Institute of Ultrasound in Medicine (AIUM)*, *Society for Maternal-Fetal Medicine (SMFM)*, *American College of Obstetricians and Gynecologists (ACOG)*, *American College of Osteoptahic Obstetricians and Gynecologists (ACOOG)*, *American College of Radiology (ACR)*, *International Society of Ultrasound in Obstetrics and Gynecology (ISUOG)*, dan *Society of Radiologists in Ultrasound (SRU)*.

RSPAD Gatot Soebroto juga melakukan perubahan kurikulum bagi peserta didik yang stase di Departemen Obstetri dan Ginekologi, untuk menyesuaikan dengan standar internasional tersebut. Mengingat adanya beberapa kendala, maka dilakukan penyesuaian agar mampu laksana. Kurikulum baru ini menekankan pentingnya standarisasi dan evaluasi kompetensi yang terukur dengan jelas. Anak didik dan pendidik sama-sama dapat melakukan ***self assessment*** untuk peningkatan kompetensinya.

Semoga usaha kecil ini dapat bermanfaat banyak, terutama dalam menghasilkan dokter-dokter Indonesia yang kompeten dalam bidang USG obstetri ginekologi dasar yang berstandar internasional. Penulis juga berharap, bahwa modul ini dapat dipergunakan dalam program edukasi USG obstetri ginekologi dasar bagi dokter umum dan dokter SpOG di seluruh Indonesia dan ASEAN. Hal ini memang tidak mudah, tetapi harus dilakukan, dan kita harus berubah untuk menjadi lebih baik. Tidak ada jalan pintas untuk menjadi profisien dalam kemampuan USG Obstetri Ginekologi dasar, kecuali berlatih, berlatih, dan berlatih setiap hari hingga menjadi profisien pada waktu dua tahun yang akan datang. Bersama kita bisa, untuk Indonesia yang lebih baik. Seperti kata pepatah, tidak ada gading yang tidak retak, maka naskah ini juga masih jauh dari sempurna. Penulis sangat menantikan sumbang saran positif untuk perbaikan buku ini.

Buku ini hanya boleh dipergunakan untuk keperluan edukasi, penelitian, dan tidak untuk diperjualbelikan serta pemanfaatan eBook ini harus sesuai dengan UU Nomor 41 tahun 2004 Tentang Wakaf.

Wassalamu'alaikum Warahmatullahi Wabarakaatuh.

Jakarta, Juli 2020
Penulis

Ucapan Terima Kasih

Izinkan saya sebagai penulis menyampaikan ucapan terima kasih yang tidak terhingga kepada:

1. Ayahanda: R. Endjun bin Darmini, Dr. SpOG dan almarhumah ibunda: R. Ini Hermini binti Ipik Gandamana
2. Ayah Mertua: R. Hidajat Wargahadibrata, SH dan Ibu Mertua: R. Soebiantini
3. Istriku tercinta, Ria Hiranyawati Hidayat, Dr.
4. Anak-anakku yang saya cintai dan banggakan:
    a. M. Adesa Nawa Pradhana, BA (Hons) Animation
    b. M. Mahesa Nara Maharddhika, Dr.
    c. M. Fadhil Abhimantra
    d. M. Ichsan Khairullah
5. Kepala RSPAD Gatot Soebroto beserta seluruh Staf dan jajarannya.
6. Kepala Departemen Obstetri Ginekologi RSPAD Gatot Soebroto beserta semua Staf dan Karyawan.
7. Arum Werdi Ratri, Dr.
8. Puspitasari Notohatmodjo, Dr.
9. Anugrah Aulia Ulil Amri, Dr.
10. PPDS OBGIN FKUI Stase bulan Februari 2018:
    a. Adia Triyarintana, Dr.
    b. Adhitia Nugrahanto, Dr.
    c. Ganot Sumulyo, Dr.
    d. Vetta Fegitalasky, Dr.
    e. Yesy Marianna Nasution, Dr.
    f. TIti Amalia, Dr.
11. Koasisten OBGIN RSPAD Angkatan 173:
    a. Kamila Hanifa Khairunnisa, S. Ked (FK UPN Veteran, Jakarta).
    b. Dhea Andhira Prilialoka, S. Ked (FK UPN Veteran, Jakarta).
    c. Ronauly Kurnia Margaret Seskowati Tamba (FK UPN Veteran, Jakarta)
    d. Yazida respati wiman S. Ked (FK UPN Veteran Jakarta).
    e. Aldi Hafiz Dalimunthe, S. Ked (FK UPN Veteran Jakarta).
    f. Krisna puspita dewi, S. Ked (FK UPN Veteran 2akarta).
    g. Albatros W.B, S. Ked (FK Ukrida).
    h. Rianti Adelia, S. Ked (FK Ukrida).
    i. Riana liza S, S. Ked (FK Ukrida).
    j. Ramadhina Anggita Suci Aulia, S. Ked (FK UPN Veteran Jakarta).
    k. Nizzah Afina, S. Ked (FK UPN Veteran Jakarta).
    l. Aryan Muhammad, S. Ked (FK UPN Veteran, Jakarta).

12. Bapak Dedi Mulyadi yang telah banyak membantu dalam pengaturan tataletak naskah serta pencetakan buku ini.
13. Mitra usaha:
    a. PT. Beyond Medical Indonesia
    b. PT. Setia Manggala Abadi
    c. PT. Green Medica
    d. PT. Mindray Medical Indonesia
    e. PT. Murti Indah Sentosa
    f. PT. Indonesia Global Medika
14. Semua pihak yang telah membantu sehingga buku ini dapat diterbitkan.

Hanya Allah SWT yang dapat membalas semua kebaikan tersebut dengan berlipat ganda pahala dan kebahagiaan. Aamiin YRA

Jakarta, Juni 2018
Penulis

Sambutan Kepala RSPAD Gatot Soebroto

Salam sejahtera bagi kita semua.
Selamat atas terbitnya buku "**Panduan Praktis Keterampilan USG Obstetri Ginekologi Dasar untuk Dokter, Berbasis Kompetensi, Berstandar Nasional dan Internasional**". Buku tersebut merupakan sumbangsih yang amat bermanfaat bagi kegiatan pendidikan dan penelitian serta membanggakan bagi kita semua, khususnya RSPAD Gatot Soebroto. Buku ini dapat dipergunakan sebaga sarana untuk evaluasi diri (*self-assessment*) dalam keterampilan USG obstetri ginekologi dasar dan sarana pendidikan bagi koasisten, dokter umum, PPDS Obstetri Ginekologi, PPDS Radiologi, Spesialis OBGIN dan Spesialis Radiologi.

Sebagian besar materi pada buku ini mengacu pada konsensus internasional tahun 2018 tentang pencapaian kompetensi USG OBGIN Dasar bagi PPDS Obstetri Ginekologi. RSPAD Gatot Soebroto sebagai RS pendidikan telah ikut berperan dalam mencerdaskan anak bangsa melalui kegiatan pelatihan USG Obstetri Ginekologi Dasar berbasis kompetensi sejak tahun 2013. Pada tahun 2018 kegiatan pelatihan tersebut ditingkatkan melalui penerapan kurikulum baru berstandar internasional dan nasional.

Saya sebagai Pimpinan di RSPAD Gatot Soebroto, sangat mendukung semua kegiatan pendidikan dan penelitian di RSPAD Gatot Soebroto karena kedua hal tersebut akan meningkatkan kualitas layanan kesehatan di RSPAD Gatot Soebroto. Saya juga menghimbau kepada semua dokter dan tenaga kesehatan lain yang mengabdi di RSPAD Gatot Soebroto untuk meneliti, menulis, dan mempublikasikan karya ilmiahya serta melakukan kegiatan pelatihan berbasis kompetensi secara berkala,

Sekali lagi saya ucapkan selamat kepada Dr. Judi Januadi Endjun, Dipl Ultrasound, SpOG atas terbitnya buku ini. Terus berkarya, jangan pernah berhenti mengabdi kepada Negara dan Bangsa Indonesia. Semoga Tuhan YME memudahkan dan melindungi usaha baik kita semua. Amin.

Jakarta, …. Mei 2018
Kepala RSPAD Gatot Soebroto

Dr. dr. Terawan Agus Putranto, Sp. Rad (K) RI
Mayjen TNI

Sambutan Kepala Departemen Obstetri dan Ginekologi RSPAD Gatot Soebroto

Segala puji bagi Allah SWT Rabb seluruh alam sehingga terbitnya buku "Panduan Praktis USG Obstetri Ginekologi Dasar" untuk Dokter Berbasis Kompetensi Nasional dan Internasional.

Suatu kebanggaan yang tak terhingga setelah meluasnya penggunaan USG Obstetri dan Ginekologi sampai dengan ke pelosok-pelosok di Indonesia dengan adanya buku ini dapat menuntun secara objektif dan terukur keterampilan pengguna alat diagnostik USG Obstetri dan Ginekologi. Dampak ke depan bila di gunakan dan di praktikkan akan menjadikan standar kompetensi yang dimiliki oleh dokter Indonesia di bidang obstetri dan ginekologi dan akan meningkatkan pelayanan kesehatan secara menyeluruh.

Selamat dan sukses saya ucapkan kepada dr. Judi Januadi Endjun, SpOG yang telah berhasil menerbitkan buku ini sebagai edisi I.

Ditunggu buku-buku yang berikutnya.

Jakarta, Mei 2018

Kepala Departemen Obstetri & Ginekologi

dr. Gunawan Dwi Prayitno, SpOG, KFER

Kolonel Ckm NRP 32969

Daftar Isi

Kata Pengantar v
Ucapan Terima Kasih vi
Sambutan Kepala RSPAD Gatot Soebroto viii
Sambutan Kepala Departemen Obstetri Ginekologi RSPAD Gatot Soebroto ix
Daftar Isi x
Daftar Singkatan xi

BAB 1: Pendahuluan 1
BAB 2: Kurikulum Pelatihan USG Obstetri Ginekologi Dasar 5
BAB 3: Persiapan Pemeriksaan USG Obstetri Ginekologi 13
BAB 4: Uraian Ringkas Materi Ajar USG Obstetri Ginekologi Dasar 17
BAB 5: Pencapaian Kompetensi USG Obstetri Ginekologi Dasar 43
BAB 6: Modul Uji Kompetensi USG Obstetri Ginekologi Dasar 53
BAB 7: Kontributor 111
BAB 8: Kepustakaan 113
BAB 9: Riwayat Hidup Penulis..... 115

LAMPIRAN 1. Penuntun Belajar USG Obstetri Ginekologi Dasar 119
LAMPIRAN 2. Lembar Penilaian Uji Kompetensi USG Obstetri Ginekologi Dasar 161
LAMPIRAN 3. Lembar Uji Kompetensi USG Obstetri Ginekologi Dasar 199

Daftar Singkatan

- **A** :
  - A: anterior
  - AC: abdominal circumference
  - ACM: A. Cerebri Media
  - ACOG: American College of Obstetrics and Gynecology
  - ACOOG: American College of Osteo- pathic Obstetricians and Gynecologists
  - ACR: American College of Radiology
  - AEDF: absent end diastolic flow
  - AFI: amniotic fluid index
  - AIUM: American Institute of Ultrasound in Medicine
  - Ao: aorta
  - AoA: aorta ascendens
  - AoD: aorta descendens
  - AP: antero-posterior
  - ASD: atrial septal defect
  - AUmb: A. Umbilicalis
  - AUt: A. Uterina

- **B** :
  - BPD: biparietal diameter
  - BO: blighted ovum (kehamilan nir mudigah)

- **C** :
  - CI: cephalix index
  - Cl: cerebellum,
  - Cr: cerebrum,
  - CM: cisterna magna
  - CRL: crown rump length

- **D** :
  - DI: diameter inter cerebellar
  - DOF: diameter oksipito frontalis (sama dengan OFD)
  - DPJP: Dokter Penanggung Jawab Pelayanan
  - dpm: denyut per menit

- **E** :
  - EB: echogenic bowel
  - EWF (estimation of fetal weight)

- **F** :
  - FEIC: focus echogenic intra cardiac
  - FL: femur length (FL)
  - FibL: fibula length
  - FO: foramen ovale
  - FOD: fronto-occipital diameter

- **G** :
  - GS: gestational sac (lihat KG: kantong gestasi)

- **H** :
  - HAP: hemoragia antepartum
  - HC: head circumference,
  - HL: humerus length
  - HPP: hemoragia postpartum

- **I** :
  - ISKAT: indeks satu kantong amnion terdalam
  - ISUOG: Internationa Society of Ultrasound in Obstetrics and Gynecology
  - IT: intracranial transluscency

- **J** :
  - Janin

- **K** :
  - Ka: kanan
  - Ki: kiri
  - KG: kantong gestasi

- **L** :
  - L: laki-laki
  - LA: left atrium
  - LV: left ventricle
  - LVOT: left ventricular outflow tract

- **M** :
  - MAP: mean arterial pressure
  - MI: mechanical index
  - MI: mitral insufisiensi
  - MVP: maximum vertical pocket

- **N** :
  - NB: nasal bone
  - NIPT: Non Invasive Prenatal Test
  - NT: nuchal transluscency

- **O** :
  - OBGIN: obstetri ginekologi
  - OFD: occipito frontalis diameter
  - OSATS: Objective Structured Assessment of Technical Skills
  - OSCE: Objective Structured Clinical Examination
  - OUE: ostium uteri eksternum
  - OUI: ostium uteri internum

- **P** :
  - P: posterior
  - PCO: poly cystic ovarium
  - PI: pulsatility index
  - PL: plasenta
  - PLR: plasenta letak rendah
  - POGI: Perkumpulan Obstetri Ginekologi Indonesia
  - PP: plasenta previa
  - PPM: plasenta previa marginalis
  - PPT: plasenta previa totalis
  - PSV: peak systolic velocity

- **Q** :

- **R** :
  - RA: right atrium
  - RF: reverse flow
  - RI: resistence index
  - RL: radius length
  - RV: right ventricle
  - RVOT: right ventricular outflow tract

- **S** :
  - SBU: segmen bawah uterus (sama dengan SBR: segmen bawah rahim)
  - SC: sectio cesarea
  - SDP: single deepest pocket (sama dengan MVP)
  - SD Ratio: nisbah/rasio sistolik-diastolik
  - SIV: septum interventriculare (sama dengan IVS: interventriculare septum)

- SMFM: Society for Maternal Fetal Medicine
- SRU: Society of Radiologists in Ultrasound

- **T** :
  - TBJ: taksiran berat janin (EFW: estimation of fetal weight)
  - TF: tetralogy of Fallot
  - TGA: transposition of the great artery
  - TI: thermal index
  - TI: trikuspid insufisiensi
  - TL: tibia length
  - TVV: triple vessels view (3VV)

- **U** :
  - UL: ulna length
  - USG: ultrasonografi

- **V** :
  - VSD: ventricular septal defect
  - VU: vesica urinaria
  - VUmb: V. Umbilicalis

- **W** :
  - W: wanita

- **X** :
  - Sumbu X

- **Y** :
  - YS: yolk sac
  - sumbu Y

- **Z** :
  - sumbu Z

Tricefy

Complete, cloud based
image management solution

Archive

Studies securely from
any web browser
anytime, anywhere

Collaborate

With referring
physicians, colleagues
and experts instantly

Share

Images and clips instancly
using secure links with
your patients

beyond
MEDICAL

PT. Beyond Medical Indonesia
18 Office Park, 22nd floor Unit A
Jl. TB. Simatupang Kav. 18 Pasar Minggu Jakarta Selatan - Indonesia
Telp: (+62-21) 2278 3567 Fax: (+62-21) 2278 3396

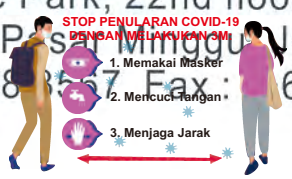

KEUTAMAAN ILMU

Barang siapa mengamalkan apa-apa yang ia ketahui, maka Allah SWT akan mewariskan kepadanya ilmu yang belum diketahuinya, dan Allah SWT akan menolong dia dalam amalannya sehingga ia mendapatkan surga. Dan barang siapa yang tidak mengamalkan ilmunya, maka ia tersesat oleh ilmunya itu, dan Allah SWT tidak menolong dia dalam amalannya sehingga ia akan mendapatkan neraka (sabda Rasulullah Muhammad SAW)

- ✓ Ilmu lebih utama dari harta, ilmu adalah pusaka para Nabi, sedangkan harta adalah pusaka Karun atau Fir'aun.
- ✓ Ilmu lebih utama dari harta, karena ilmu akan menjagamu sementara harta malah engkau yang harus menjaganya.
- ✓ Ilmu lebih utama dari harta karena di akherat nanti pemilik harta akan dihisab, sedangkan orang berilmu akan memperoleh syafaat.
- ✓ Ilmu lebih utama dari harta karena pemilik harta bisa mengaku menjadi Tuhan akibat harta yang dimilikinya, sedangkan orang berilmu justru mengaku sebagai hamba Tuhan karena ilmunya.
- ✓ Harta itu jika engkau berikan menjadi berkurang, sebaliknya ilmu jika engkau berikan malahan semakin bertambah.
- ✓ Pemilik harta disebut dengan nama kikir dan buruk, tetapi pemilik ilmu disebut dengan nama keagungan dan kemuliaan.
- ✓ Pemilik harta itu musuhnya banyak, sedangkan pemilik ilmu temannya banyak.
- ✓ Harta akan hancur berantakan karena lama ditimbun zaman, tetapi ilmu tidak akan rusak dan musnah walau ditimbun zaman.
- ✓ Harta membuat hati seseorang menjadi keras, sedangkan ilmu malah membuat hati menjadi bercahaya.

(hamba Allah)

BAB 1

Pendahuluan

1

Pendahuluan

Dengan nama Allah Yang Maha Pengasih dan Penyayang. Alhamdulillah buku **Panduan Praktis Keterampilan** untuk dokter dalam program Pelatihan USG Obstetri Ginekologi Dasar berbasis kompetensi tahun 2018 berhasil disusun. Panduan ini hanyalah kumpulan rangkaian kata-kata milik pakar dalam bidang ultrasonografi dan ilmu penunjang lainnya, yang penulis susun kembali menjadi sebuah buku panduan praktis keterampilan. Panduan ini pasti belum sempurna, untuk itu akan **diperbaiki secara berkala**. **Kritik dan saran membangun** sangat penulis nantikan agar buku ini dapat semakin baik dari waktu ke waktu. Semoga Allah SWT selalu menolong dan meridhoi setiap kebaikan yang kita lakukan. Aamiin YRA.

Sejak tahun 2012 Program pelatihan USG Obstetri Ginekologi dasar berbasis kompetensi telah dicantumkan dalam Buku Panduan Pendidikan PPDS Obstetri Ginekologi Indonesia yang dibuat oleh Kolegium Obstetri Ginekologi Indonesia.[1] Pada tahun 2013 dimulai pelatihan USG Obstetri Ginekologi Dasar berbasis kompetensi bagi PPDS Obstetri Ginekologi Indonesia yang diawali dengan ***TOT*** (*Training of the Trainer*) para staf pengajar dari 14 Pusat Pendidikan PPDS Obstetri Ginekologi di Indonesia. *TOT* dilakukan di RSPAD Gatot Soebroto pada tanggal 25–27 Februari **2013**, diikuti oleh 74 orang staf pengajar. Pasca *TOT*, selanjutnya dilakukan pelatihan pada PPDS Obstetri Ginekologi Indonesia, yang dimulai pada bulan Juni tahun 2013 di Bagian Obstetri Ginekologi FK UNSRI, Palembang (dua angkatan). Kegiatan *TOT* telah dilaksanakan sebanyak empat kali (tahun 2013, 2014, 2015, dan 2016) dengan peserta dari 15 senter pendidikan dan telah diikuti oleh sekitar 250 orang staf pengajar. Jumlah total PPDS Obstetri Ginekologi yang telah mengikuti pelatihan USG Obstetri Ginekologi Dasar berbasis kompetensi sekitar 1400 orang. Dari jumlah tersebut sekitar 400 orang PPDS Obstetri Ginekologi telah berhasil lulus uji kompetensi dan berhak memperoleh **Sertifikat Kompetensi** USG Obstetri Ginekologi Dasar dari Kolegium Obstetri Ginekologi Indonesia (Pelatihan tahun 2016–2017).

Pelatihan USG Obstetri Ginekologi dasar telah mengalami **evolusi menuju perbaikan**, sehingga pada pelatihan terakhir (tahun 2017) dilakukan **uji kompetensi**, pembuatan bukulog, pembuatan portfolio, dan pemberian sertifikat kompetensi bagi PPDS Obstetri Ginekologi yang lulus uji kompetensi. **Bukulog USG** dan **Portfolio** (kumpulan laporan USG Standar POGI) tetap **harus dibuat** selama mengikuti pendidikan PPDS Obstetri Ginekologi, dengan jumlah minimal berisi **50 orang pasien**. Semua materi ajar mengacu pada kurikulum yang dibuat oleh ***ISUOG*** (*International Society of Ultrasound in Obstetrics and Gynecology*)

[1] Kolegium Obstetri Ginekologi Indonesia. Panduan Pendidikan Dokter Spesialis Obstetri Ginekologi. Jakarta, 2012.

tahun 2014.[2] Pokja USG POGI juga melakukan pelatihan USG Obstetri Ginekologi Dasar bagi SpOG.

Pada bulan Januari 2018 telah dipublikasi standar baru pelatihan USG Obstetri Ginekologi bagi PPDS yang berstandar internasional berdasarkan kesepakatan (konsensus) dari tujuh organisasi terbaik dalam bidang USG Obstetri Ginekologi, yaitu ***AIUM*** (*American Institute of Ultrasound in Medicine*), ***SMFM*** (*Society for Maternal-Fetal Medicine*), ***ACOG*** (*American College of Obstetricians and Gynecologists*), ***ACOOG*** (*American College of Osteoptahic Obstetricians and Gynecologists*), ***ACR*** (*American College of Radiology*), ***ISUOG*** (*International Society of Ultrasound in Obstetrics and Gynecology*), dan ***SRU*** (*Society of Radiologists in Ultrasound*) yang mencantumkan materi ajar dan tatacara pencapaian dan uji kompetensinya.[3] Tata cara uji kompetensinya dibuat lebih rinci dengan parameter yang lebih terukur **dengan nilai batas lulus (NBL) 75%** atau mendekati 75% (sesuai komponen batas lulus masing-masing soal uji kompetensi, misalnya pada uji pengukuran *CRL* (*crown rump length*) dapat menjawab benar 4 buah dari yang seharusnya 5 buah, maka nilainya 4/5 dikali 100, nilai batas lulusnya adalah 80).

Berdasarkan pengalaman dan data yang ada selama melatih di Kolegium Obstetri Ginekologi Indonesia dan Pokja USG, maka **metoda terbaru tersebut mampu dilaksanakan di Indonesia**. Artinya setiap senter pendidikan PPDS Obstetri Ginekologi sudah mampu melaksanakannya, termasuk Departemen Obstetri Ginekologi RSPAD Gatot Soebroto sebagai RS Pendidikan dari FKUI. Dengan **niat baik serta kesungguhan hati** dari semua staf pengajar dan pengelola pendidikan untuk mencerdaskan anak bangsa, in syaa Allah kita akan dimudahkan oleh Allah SWT untuk mewujudkan semua cita-cita dalam mendidik anak didik **agar mereka lebih baik dari kita**. Aamiin YRA. Program terbaru edukasi USG Obstetri Ginekologi dasar dibagi dalam empat tahap (tahun ke 1 hingga tahun ke 4) selama PPDS Obstetri Ginekologi tersebut menjalani pendidikannya.

RSPAD Gatot Soebroto sebagai **Rumah Sakit Pendidikan Tipe A** ikut berperan serta dalam mencerdaskan anak bangsa, termasuk ikut melakukan pelatihan USG Obstetri Ginekologi sejak tahun 2005. Pada bulan Februari 2013 Kolegium Obstetri Ginekologi Indonesia memulai pelatihan USG Obstetri Ginekologi berbasis kompetensi yang mengacu kepada standar ISUOG. Pada bulan **Februari tahun 2018** dimulai pelatihan USG Obstetri Ginekologi dasar berbasis kompetensi bagi **Koasisten** dan **PPDS Obstetri Ginekologi yang stase di Departemen Obstetri Ginekologi RSPAD Gatot Soebroto**. Kurikulum tersebut mengacu pada standar internasional dan nasional. Kegiatan ini tidak mudah untuk dilakukan, tetapi **harus dimulai** agar kita dapat mengetahui apa saja kendalanya, dan bagaimana mengatasinya? Tanpa mencobanya kita tidak akan pernah tahu apakah akan berhasil atau gagal, mari kita **awali dengan niat baik dan pantang menyerah** untuk Indonesia yang lebih baik.

Kendala yang ada tidak harus menyurutkan langkah kita, tetapi merupakan cambuk untuk terus berbuat baik bagi negara Indonesia yang kita cintai dan banggakan. Kita harus **saling bantu dan bekerja sama** dalam meningkatkan kualitas dan kuantitas pendidikan anak didik kita. Kalau bukan kita

[2] ISUOG Education Committee recommendations for basic training in obstetric and gynecological ultrasound. Ultrasound Obstet Gynecol 2014; 43: 113-116.

[3] Abuhamad A, Minton KK, Benson CB. Obstetric and gynecologic ultrasound curriculum and competency assessment in residency training programs: consensus report. Ultrasound Obstet Gynecol 2018; 51: 150-153.

yang mengisi dan menjaga kemerdekaan ini, siapa lagi? **Mari kita jaga kedaulatan NKRI** dengan apa yang mampu kita lakukan. Yakinlah bahwa **Allah SWT akan memudahkan dan menolong setiap niat baik hamba-Nya**. Aamiin YRA.

Secara lebih rinci, kurikulum pelatihan USG Obstetri Ginekologi dasar berstandar internasional tersebut dapat dipelajari pada BAB 2.

Kepustakaan

1. Kolegium Obstetri Ginekologi Indonesia. Panduan Pendidikan Dokter Spesialis Obstetri Ginekologi, Jakarta, 2012.
2. ISUOG Education Committee recommendations for basic training in obstetric and gynecological ultrasound. Ultrasound Obstet Gynecol 2014; 43: 113-116.
3. Abuhamad A, Minton KK, Benson CB et al. Obstetric and gynecologic ultrasound curriculum and competency assessment in residency training programs: consensus report. Ultrasound Obstet Gynecol, 2018; 51: 150-155.

www.setiamanggalaabadi.com

PEMILIK sogala HAK PATEN

SG9
Smart Ultrasound
Color Doppler & 4D Realtime

Features :

- 19" ICD monitor
- Slim fashional design
- Hight-end Level Technology FHI
- Q-IMAGE, Q-FLOW, Q-BEAM
- Depth view
- Hero-Kit Solution

4D Realtime

Optional

Virtual HD

Optional

SG90
Color Doppler & 4D Realtime

- 15" HD LCD Monitor
- 4D Realtime, Color & Power Doppler
- 7- One Key Process
- B/BC Mode
- SRA, MCI, i-Image
- Quardplex, Triplex, Duplex (Auto Trace)
- Linear Probe (up to 18Mhz)
- 2D Steer (Linear Probe)
- TDI, IMT, Free Steering M (Cardiac)
- Curved Panoramic Imaging (option)
- Elastrography (Option)
- Super Needle, angel up to 30
- >250GB Hard disk, 3 USB Port, DICOM

4D Realtime

Optional

Virtual HD

Optional

SG10
HCU Black & White

SG5
Color Doppler System

Features :

- 15" ICD monitor
- Slim fashional design
- Full Digital Service
- X-Contrast
- Image Technology : THI, SRA, i-image

FM6
Fetal Monitor

PM8
Patient Monitor

E-6
Six-channel ECG

E-3
Single/Three-channel ECG

Features :

- 12" LED (Rotable 30)
- One-Key Quick Save & Full Screen
- Quick recall (CINE, Still images)
- 5 Multifunction Control, 8 STC
- THI, Compound, SRA, i-image
- 2 USB Port, DICOM 3.0 (Option)

Prime Image Quality & Virtual HD 4D Realtime

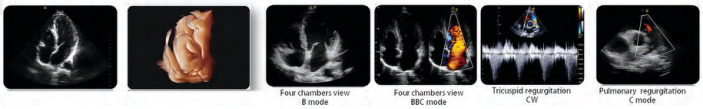

Multi Frequency Probe (Option)

2.0 - 6.8 MHz Convex C3-E	4.0 - 15.0 MHz Linear L7-E	7.0 - 18.0 MHz(With FHI) Linear L12-E	4.0 - 15.0 MHz Linear L7W-E	1.5 - 5.3 MHz Phased Array P3-E	2.0 - 8.0 MHz Phased Array P6-E
4.0 - 12.0 MHz Transvaginal V6-E	4.0 - 15.0 MHz Transvaginal V7-E	4.0 - 15.0 MHz Trans-Rectal L7R-E	2.0 - 6.8 MHz Micro-Convex MC3-E	4.0 - 12.0 MHz Micro-Convex MC6-E	4.0 - 10.7 MHz Micro-Convex MC5-E

Contact :

sogala

PRODUK E-KATALOG

SG30
Digital Ultrasound System

- 12" LED (Rotable 30)
- One-Key Quick Save & Full Screen, Quick recall (CINE, Still images)
- 5 Multifunction Control, 8 STC
- THI, B, 2B, 4B, B/M, M
- 2 Active Probe Connector

SG50
Full Digital Color Ultrasound Diagnostic System

- 15" HD LCD Monitor
- 7- One Key Process
- B/BC Mode , SRA, MCI, i-Image , Triplex, Duplex (Auto Trace)
- Instan : TDI, IMT, B, 2B, 4B, B/M, M
- Super Needle, angel up to 30 (Optional)
- >250GB Hard disk, 3 USB Port, DICOM

E-12
Twelve-channel ECG

- Layar 8" Touch Screen
- One Button operation
- Battery Built in
- Interprestasi : AHA, CSE, MIT
- Internal Storage 200ECG
- External USB, Connect PC,
- 120 Seconds real – time waveform freezing and reviewing
- Support multi – formats report: XML/SCP/PDF/DICOM/BMP/TIF/PNG
- High CMRR (Common Mode Rejection Ratio)
- Dual Clinical Aplication : Resting ECG & Stress ECG
- Automatic arrhythmia detection and recording
- 3-color-coded indication to identify ECG signal uality at a glance

PM80
Patient Monitor

- LCD Screen 15''
- Touch Screen, Quick Menu, Powerful storage, User Frendly
- Night Display Mode
- Large Font, Trend, OxyCRG, 12-lead ECG, 4-IBP, AG/02
- iSEAPTM ECG, iSEMIP ECG, iMTTM SpO2, iCUSFTM NIBP, iCARBTM EtCO2 (algorithm)
- Bed to bed View, Nurse Call Function (Optional)
- Baterai Built in
- Sertifikat CE, FDA, TUV, UL

Kenapa Harus membeli Produk dari PT. Setia Manggala Abadi ?

1. Perusahaan sangat professional dengan manajemen internasional dan team handal, inovatif & selalu mengikuti perkembangan zaman.
2. Sangat berpengalaman spesialais di bidang USG lebih dari 20 tahun, sehingga konsumen pasti merasa nyaman.
3. Pemilik Hak Paten Intelektual atas Merek SOGATA, sehingga layanan purna jual berupa ketersediaan sparepart sangat terjamin.
4. Garansi service seumur hidup .
5. Adanya layanan customer care yang dapat dihubungi 24 jam.

2014
Dengan bangga kami telah memiliki hak paten intelektual atas merek SOGATA (Produk Kualitas Tinggi).

1994 – 2013
PT. Setia Manggala Abadi resmi didirikan oleh Bapak Setiawan Sudharma sejak 2003.

PT. Setia Manggala Abadi bermula dari PD. Setia Medika pada tahun 1994 bergerak dibidang alat kesehatan khusus menjual USG .

Bapak Setiawan Sudharma pernah menjadi marketing terbaik dan sub dealer terbaik di perusahaan alat USG di jakarta, Indonesia.

VISI

Menjadi Perusahaan Tersukses & Mensejaterahkan Karyawan.

MISI

1. Selalu memperbaharui teknologi alat kesehatan menjadi yang tercanggih dengan harga terjangkau.
2. Memberikan pelayanan tercepat dengan solusi terbaik.

BUDAYA

1. Komitmen
2. Tanggung Jawab
3. Pelayanan
4. Komunikasi
5. Sistem
7. Konsisten
8. Kerjasana
9. Integritas

Setia Manggala Abadi
Ultrasound (USG) Specialist
Rukan Kencana Niaga Blok D1/2U & 2T
Jl. Taman Aries, Meruya Utara, Jakarta Barat - 11620
Telp. (62-21) 58 900 999 (Hunting), Fax. (62-21) 58 901 999 Message Center : 0813 88 999 388
PIN BB Message Center : 5CEC9947, email : info@setiamanggalaabadi.com
Setiamanggalaabadi usgsogata usg sogata usgsogata

Rasulullah SAW bersabda:

Apabila anak Adam (manusia) telah meninggal dunia terputuslah semua amalannya, kecuali tiga perkara, yaitu sedekah jariah, ilmu yang bermanfaat, dan anak shalih yang mendoakan kedua orang tuanya

(Riwayat Muslim)

Ilmu dalam Al Qur'an:
Ilmu pengetahuan tidak dapat lepas dari pergerakan dan perkembangan manusia di muka bumi ini. Hal ini dikarenakan ilmu sendiri berperan penting dalam peradaban manusia. Demikian pula Al-Quran dimana merupakan sumber ilmu dan pedoman hidup bagi seluruh umat manusia.

Turunnya Al-quran merupakan bentuk kasih sayang Allah SWT. Kemudian, apa saja firman Allah SWT terkait ilmu pengetahuan yang terdapat di dalam Al-Quran? Simak penjelasan selengkapnya disini.

Berikut ini beberapa firman Allah SWT tentang ayat al quran berkaitan dengan ilmu, antara lain:

1. Surat thaha ayat 114

عِلْمًا زِدْنِي رَبِّ وَقُلْ ۖ وَحْيُهُ إِلَيْكَ يُقْضَىٰ أَنْ قَبْلِ مِنْ بِالْقُرْآنِ تَعْجَلْ وَلَا ۗ الْحَقُّ الْمَلِكُ اللَّهُ فَتَعَالَى

Maka Maha Tinggi Allah Raja Yang sebenar-benarnya, dan janganlah kamu tergesa-gesa membaca Al qur'an sebelum disempurnakan mewahyukannya kepadamu, dan katakanlah: "Ya Tuhanku, tambahkanlah kepadaku ilmu pengetahuan".

2. Surat at-Thalaq ayat 12

قَدْ اللَّهَ وَأَنَّ قَدِيرٌ شَيْءٍ كُلِّ عَلَىٰ اللَّهَ أَنَّ لِتَعْلَمُوا بَيْنَهُنَّ مْرُ الْأَ يَتَنَزَّلُ مِثْلَهُنَّ الْأَرْضِ وَمِنَ سَمَاوَاتٍ سَبْعَ خَلَقَ الَّذِي اللَّهُ عِلْمًا شَيْءٍ بِكُلِّ أَحَاطَ

Allah-lah yang menciptakan tujuh langit dan seperti itu pula bumi. Perintah Allah berlaku padanya, agar kamu mengetahui bahwasanya Allah Maha Kuasa atas segala sesuatu, dan sesungguhnya Allah ilmu-Nya benar-benar meliputi segala sesuatu.

Baca juga tentang Ayat – ayat Al-Quran Tentang Kerja Keras , Ayat – Ayat Al – Quran Tentang Senja , Ayat – Ayat Al Quran Tentang Persahabatan , dan Ayat – Ayat Al Quran Tentang Poligami

BAB 2

Kurikulum Pelatihan USG Obstetri Ginekologi Dasar

2

Kurikulum Pelatihan USG Obstetri Ginekologi Dasar

Sasaran pencapaian yang dibuat dalam kurikulum 2018 ini mencakup materi dasar yang harus dikuasai oleh PPDS Obstetri Ginekologi yaitu USG Obstetri Ginekologi Dasar.[1] Beberapa materi ajar penting yang diberikan adalah ***prinsip dasar USG medik dan karakteristik peralatan, aspek-aspek pemeriksaan USG, dan tahapan pemeriksaan USG sesuai usia kehamilan, dan USG ginekologi***. Kurikulum tersebut telah dibuat sedemikian rupa agar terjadi peningkatan kompetensi anak didik sesuai dengan tahapan jenjang pendidikan PPDS Obstetri Ginekologi berstandar internasional. Di RSPAD materi ajar untuk koasisten dan dokter umum hanya tentang USG obstetri normal. Rincian lengkap dari kurikulum 2018 tersebut dapat dilihat pada **Tabel 1**.[1] Materi ini dimodifikasi agar dapat diterapkan bagi koasisten dan PPDS Obstetri Ginekologi yang stase di Departemen Obstetri Ginekologi RSPAD Gatot Soebroto serta pada program pelatihan USG untuk dokter umum dan SpOG.

Kepustakaan

1. Abuhamad A, Minton KK, Benson CB et al. Obstetric and gynecologic ultrasound curriculum and competency assessment in residency training programs: consensus report. Ultrasound Obstet Gynecol, 2018; 51: 150-155.

[1] Abuhamad A, Minton KK, Benson CB et al. Obstetric and gynecologic ultrasound curriculum and competency assessment in residency training programs: consensus report. Ultrasound Obstet Gynecol, 2018; 51: 150-155.

Tabel 1. Kurikulum berbasis kompetensi dan pencapaian kompetensi dalam pendidikan USG obstetri ginekologi di RSPAD tahun 2018[1]

LEVEL (TAHUN)	MATA AJAR TEORI	PENCAPAIAN KOMPETENSI
Level 1 (Tahun 1)	**Prinsip Dasar USG Medik** 1. Prinsip dasar fisika USG 2. Mode USG (*B-mode, M-mode, Doppler*, USG 2D dan USG 3D) 3. Efek biologis USG (efek mekanik dan thermal: prinsip ***ALARA –*** *As Low As Reasonably Achievable*). 4. Artefak USG 5. Pernyataan resmi dari organisasi professional terpandang (*AIUM, ACOG, ACOOG, ACR, ISUOG, SMFM,* dan *SRU*).	Penilaian **Kompetensi Level 1** (Tahun 1). Lihat Tabel 1A – 1K dalam Apendiks S1: A. Diameter rerata kantong gestasi (*MSD*: *mean sac diameter*) B. *CRL* (*crown rump length*) C. Presentasi janin D. Ekstremitas janin E. Diameter biparietal (*BPD*) F. Lingkar kepala (*HC*) G. Lingkar perut (*AC*) H. Panjang diafisis femur (*FL*) I. Profil biofisik (komponen USG) J. Indeks cairan amnion K. Ukuran vertikal terdalam kantong amnion (*MVP: Maximum Vertical pocket*)
	Karakteristik Dasar Peralatan USG (*knobology*) 1. Transduser USG: *prinsip pembentukan suara, perbandingan karakteristik dan aplikasi transduser*. 2. Penetrasi suara dan efek biologis dengan perhatian terhadap luaran energi akustik. 3. Pengaruh frekuensi terhadap resolusi dan penetrasi. 4. Pengaruh pengaturan kedalaman terhadap lapang pandang dan ukuran gambar. 5. Pengaturan *gain* untuk optimalisasi kecerahan gambar dengan luaran energi yang minimal. 6. Kedalaman area fokus untuk memperoleh resolusi terbaik dari struktur (organ) yang diperiksa. 7. Pengaturan persisten gambar untuk mengurang kekotoran (*noise*) latar belakang. 8. Pengisian data pasien ke dalam sistem program USG sebelum memulai pemeriksaan.	
	Aspek yang Berkaitan dengan Pemeriksaan USG 1. Penempatan posisi pasien yang aman, nyaman, efektif dan pemberian jeli USG. 2. Peralatan yang ergonomis untuk mengurangi cidera akibat pemeriksaan yang berulang-ulang (hubungan posisi operator dan peralatan USG). 3. Pergerakan transduser dan orientasi gambar yang benar. 4. Penanda (*body mark*) dan penyimpanan gambar USG. 5. **Komunikasi yang baik** dengan tenaga kesehatan profesional lainnya mengenai hasil pemeriksaan USG. 6. Panduan perawatan, pembersihan dan desinfeksi transduser (*probe*).	

USG Trimester Pertama

1. Langkah-langkah pemeriksaan USG trimester pertama melalui USG **transvaginal.**
2. Indikasi pemeriksaan USG trimester pertama.
3. Evaluasi kantong gestasi (lokasi intrauterin atau ekstrauterin), hubungan dengan kadar *HCG*, dan membedakannya dari cairan endometrium).
4. *Yolk sac* (*YS*).
5. Amnion (rongga dan cairan).
6. Embrio/fetus (jumlah).
7. Aktivitas jantung embrio/fetus; dokumentasikan dengan *M-mode* dan *movie clip*.
8. Kriteria untuk diagnosis definitif kematian embrio/fetus pada trimester pertama.
9. Komponen untuk penentuan usia gestasi pada trimester pertama.
10. Evaluasi USG untuk kehamilan ektopik di tuba pars ampularis.
11. Hematoma subkhorionik.
12. Gambaran sonografis kehamilan mola.
13. Hubungan antara ketebalan ***NT*** (*nuchal translucency*) dengan anomali kromosom janin.

USG Trimester dua dan tiga

1. Komponen-komponen dasar dalam pemeriksaan USG trimester dua dan tiga.
2. Komponen biometri janin dalam penentuan usia gestasi pada trimester dua dan tiga.
3. Faktor predisposisi terhadap kejadian janin makrosomia dan pertumbuhan janin terhambat (PJT) pada trimester tiga.
4. Parameter sonografis untuk penentuan lokasi plasenta.
5. Risiko dan indikasi untuk amniosentesis genetik.

Evaluasi USG untuk Kehamilan Ganda

1. Peranan USG dalam diagnosis kehamilan ganda.
2. Khorionisitas dan amnionisitas dalam kehamilan ganda.

Abnormalitas Plasenta

1. Faktor risiko dan diagnosis sonografi plasenta praevia dan plasenta letak rendah.
2. Faktor risiko dari plasenta akreta.

Penilaian Cairan Amnion

1. Metoda diagnosis oligohidramnion
2. Metoda diagnosis polihidramnion

Pemeriksaan USG pada Uterus tidak Hamil

1. Indikasi pemeriksaan sonografi pelvik.
2. Gambaran sonografis uterus normal dan kaitannya dengan siklus menstruasi.

	Pemeriksaan USG Adneksa 1. Gambaran sonografis ovarium normal dan kaitannya dengan siklus menstruasi. 2. Karakteristik *simple cyst* (kista simpleks).	
Level 2 (Tahun 2)	**USG Trimester Pertama** 1. Gambaran sonografik malformasi kongenital mayor pada trimester pertama 2. Lokasi kehamilan ektopik yang atipikal, termasuk kehamilan intertisial, ovarium, *cervical*, abdominal, dan pada bekas SC. 3. Penatalaksanaan kehamilan yang lokasinya tidak diketahui (***PUL***: *pregnancy unknown location*).	Penilaian **Kompetensi Level 2** (Tahun 2). Lihat Tabel 2A – 2G dalam Apendiks S1. A. Panjang *cervix uteri* (USG transvaginal) B. Panjang *cervix uteri* (USG transabdominal) C. Ketebalan endometrium D. Pengukuran uterus E. Pengukuran ovarium F. Pemeriksaan pelvik transvaginal: uterus G. Pemeriksaan pelvik transvaginal: ovarium
	Evaluasi Kehamilan Ganda 1. Metoda untuk penentuan plasentasi pada kehamilan ganda secara sonografis. 2. Peranan USG dalam pengamatan lanjutan kehamilan ganda. 3. Peranan USG dalam pengamatan serial kehamilan ganda yang mengalami *diskordan*. 4. Gambaran sonografik kehamilan ganda monokhorionik monoamniotik.	
	Abnormalitas Plasenta 1. Faktor risiko dan diagnosis vasa previa. 2. Faktor risiko dan gambaran sonografik plasenta akreta. 3. Peranan USG dalam penilaian solusio plasentae.	
	Penilaian Volume Amnion 1. Estimasi volume cairan amnion pada kehamilan ganda.	
	Cervix Uteri 1. Pengukuran panjang cervix uteri pada kehamilan trimester kedua dan ketiga dengan USG.	
	Abnormalitas Uterus Tidak Hamil 1. Evaluasi sonografik lokasi anatomik leiomioma uteri. 2. Evaluasi sonografik abnormalitas endometrium.	
	Evaluasi Sonografik Adneksa 1. Karakteristik sonografik dan evolusi dari kista hemoragik (USG hitam putih dan *Doppler* berwarna). 2. Karakteristik sonografik endometrioma (USG hitam putih dan *Doppler* berwarna). 3. Karakteristik sonografik dari teratoma matur (USG hitam putih dan *Doppler* berwarna). 4. Karakteristik sonografik mioma uteri bertangkai dan fibroma ovarium. 5. Karakteristik sonografik hidrosalping.	

	6. Karakteristik sonografik proses inflamasi tubo-ovarial (kompleks/abses tubo-ovarium). 7. Karakteristik sonografik cairan inklusi peritoneal. 8. Karakteristik sonografik ovarium polikistik. 9. Karakteristik sonografik torsi adneksal. 10. Karakteristik sonografik masa malignansi dari adneksa.	
Level 3 (Tahun 3)	**Pemeriksaan USG Trimester Dua dan Tiga** 1. Anatomi normal dan malformasi yang sering ditemukan pada kepala. 2. Anatomi normal dan malformasi yang sering ditemukan pada wajah. 3. Anatomi normal dan malformasi yang sering ditemukan pada thoraks. 4. Anatomi normal dan malformasi yang sering ditemukan pada jantung. 5. Anatomi normal dan malformasi yang sering ditemukan pada abdomen. 6. Anatomi normal dan malformasi yang sering ditemukan pada pelvik. 7. Anatomi normal dan malformasi yang sering ditemukan pada skeletal. 8. Peranan *Doppler* arteri umbilikus pada evaluasi pertumbuhan janin terhambat. 9. Diagnosis sonografik pada *hidrops fetalis*. 10. Pembuatan laporan USG obstetri dan ginekologi.	Penilaian **Kompetensi Level 3** (Tahun 3). Lihat Tabel 3A – 3P dalam Apendiks S1. A. Kepala: *potongan transventrikular.* B. Kepala: *potongan transthalamik.* C. Kepala: *potongan transcerebellar.* D. Wajah: *bibir atas dan* ***philtrum*** (cekungan kulit berbentuk vertikal yang terletak diantara hidung dan batas bibir atas). E. *Four-chamber view.* F. *Left ventricular outflow tract* (***LVOT***). G. *Right ventricular outflow tract* (***RVOT***). H. Abdomen: *pada level lingkaran perut (AC).* I. Abdomen: *ginjal.* J. Abdomen: *insersi umbilikus.* K. Jumlah pembuluh darah umbilikus. L. Pelvik: *vesika urinaria.* M. Vertebra: *longitudinal.* N. Vertebra: *aksial.* O. Pembuatan laporan USG: *obstetri.* P. Pembuatan laporan USG: *ginekologi.*
	Evaluasi Sonografik Kehamilan Ganda 1. Peranan USG dalam diagnosis dan tatalaksana sindrom transfusi antar janin (***TTTS****: twin-twin transfusion syndrome*). 2. Peranan USG dalam evaluasi *twin anemia-polycythemia sequence* dan *selective intrauterine growth restriction* pada kehamilan ganda monokhorionik. 3. Peranan pemeriksaan arteri umbilikalis dalam evaluasi sindroma transfusi antar janin (*TTTS*).	
	Pemeriksaan USG pada Uterus Tidak Hamil 1. Gambaran sonografik adenomiosis. 2. Klasifikasi malformasi uterus kongenital (USG 2D dan 3D*). 3. Peranan USG dalam lokalisasi AKDR (USG 2D dan 3D*). ***Catatan**: *tidak berarti PPDS harus kompeten dalam pemeriksaan USG 3D, tetapi diharapkan mampu menjelaskan klasifikasi malformasi uterus dan identifikasi lokasi AKDR berdasarkan pemeriksaan USG 2D dan 3D).*	
	Evaluasi Adneksa 1. Peranan *Doppler* berwarna dalam evaluasi massa adneksa. 2. Model prediksi untuk kanker ovarium. 3. Panduan sederhana ***IOTA*** (*International Ovarian Tumor Analysis*) untuk klasifikasi massa adneksa. 4. Gambaran sonografik endometriosis.	

Level 4 (Tahun 4)	**Pemeriksaan USG Trimester Dua dan Tiga** 1. Peranan pemeriksaan velositas puncak sistolik arteri cerebri media (*middle cerebral artery peak systolic velocity*) dalam skrining anemia pada janin.	Penilaian **Kompetensi Level 4** (Tahun 4). Lihat Tabel 4A dan 4B dalam Apendiks S1. A. Wajah: *profil muka* B. Amniosentesis untuk uji kematangan paru
	Evaluasi USG pada Kehamilan Ganda 1. Gambaran sonografik kembar dempet. 2. Peranan USG dalam diagnosis dan evaluasi *twin reversed arterial perfusion* (***TRAP***).	
		Kompetensi Tambahan. Lihat Tabel 5A - 5E dalam Apendiks S1. Saat ini, hal tersebut *belum termasuk dalam uji kompetensi* USG Obstetri Ginekologi dasar, *A. Three vessels (3VV) and trachea view* B. Wajah: *orbita* C. *Doppler* arteri umbilikalis D. *NT* (*Nuchal Translucency*) *E. Saline contrast sonohysterography (**SCSH**)*

GreenMedica
Ultrasound Distributor

ALPINION
MEDICAL SYSTEMS
We are Ultrasound Professionals

We maximize customer values with E-Cube principles

The ALPINION E-CUBE series continues to evolve through unique and reliable technological breakthroughs

PT. GREEN MEDICA
Gd. MT Haryono Square Lt.3 No.OF03/01-02
Jl. Otto Iskandardinata No.390
Bidara Cina - Jatinegara
Jakarta Timur
Phone : 021 2957 5272
Fax : 021 2957 5273
e-Mail : info@greenmedica.co.id
www.greenmedica.co.id

BAB 3

Persiapan Pemeriksaan USG Obstetri Ginekologi

3

Persiapan Pemeriksaan USG Obstetri Ginekologi

Sebelum melakukan pemeriksaan USG obstetri ginekologi, harus dilakukan persiapan yang baik. Persiapan utama yang harus dilakukan adalah persiapan terhadap pasien, peralatan, dan pemeriksa.

Persiapan Pasien

- Pasien harus memperoleh penjelasan yang sejelas-jelasnya sebelum memberikan persetujuan tindak medik (*informed consent and choice*).[1,2,3] Pasien yang melihat proses pemeriksaan USG dan gambaran sonografis pada layar monitor akan lebih mudah menerima nasihat dokter. Terdapat perbedaan bermakna pada pasien yang telah memperoleh penjelasan rinci tersebut dalam hal keberhasilan berhenti merokok dan menghindari konsumsi alkohol.[4] Sebelum mengakhiri pemeriksaan USG, harus ditanyakan kembali apakah sudah paham? Bila masih belum jelas, tanyakan kembali pada bagian mana yang belum jelas, kemudian dokter harus menjelaskan kembali hingga pasien paham. Komunikasi klinis merupakan hal sangat penting yang harus mampu dilakukan oleh setiap dokter sebagai tanggung jawab seorang profesional.
- Pasien mempunya kewajiban untuk memberikan informasi yang jujur dan lengkap. Data yang tidak benar dapat memengaruhi hasil pemeriksaan USG Obstetri Ginekologi dan penanganan selanjutnya.
- Hasil pemeriksaan USG Obstetri Ginekologi akan diberikan kepada pasien dan dinasihatkan untuk menjaga dan menyimpan hasil pemeriksaan tersebut dengan baik. Dokumen pemeriksaan tersebut merupakan rahasia medik yang harus dijaga kerahasiaannya.

Persiapan Peralatan

- Semua peralatan USG harus dirawat dengan baik dan **dikalibrasi secara berkala** setiap tahun.
- Formulir **laporan USG Obstetri Ginekologi standar POGI**. Laporan terdiri dari laporan USG trimester 1, trimester 2 dan 3, dan laporan USG ginekologi. Laporan dibuat rangkap tiga, lembar pertama untuk pasien, lembar kedua untuk pemeriksa, dan lembar ketiga untuk arsip (dimasukkan ke dalam rekam medik).
- Ruang pemeriksaan harus aman, nyaman, dan terjaga kebersihannya. Luas ruangan harus cukup untuk memasukan brankar/tempat tidur

[1] Porche LM, Abuhamad A. Ultrasound. In: Obstetric Evidence Based Guidelines, 3rd Ed, edited by Vincenzo Berghella. CRC Press, 2017:49-58.
[2] Buku Acuan. Pelatihan USG Obstetri Ginekologi Dasar Berbasis Kompetensi. Kolegium Obstetri Ginekologi Indonesia. Draft, 2013.
[3] Endjun JJ. USG obstetri ginekologi dasar untuk dokter. Edisi 1, Cetakan Pertama, PT. Sagung Seto, Jakarta, 2016.
[4] Cooper N, Frain J. ABC of clinical communication. Wiley Blackwell, 2018.

pasien atau kursi roda. Sediakan penyejuk udara agar peralatan USG dapat berfungsi dengan baik. Pencahayaan dalam ruang pemeriksaan tidak boleh terlalu terang, tetapi cukup redup. Cahaya yang berlebihan akan memengaruhi tampilan di layar monitor karena terjadi pantulan dari cahaya sekitarnya yang berlebihan sehingga membuat silau dan mata pemeriksa lekas lelah. Jangan letakkan peralatan USG di tepi jendela atau di dekat peralatan yang bergetar atau menimbulkan gelombang elektromagnetik atau dekat sumber air mengalir.

- *UPS* (*uninterrupted power supply*) dan *stabilizer* arus listrik.
- Tempat yang bersih untuk menyimpan pakaian dalam wanita.
- Printer: hitam putih dan atau printer berwarna.
- Tempat sampah untuk non infeksi dan infeksi.
- Kamar kecil yang aman, bersih, dan nyaman untuk wanita berkemih.
- Bila memungkinkan dapat disediakan peralatan penunjang misalnya TV monitor untuk pasien dan peralatan komputer.

Persiapan Pemeriksa

- Pemeriksa harus kompeten dalam pemeriksaan USG Obstetri Ginekologi dasar.
- Pemeriksa memahami bahwa pemeriksaan USG hanya merupakan penunjang (alat bantu), **keterampilan klinis sangat penting sehingga harus dilakukan sebelum melakukan pemeriksaan USG**.
- Memeriksa kembali indikasi pemeriksaan USG dan identitas pasien.
- Melakukan **10 langkah manajemen medis** secara runut (anamnesis; pemeriksaan fisik; pemeriksaan penunjang; diagnosis kerja dan diagnosis banding; penatalaksanaan; indikasi; kontra-indikasi; syarat pemeriksaan USG; cara melakukan pemeriksaan USG yang benar; dan mengetahui komplikasi/penyulit dan cara mengatasinya).
- Melakukan pemeriksaan USG sesuai dengan Panduan/**Penuntun belajar dari POGI**.
- Melakukan **manajemen waktu dan prioritas pemeriksaan** pasien berdasarkan jenis kasus dan atau kedaruratan medis yang ada.
- Mengikuti **P_2KB** (Program Pendidikan Kedokteran Berkelanjutan) dalam bidang USG Obstetri Ginekologi secara berkala.
- Membuat laporan USG sesuai standar POGI (pada program skrining USG trimester 1, 2, dan 3 serta laporan USG ginekologi).
- Membuat bukulog dan portfolio USG.
- Bila memungkinkan, melakukan **penelitian dan publikasi karya ilmiah** yang berkaitan dengan USG Obstetri Ginekologi secara berkala, terutama bagi staf pengajar.

Kepustakaan

1. Porche LM, Abuhamad A. Ultrasound. In: Obstetric Evidence Based Guidelines, 3rd Ed, edited by Vincenzo Berghella. CRC Press, 2017:49-58.
2. Buku Acuan. Pelatihan USG Obstetri Ginekologi Dasar Berbasis Kompetensi. Kolegium Obstetri Ginekologi Indonesia. Draft, 2013.
3. Endjun JJ. USG obstetri ginekologi dasar untuk dokter. Edisi 1, Cetakan Pertama, PT. Sagung Seto, Jakarta, 2016.
4. Cooper N, Frain J. ABC of clinical communication. Wiley Blackwell, 2018.

mindray

VISION

Better healthcare for all.

MISSION

Advance medical technologies to make healthcare more accessible.

Hotline 0-800-1-991-991

PT.Mindray Medical Indonesia
Menara Dea 2,17th Floor
Jl.Mega Kuningan Barat Kav. E4.3 No.1 Kawasan Mega Kuningan Jakarta 12590
Tel: +62 21 29027280 Fax: +62 21 29027283

BAB 4

Uraian Ringkas Materi Ajar USG Obstetri Ginekologi Dasar

4

Uraian Ringkas Materi Ajar USG Obstetri Ginekologi Dasar

Uraian ringkas merupakan keterangan tambahan pada setiap materi ajar yang esensial berdasarkan literatur terbaru dan berbasis bukti (*EBM*: *evidence-based medicine*).[1,2,3]

Sebelum melakukan pemeriksaan USG, setiap wanita harus memperoleh penjelasan yang baik tentang harapan yang akan diperoleh, keuntungan, risiko, dan keterbatasan dari pemeriksaan USG.[2] **Pemberian informasi tentang pemeriksaan USG dengan memakai brosur sangat bermanfaat karena pasien sudah mengetahui kira-kira apa manfaat dan keterbatasan dari pemeriksaan USG** (*EBM*: **C**).[3]

Seandainya ditemukan suatu keraguan, maka pasien akan dirujuk kepada dokter yang lebih ahli. Pasien dan keluarga juga harus diberi informasi bahwa USG merupakan alat bantu diagnostik, bukan standar baku emas sehingga kepastian akan hasil baru diperoleh setelah ada hasil patologi anatomi (PA) ataupun otopsi (pada anomali kongenital). USG tidak mampu melihat seluruh rincian (detail) struktur jaringan/organ tubuh sehingga struktur anomali yang kecil (minor) tidak seluruhnya dapat dilihat. Pasien dan dokter pemeriksa harus memahami dengan baik adanya keterbatasan kemampuan peralatan USG dalam bidang diagnostik.[2]

Ditangan seorang dokter yang telah menjalani pelatihan USG yang terstandarisasi dan tersertifikasi, maka pemeriksaan USG aman dilakukan pada ibu hamil.[2] Tidak ada bukti bahwa pemeriksaan USG membahayakan ibu hamil bila dilakukan sesuai standar kompetensi dan profesionalisme.[2]

Pemeriksaan USG rutin yang dilakukan pada ibu hamil meningkatkan deteksi dini kehamilan ganda dan kelainan kongenital mayor.[2,3] Pemeriksaan USG merupakan metoda terbaik dalam penentuan usia gestasi.[2] Pemeriksaan USG pada trimester 1 paling tepat dalam penentuan usia gestasi dan dapat mengurangi kekhawatiran ibu hamil tersebut, deteksi dini kehamilan ganda, skrining Sindroma *Down* dengan pengukuran *nuchal translucency* (*NT*), dan diagnosis kegagalan kehamilan (*nonviable pregnancies*).[2]

Kepada semua ibu hamil disarankan untuk melakukan pemeriksaan USG pada trimester kedua untuk evaluasi anatomi yang optimal (skrining trimester 2).[2,3] **Pemeriksaan USG rutin pada semua ibu hamil merupakan cara terpilih untuk deteksi malformasi struktural** (*EBM*: **A**).[3] **95%** abnormalitas janin terjadi pada ibu hamil tanpa risiko (*Whittle M, RCOG, 1997*).[3] Bila hanya mampu dilakukan satu kali saja pemeriksaan USG, maka harus dilakukan pada usia kehamilan 18–22 minggu.[2] **Waktu**

[1] Abuhamad A, Minton KK, Benson CB, Chudleigh T, Crites L, Doubilet PM, Driggers R, Lee W, Mann KV, Perez JJ, Rose NC, Simpson LL, Tabor A, Benacerraf R. Obstetric and gynecologic ultrasound curriculum and competency assessment in residency training programs: consensus report. Special Report, AJOG, January 2018:29-67.

[2] Porche LM, Abuhamad A. Ultrasound. In: Obstetric Evidence Based Guidelines, 3rd Ed, edited by Vincenzo Berghella. CRC Press, 2017:49-58.

[3] Mohajer MP. Ultrasound screening. In: Obstetrics and Gynaecology An Evidence-based Text for the MRCOG. Edited by David M. Luesley and Mark D. Kilby. CRC Press,2016:231-236.

optimum untuk skrining adalah pada kehamilan 18–21 minggu (*EBM*: **B**).[3] **Pemeriksaan USG yang dilakukan antara 18–21 minggu merupakan metoda paling efektif untuk identifikasi sebagian besar kelainan janin** (*EBM*: **B**).[3]

Pada kelompok risiko rendah atau populasi yang tidak terseleksi, pemeriksaan rutin USG dan *Doppler* pada trimester 3 (>24 minggu) tidak berkaitan dengan penurunan mortalitas perinatal, tetapi berkaitan dengan deteksi yang lebih tinggi terhadap adanya pertumbuhan janin terhambat (**PJT**).[2] **Skrining pada seluruh populasi merupakan metoda yang paling dapat diterima dibanding pemeriksaan USG yang selektif dalam mendeteksi abnormalitas janin** (*EBM*: **A**).[3] Pada kehamilan risiko tinggi (**KRT**) pemeriksaan *Doppler* pada PJT berkaitan dengan penurunan kematian perinatal dan intervensi obstetrik.[2] **Skrining untuk abnormalitas janin menurunkan AKP melalui identifikasi dan pengakhiran kehamilan yang abnormal tersebut** (*EBM*: **A**).[3]

Pengukuran panjang *cervix uteri* perlu dilakukan karena berkaitan dengan penurunan persalinan preterm serta penurunan morbiditas dan mortalitas perinatal.[2] Pengukuran panjang *cervix* melalui USG transvaginal (UTV) merupakan prediktor yang efektif untuk persalinan preterm. Bila *cervix* pendek terdeteksi <24 minggu, dapat diberikan sediaan progesteron pada kehamilan tunggal tanpa riwayat persalinan preterm sebelumnya (UTV: panjang *cervix* ≤20 mm), dan tindakan *cerclage* dilakukan pada kehamilan tunggal dengan riwayat persalinan preterm (UTV: panjang *cervix* ≤25 mm).[2]

Keamanan pemeriksaan USG dan keselamatan pasien harus menjadi perhatian utama bagi dokter pemeriksa USG. Pengaturan alat harus mengikuti standar POGI dan dunia, misalnya *Mechanical Index* (*MI*) dan *Thermal Index* (*TI*) harus <1. Energi yang dikeluarkan oleh peralatan USG akan menimbulkan efek kavitasi atau pembentukan gelembung-gelembung udara mikro yang dapat merusak sel, terutama pada masa embriologi.[2]

Pada binatang percobaan telah ditemukan efek yang merugikan terhadap sel, sedangkan pada manusia, data diperoleh dari data epidemiologi dan studi populasi. Dari studi epidemiologi tidak ditemukan adanya efek yang merugikan terhadap manusia, tentunya ditangan dokter yang sudah kompeten dan tersertifikasi.[2]

Tidak ditemukan bukti yang konsisten efek USG membahayakan kehamilan, tidak ditemukan gangguan fisik dan kognitif, gangguan bicara, gangguan bahasa, atau gangguan neurologis yang diamati hingga anak berusia 8 tahun.[2] Penelitian secara acak pada pemeriksaan USG trimester kedua juga **tidak ditemukan perbedaan bermakna** dalam prestasi sekolah antara anak yang terpapar dan tidak terpapar USG pada usia 15–16 tahun.[2] Ada satu penelitian yang menemukan hubungan yang lemah antara paparan USG dengan tangan kidal.[2] Meskipun tidak ditemukan efek yang berbahaya, pemeriksaan USG pada wanita hamil harus atas indikasi medis, secepat mungkin diselesaikan (prinsip ***ASAP***), dan dengan energi yang serendah mungkin (prinsip ***ALARA***).[2]

Pemeriksaan USG merupakan pemeriksaan yang tergantung kepada dokter pemeriksa (*operator dependent*) sehingga program pendidikan kedokteran berkelanjutan (P_2KB) dan kontrol kualitas yang terus menerus merupakan hal penting yang harus dilakukan oleh setiap pusat diagnostik sonografis. Risiko akibat negatif palsu dan atau salah interpretasi atau salah diagnosis dapat diminimalisasi bila interpretasi sonografis dilakukan oleh dokter yang terlatih dan profesional berpengalaman.[2]

Kompetensi dokter pemeriksa harus dijaga dengan cara akreditasi unit diagnostik sonografi, sertifikasi staf, dokumentasi temuan, dan kontrol kualitas yang baik dan berkesinambungan.[2]

Keterangan yang lebih rinci silakan mempelajari buku teks yang tersedia, misalnya *Callens Obstetric and Gynecology ultrasound, edisi ke enam, tahun 2017*. Berikut ini akan dibahas secara singkat hal penting yang harus diajarkan kepada peserta didik (PPDS Obstetri Ginekologi).

LEVEL 1 (Tahun Pertama)[1,2]

Prinsip Dasar Ultrasonografi Medik

- ***Tujuan***
  Setelah mempelajari materi "Prinsip Dasar Ultrasonografi Medik" peserta didik dapat **memahami** hal berikut:
  1. Prinsip dasar fisika suara ultra (*ultrasound physics*).
  2. Mode ultrasonografi (*B-mode, M-mode*, *Doppler*, USG 2D dan 3D).
  3. Efek biologis gelombang suara ultra (efek mekanik: ***MI*** atau *mechanical index* dan efek thermal: ***TI*** atau *thermal index*). Prinsip ***ALARA*** (*as low as reasonably achievable*) dan ***ASAP*** (*as soon as possible*).
  4. Artefak-artefak dari suara ultra (*ultrasound artifacts*).
  5. Pernyataan resmi dari organisasi profesional (*AIUM, ACOG, ACOOG, ACR, ISUOG, SMFM,* dan *SRU*).

- ***Prinsip dasar fisika suara ultra (ultrasound physics):***
  - Gambar USG dibentuk berdasarkan perubahan energi listrik menjadi gelombang suara dan kemudian gelombang suara diubah menjadi gambar pencitraan (gambar sonografis).
  - Gelombang suara dibentuk melalui sebuah kristal yang memiliki sifat *piezo electric*.
  - Gelombang suara berjalan/menjalar dengan kecepatan dan frekuensi tertentu saat melalui sel dan jaringan tubuh manusia.
  - Gelombang suara akan mengalami pelemahan (*atenuasi*) dan pembelokan atau pemantulan saat melewati jaringan dan sel tubuh manusia.
  - Frekuensi gelombang suara ultra berbanding lurus dengan kualitas resolusi gambar, tetapi berbanding terbalik dengan daya penetrasinya. Semakin tinggi frekuensinya, maka semakin baik resolusinya, tetapi semakin dangkal daya penetrasinya. Resolusi pemeriksaan USG transvaginal (**UTV**) lebih baik dibanding USG transabdominal (**UTA**) karena memakai frekuensi tinggi sehingga tampilan gambarnya lebih jelas (rinci), tetapi kedalaman daya penetrasinya lebih terbatas dibanding UTA. Pemeriksaan UTV dilakukan pada kehamilan trimester 1 dan pemeriksaan ginekologik karena gambarannya lebih baik dibanding UTA.

- ***Mode suara ultra (ultrasound modes)***
  - ***B-mode***: tampilan sonografis *B-mode* memperlihatkan suatu kecerahan (*brightness*) cahaya yang memantul dan tampak di layar monitor. Gambar yang ada merupakan gradasi warna hitam-putih (***gray-scale***) menampilkan struktur yang dinilai, misalnya gambaran plasenta dan cairan amnion, lihat Gambar 1. Plasenta lebih padat dibanding cairan amnion sehingga tampak lebih *hiperekhoik* dibanding cairan amnion yang

anekhoik (berwarna hitam pekat). Sebagai patokan dasar adalah echogenitas yang disebut **isoekhoik**. Jaringan yang menampilkan gambaran isoekhoik adalah **miometrium** uterus normal. *Mioma uteri* pada fase awal memberikan gambaran *hipoekhoik*; sedangkan tulang memberikan gambaran paling *hiperekhoik* (berwarna putih terang). Gambaran lengkap gradasi dari *anekhoik* hingga *hiperekhoik* dapat dilihat pada Gambar 2.

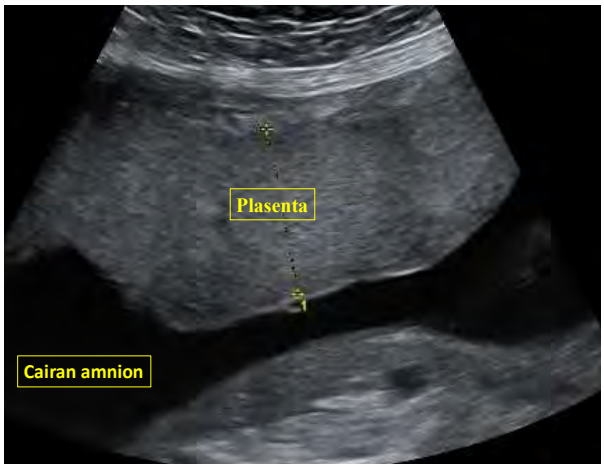

Gambar 1. Contoh hasil pemeriksaan *B-mode* pada plasenta dan cairan amnion. Plasenta tampak lebih terang (ekhogenik) dibanding cairan amnion (anekhoik).

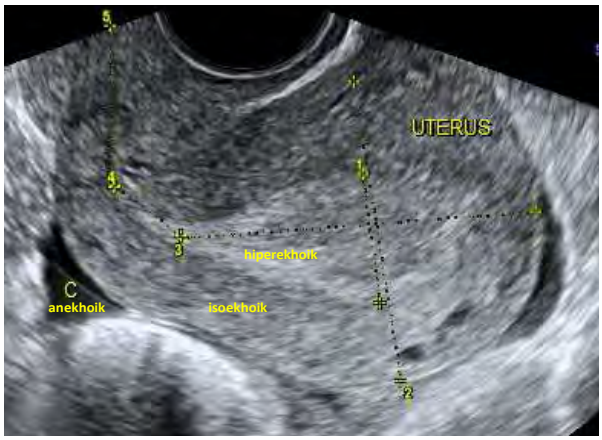

Gambar 2. Gambaran sonografis anekhoik (cairan), isoekhoik (miometrium) hingga hiperekhoik (endometrium fase sekresi).

- ***M-mode***: menampakkan suatu struktur yang bergerak berupa grafik gelombang suara, misalnya gelombang pada denyut jantung janin (**DJJ**). Berdasarkan gelombang yang ditampilkan, dapat dihitung berapa frekuensi persatuan waktu dan keteraturannya, misalnya DJJ 140 denyut per menit (**dpm**) dan teratur (Gambar 3).

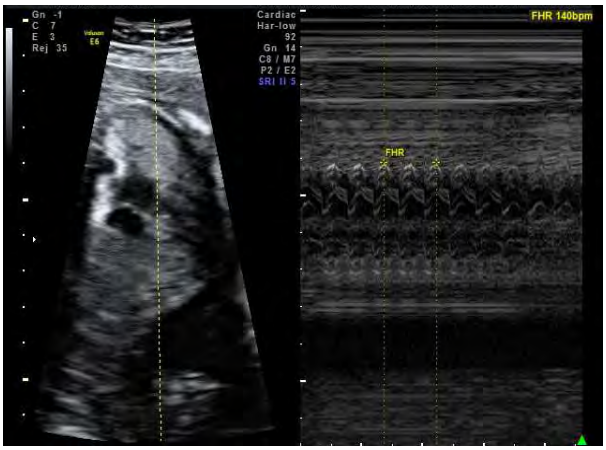

Gambar 3. Contoh *M-mode* dalam penilaian frekuensi dan keteraturan DJJ: tampak gambaran DJJ 140 dpm dan teratur.

- ***Doppler***: menampakkan gambaran denyut aliran darah *sistolik* dan *diastolik*. Denyut pembuluh darah atau organ jantung yang dinilai persatuan waktu dengan memakai suatu indeks, yaitu indeks resistensi (***RI: resistence index***), indeks pulsatilitas (***PI: pulsatility index***), dan nisbah (rasio) *sistolik diastolik* (***S/D ratio***). Pada Gambar 4 diperlihatkan gambaran *Doppler* pada *A. Umbilicalis*. *Doppler* juga dapat dipakai untuk menilai aliran darah vena, misalnya adanya pulsasi pada *V. Umbilicalis*.

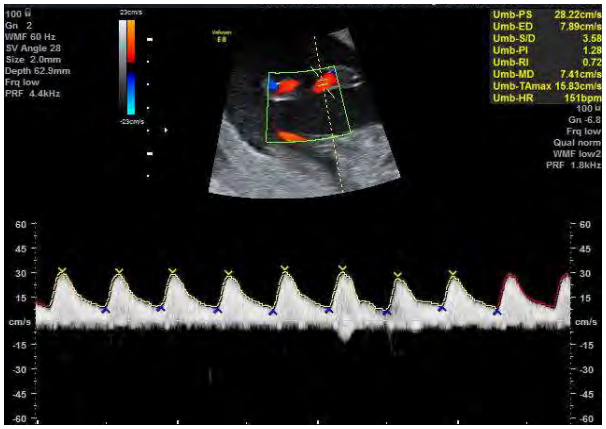

Gambar 4. Contoh pemeriksaan *Doppler* A. *Umbilicalis*, tampak nilai *RI, PI* dan *S/D-ratio.*

- ***RI***: merupakan indeks yang dihitung berdasarkan rumus *sistolik* dikurangi *diastolik* kemudian dibagi *sistolik* (***RI = S – D / S***). Pada nilai RI ada nilai absolut bila nilai D (*diastolik*) nol sehingga tidak dapat dipakai untuk menilai kondisi kecukupan oksigenasi janin pada keadaan tersebut dengan akurat.
- ***PI***: merupakan indeks yang dihitung berdasarkan rumus *sistolik* dikurangi *diastolik* kemudian dibagi dengan nilai rerata *sistolik* dikurangi *diastolik* dibagi dua (**PI = S – D / nilai rerata sistolik diatolik**). Indeks PI lebih menggambarkan nilai tahanan vaskular yang terjadi sesuai usia gestasi dan kondisi patologis yang menyertainya serta pada PI tidak ada nilai absolut. Jadi, PI dapat dipergunakan pada kondisi normal dan patologis sirkulasi ibu dan atau janin.
- **S/D ratio**: merupakan indeks yang dihitung berdasarkan rumus *sistolik* dikurangi *diastolik* (Ratio SD = S dibagi D). Pada indeks ini ada nilai tidak terhingga bila nilai diastoliknya nol sehingga tidak dipakai dalam mengamati perubahan kondisi janin dari waktu ke waktu pada saat terjadinya *absent end diastolic flow* atau *reverse flow A. Umbili-calis*.
- **USG 2D (dua dimensi)**: pada pemeriksaan USG 2D, tampilan gambar adalah sebagai bidang datar (tidak direkonstruksi menjadi gambaran 3D), misalnya tampak profil muka pada potongan sagital (Gambar 5).

Gambar 5. Contoh gambar USG 2D dari profil wajah janin pada potongan sagital.

- **USG 3D (tiga dimensi)**: pada pemeriksaan USG 3D tampilan gambar direkonstruksi sedemikian rupa oleh program komputer sehingga struktur tubuh atau organ yang dilihat tampak lebih mudah untuk dipahami, misalnya wajah atau tubuh janin. Pemahaman yang baik tentang USG 2D akan memudahkan pemeriksa melakukan dan menginter-pretasikan hasil USG 3D. Lihat Gambar 6 dan 7.

Gambar 6. Gambaran USG 3D dari tubuh janin pada kehamilan trimester 1.

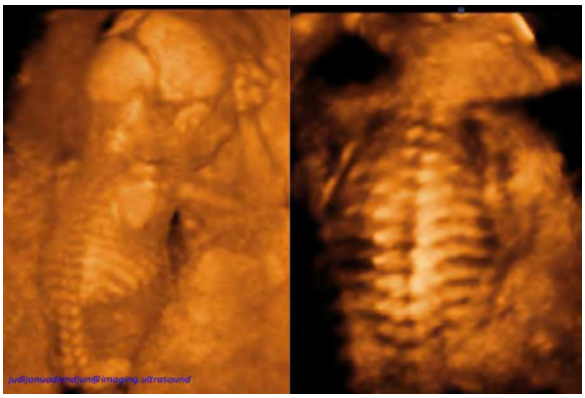

Gambar 7. Tampilan vertebra dengan teknik pemeriksaan USG 3D.

Efek biologis suara ultra:

- **Efek mekanik**: gelombang suara berjalan melalui suatu media/jaringan menuju area yang akan dievaluasi. Saat gelombang suara mengenai sel, maka terjadi efek mekanik akibat sel tersebut ditabrak oleh gelombang suara atau terkena efek mekanik. Bila efek mekanik itu melebihi ambang batas kekuatan sel dan atau dalam waktu lama, maka sel tersebut akan rusak. Kerusakan tersebut dapat menimbulkan anomali pada struktur janin, terutama pada masa organogenesis (fase embrio). Oleh karena itu standar pengaturan ***MI*** (*mechanical index*) <1 harus dipergunakan untuk keamanan pemeriksaan USG obstetri ginekologi (Standar POGI).
- **Efek thermal**: efek thermal timbul bila paparan gelombang suara tersebut memakai energi yang besar dan dalam waktu lama. Sel akan mengalami peningkatan suhu sehingga dapat timbul kerusakan sel. *Thermal index* (*TI*) harus diatur <1 (Standar POGI). Bila jaringan yang akan diperiksa tidak mengandung struktur tulang, misalnya kehamilan <10 minggu atau pemeriksaan USG ginekologi, maka TI diatur sebagai TI-s; sedangkan bila sudah terdapat jaringan tulang (kehamilan ≥10 minggu), maka TI diatur sebagai TI-b. Pemeriksaan USG juga tidak boleh dilakukan pada pasien demam dengan suhu ≥39° C.
- **Prinsip *ALARA***: prinsip ini (*as low as reasonably achievable*) menekankan pentingnya pemakaian energi yang serendah mungkin tetapi masih mampu memberikan tampilan gambar sonografis yang optimal. Atur kekuatan (*power*) besaran energi yang dipergunakan <100%. Paparan energi yang terlalu besar (*power* 100%) dapat merusak sel, terutama pada fase embrio dan pada jaringan yang aktif berubah.
- **Prinsip *ASAP***: prinsip ini (*as soon as possible*) menekankan pentingnya penyelesaian pemeriksaan USG secepat mungkin agar paparan gelombang suara frekuensi tinggi tidak sampai merusak sel janin. Bila nilai *TI* <1 dan *MI* <1, maka waktu maksimum pemeriksaan USG adalah <60 menit. Bila panduan tersebut tidak dipatuhi, maka risiko kerusakan sel bertambah.

- **Pengaturan peralatan USG agar aman dipergunakan harus mengikuti Standar POGI**. Pengaturan tersebut juga mengikuti ketentuan dari organisasi internasional, misalnya *AIUM* atau *ISUOG*. Semua pengaturan keamanan dan operasional tombol yang ada diperalatan USG (***knobology***) diatur sejak awal pengoperasionalan peralatan USG bersama aplikan yang terkait. **Jangan membeli peralatan USG yang tidak mampu memenuhi Standar POGI**. Hal ini penting untuk ***safety for all***, akurasi diagnostik, dan aspek medikolegalnya.

Artefak suara ultra (Ultrasound artifacts)

- Artefak adalah tampilan gambar sonografis dalam layar monitor yang sebenarnya tidak ada. Artefak dapat mengganggu dalam penilaian sonografis karena dapat membuat kesalahan interpretasi gambar USG, misalnya *gain* yang terlalu tinggi dapat menimbulkan gambaran cairan ketuban yang keruh pada trimester satu atau dua. Artefak juga dapat membantu dalam penilaian sonografis, misalnya adanya efek *shadowing* pada femur (Gambar 8) atau alat kontrasepsi dalam rahim (Gambar 9) menunjukkan adanya struktur padat yang dilalui oleh gelombang suara.

Gambar 8. Artefak *shadowing* di bagian posterior femur janin.

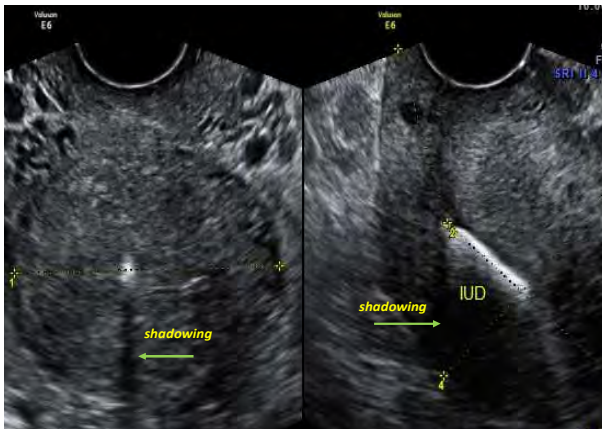

Gambar 9. Artefak *shadowing* pada bayangan alat kontrasepsi dalam rahim (AKDR). Bagian dari AKDR (*IUD*) tampak hiperekhoik dan menimbulkan bayangan gelap di bagian posteriornya (*shadowing*).

Pernyataan resmi organisasi professional:

- Pernyataan resmi dari organisasi profesional terpandang (*AIUM, ACOG, ACOOG, ACR, ISUOG, SMFM,* dan *SRU*).[3]

Karakteristik Dasar Peralatan Ultrasonografi (*Knobology*)

- ***Transduser ultrasonografi***
  - **Prinsip pembentukan gelombang suara**: gelombang suara dibentuk melalui aliran listrik yang mengenai kristal *piezoelectric*, selanjutnya gelombang suara tersebut berjalan

melalui jaringan tubuh menuju organ atau struktur yang dinilai.

- **Karaktristik transduser**: transduser yang dipergunakan dalam bidang obstetri ginekologi terutama berbetuk *kurva-linier* (untuk pemeriksaan transabdominal) dan berbentuk menyerupai sektor untuk pemeriksaan USG transvaginal.
- **Penggunaan transduser**: transduser dipergunakan untuk pemeriksaan transabdominal dan transvaginal, kadang-kadang dapat juga dipergunakan untuk pemeriksaan transrektal dan atau transperineal.
- **Contoh transduser**: Lihat Gambar 10.

Gambar 10. Contoh transduser (tampak transduser kurvilinear dan transvaginal).

- ***Penetrasi dan efek biologis suara dengan perhatian pada luaran energi akustik***: panjang gelombang menentukan kemampuan penetrasi dan membedakan dua titik (berkaitan dengan resolusi gambar). Semakin tinggi frekuensi yang dipergunakan, semakin baik resolusinya, maka semakin tinggi pula paparan energi terhadap sel (dapat meningkatkan kerusakan sel akibat efek biologis suara), tetapi semakin dangkal kemampuan penetrasinya. Hal ini dapat dilihat pada transduser transvaginal yang memiliki resolusi tinggi, tetapi daya penetrasi yang lebih terbatas (dangkal).

- ***Efek frekuensi terhadap resolusi dan penetrasi***: semakin tinggi frekuensi suara, semakin baik resolusi gambar yang dihasilkan, tetapi semakin dangkal daya penetrasinya.

- ***Efek pengaturan kedalaman terhadap lapang pandang dan ukuran gambar***: lapang pandang berkaitan dengan kedalaman penetrasi gelombang suara. Semakin dalam area yang diamati, maka semakin luas lapang pandangnya. Misalnya pada pemeriksaan USG transabdominal, maka kita dapat mengamati rongga pelvik dan abdomen; tetapi pada pemeriksaan USG transvaginal, lapang pandang lebih terbatas dalam pengamatan daerah rongga pelvik.

- ***Pengaturan gain untuk optimalisasi kecerahan gambar dengan luaran energi yang minimal***: *gain* dipergunakan untuk mengatur besarnya enegi yang keluar dari transduser. Semakin tinggi *gain*, semakin banyak energi yang terpapar kepada sel tubuh, dan juga meningkatkan frekuensi kejadian artefak dan dapat membahayakan sel. Pengaturan *gain* diperlukan karena harus disesuaikan dengan organ apa yang diperiksan dan pada kedalaman daerah mana struktur atau organ tersebut terletak. Pemakaian tombol ***TGC*** (*time gain compensation*) dan

pemahaman tentang TI <1 dan MI <1 harus dikuasai dengan baik oleh setiap dokter yang melakukan pemeriksaan USG untuk keamanan biologis dan optimalisasi tampilan gambar yang diperiksa.

- **Kedalaman area fokus (*focal zone depth*) untuk memperoleh resolusi terbaik dari struktur yang diperiksa**: prinsipnya mirip fotografi, bila ingin memotret bagian tertentu dan agar lebih jelas, maka fokus lensa diletakkan pada daerah yang akan di foto. Pada pemeriksaan USG, kedalaman area fokus dapat diubah dengan menggeser panel fokus hingga mencapai daerah yang akan dievaluasi (Gambar 11).

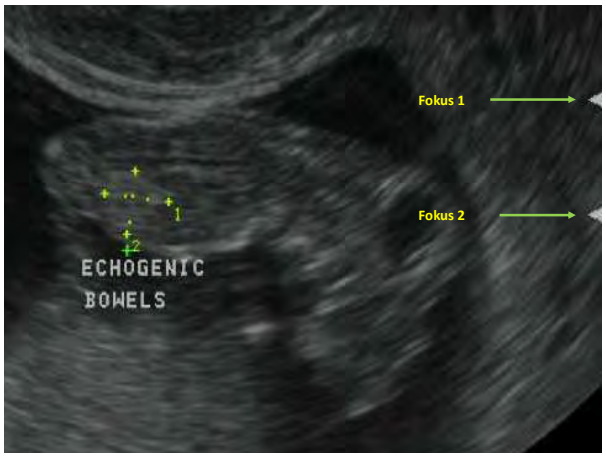

Gambar 11. Penempatan fokus 1 dan fokus 2 pada daerah yang akan dinilai, misalnya daerah *echogenic bowels* pada pasien ini.

- **Pengaturan persistensi gambar untuk mengurangi gambaran latar belakang yang mengganggu**: pada pengaturan ini, energi yang terpancar diatur sedemikian rupa sehingga meminimalkan terjadinya artefak, terutama pada bagian latar belakang gambar yang dibuat.
- **Memasukkan data pasien sebelum pemeriksaan USG dimulai**: data dasar pasien sangat penting dan harus dimasukkan ke dalam program komputer yang ada pada peralatan USG. Data yang salah dapat menimbulkan kesalahan interpretasi, misalnya salah memasukkan tanggal hari pertama haid terakhir (**HPHT**).

Kondisi-kondisi dalam Pemeriksaan USG

- Posisi pasien yang efektif (nyaman dan aman) dan peletakan zat perangkai (jeli USG).
  - Posisi pasien tidur dengan bagian kepala ditinggikan, atau posisi tidur miring bila pasien merasa sesak nafas. Selalu ditanyakan apakah posisi ini nyaman atau tidak. Pada pemeriksaan USG transvaginal, disarankan dalam posisi lithotomi dan setengah duduk.
  - Zat perangkai (*coupling agent*) diletakkan pada dinding abdomen secukupnya, perhatikan kondisi kulit (apakah ada tanda infeksi) dan kebersihan jeli USG tersebut. Bila memakai transduser transvaginal, letakkan jeli di bagian dalam dan luar kondom secukupnya. Segera bersihkan transduser dari sisa zat perangkai yang menempel, hal ini penting untuk pencegahan infeksi nosokomial.

- Pemeriksaan yang **ergonomik** untuk meminimalkan cidera yang berulang
  - Atur dengan baik penempatan **posisi** peralatan dan dokter pemeriksa. Di Indonesia, posisi peralatan USG terletak di sisi kanan pasien dan posisi pasien terletak di kanan dokter pemeriksa. Dokter dan pasien dapat saling bertatap muka pada saat dokter menjelaskan hasil pemeriksaan USG. Suasana yang nyaman dan kondusif terbukti meningkatkan keberhasilan

dokter dalam melakukan edukasi dan memotivasi pasien.[2]

- Idealnya posisi dan ketinggian peralatan USG, tempat tidur pasien, dan kursi dokter pemeriksa dapat diatur sedemikian rupa (**posisi ergonomik**) agar dokter dan pasien merasa aman dan nyaman. Posisi pemeriksa yang tidak ergonomik dapat membuat cidera pada otot, syaraf, dan atau sendi.
- Ketinggian layar monitor harus sejajar bidang lapang pandang mata dokter pemeriksa.
- Kursi dokter harus dapat diatur ketinggiannya dan dapat bergerak bebas.
- Tempat tidur pasien juga dapat diatur ketinggiannya dan pada daerah kepala dapat ditinggikan juga.

- Pergerakkan transduser dan orientasi gambar yang benar.
  - Pegang transduser seperti memegang pinsil (Gambar 12).
  - Gerakkan transduser secara *gentle* tanpa menekan berlebihan perut pasien atau menekan rongga pelvik berlebihan saat melakukan pemeriksaan USG transvaginal.

Gambar 12. Cara memegang transduser yang benar.

  - **Orientasi gambar**:
    - Sisi **kanan pasien** akan tampil di **kanan layar monitor**.
    - Bagian **superior pasien** akan tampil di sisi **kanan layar monitor**, misalnya uterus ante-fleksi, maka fundusnya akan terlihat pada bagian kanan layar monitor.
    - Bagian inferior pasien akan tampak di sisi kiri layar monitor.
    - Orientasi gambar pada pemeriksaan USG transvaginal mengikuti letak dan posisi organ ginekologi. **Petunjuk orientasi arah, adalah uterus** yang terletak di bagian tengah (medial). Bila fundus uteri mendekati vesica urinaria, maka posisinya ante-fleksi (AF). Bila fundus uteri menjauhi vesica urinaria, maka posisinya retro-fleksi (RF).
  - Cantumkan *body-mark* untuk penanda orientasi gambar pada setiap gambar USG (Gambar 13).

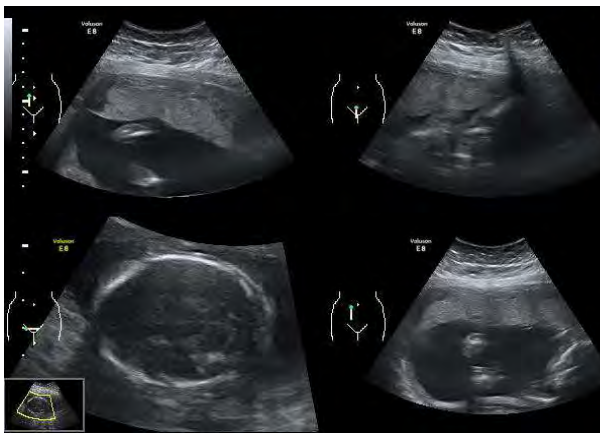

Gambar 13. Contoh penempatan *body-mark* sesuai dengan posisi transduser pada saat pemeriksaan USG transabdominalis.

- Penandaan gambar USG (*body mark*) dan pengarsipan gambar.
  - Tampilkan *body-mark* yang sesuai dengan bidang potong sonografis dan posisi transduser saat dilakukan

pemeriksaan pada setiap foto USG. Semua gambar USG harus memiliki keterangan yang baik agar mampu "bercerita", artinya begitu melihat gambar USG, dokter akan dapat memahami apa yang diperiksa, bagaimana bidang potongnya, dan di mana posisi transduser (*probe*).
    - Pilih gambar terbaik dan memenuhi syarat untuk disimpan/diarsipkan dan dicetak.

- Komunikasi yang baik dengan tenaga kesehatan profesional lain atas temuan ultrasonografi.[4]
    - Terutama bila menjawab konsultasi USG dari tenaga kesehatan lainnya. Dokter pemeriksa harus membuat laporan USG sesuai standar POGI. Hal ini sangat penting dalam menjalankan apa yang sudah ditetapkan oleh organisasi profesi, terutama untuk standarisasi, dan keamanan pasien. Data yang baik dan lengkap dapat dipakai sebagai data penelitian untuk perbaikan kualitas layanan medik.
    - Hasil **jawaban konsul dimasukkan ke dalam amplop tertutup**. Dokter penerima konsul memberi keterangan secukupnya kepada pasien dan katakan bahwa keterangan yang lebih rinci, terutama menyangkut tatalaksana, akan diberikan oleh dokter perujuk atau **DPJP**: dokter penanggung jawab pelayanan.

- Panduan untuk membersihkan dan tindakan desinfeksi transduser.
    - **Transduser harus selalu dibersihkan,** sebelum dan setelah pemeriksaan USG karena dapat menjadi sumber perantara infeksi.
    - Pergunakan larutan antiseptik khusus untuk pembersih transduser sesuai petunjuk pabrik pembuat USG, bila tidak ada, dapat dibersihkan dengan kertas *tisue* halus. Jangan pergunakan larutan yang dapat merusak komponen transduser, misalnya alkohol dapat merusak karet pelapis transduser.

Pemeriksaan USG Trimester 1

- Langkah-langkah pemeriksaan USG transvaginal (**UTV**) trimester 1.
    - Lihat penuntun belajar pemeriksaan USG transvaginal trimester 1 (Lampiran 1).[5]
- Indikasi pemeriksaan USG trimester 1.[1,2]
    - **Indikasi utama**: penentuan adanya kehamilan, lokasi, usia gestasi, tanda kehidupan, jumlah janin, dan kondisi organ genitalia interna.
    - Indikasi lainnya: perdarahan pervaginam, nyeri perut bagian bawah, lupa tanggal hari pertama haid terakhir.
    - Pemeriksaan USG rutin (dilakukan pada setiap ibu hamil) dibandingkan dengan selektif (atas indikasi khusus) memiliki korelasi sebagai berikut:[2]
        - Meningkatkan deteksi dini kehamilan ganda.
        - Meningkatkan deteksi kelainan kongenital mayor.
        - Menurunkan kejadian kehamilan >41 minggu (*late-term*) dan *post-*

[4] Cracknell A, Cooper N. Communication in clinical teams. In: ABC of clinical communication. Edited by Nicola Cooper and John Frain. Wiley Blackwell, 2018:29-34.

[5] Kolegium Obstetri Ginekologi Indonesia. Penuntun Belajar, Pegangan Peserta. Disampaikan pada TOT USG OBGIN Dasar Angkatan Pertama. Jakarta, Februari 2013.

term (≥42 minggu). Hal ini disebabkan adanya penentuan usia gestasi yang lebih akurat melalui pemeriksaan USG.
    - Tidak terdapat perbedaan bermakna terhadap luaran klinik, misalnya angka kematian perinatal (AKP). Pengaruh USG terhadap AKP tergantung kepada ketepatan dan waktu deteksi malformasi janin yang berkaitan dengan pengakhiran kehamilan.
  - Skrining pada 11 minggu 0 hari hingga 13 minggu 6 hari (**Standar POGI**).[6]

- Penilaian kantong gestasi (***GS***: *gestational sac*):
  - lokasi intrauterin, perbedaan titer *hCG*, dan membedakan dengan cairan di kavum uteri.
  - Bila lokasi kantong gestasi dekat OUI, apalagi pada pasien bekas SC, hati-hati kemungkinan akan terjadinya plasenta praevia dan plasenta akreta.
  - Pengukuran *inner-to-inner* tiga bidang potong (**L**: longitudinal, **AP**: antero-posterior dan **T**: transversal) untuk mengukur volume dan rerata (*MSD: mean sac diameter*). *MSD* diukur dengan menjumlahkan ukuran panjang, antero-posterior dan transversal kemudian dibagi tiga. Pengukuran volume dalam milimeter memakai metoda manual L x AP x T x 0,52 sehingga diperoleh hasil volumenya berapa milliliter (Gambar 14) atau penghitungan otomatis dengan memakai program komputer yang ada diperalatan USG.
  - Perhatikan keutuhan dinding bagian dalam dan ketebalan dinding kantong gestasi serta apakah ada perdarahan subkhorionik (Gambar 15).

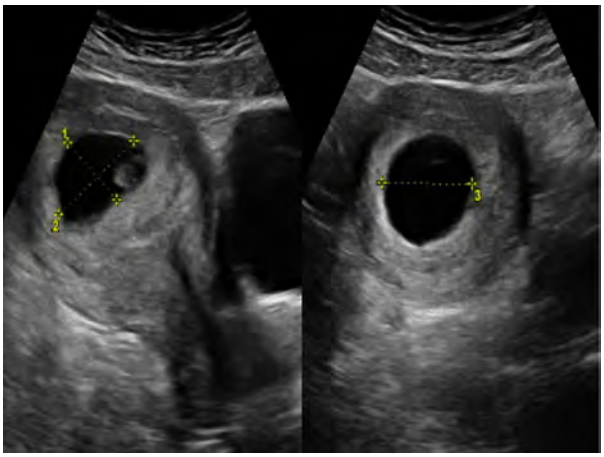

Gambar 14. Pengukuran kantong gestasi tiga bidang (longitudinal, antero-posterior dan transversal). Pada Gambar a adalah potongan longitudinal uterus, diperoleh panjang longitudinal 20 mm dan diameter antero-posterior 28 mm. Pada Gambar b menunjukan potongan transversal uterus, diperoleh hasil 26 mm (volume: 74 mm^3).

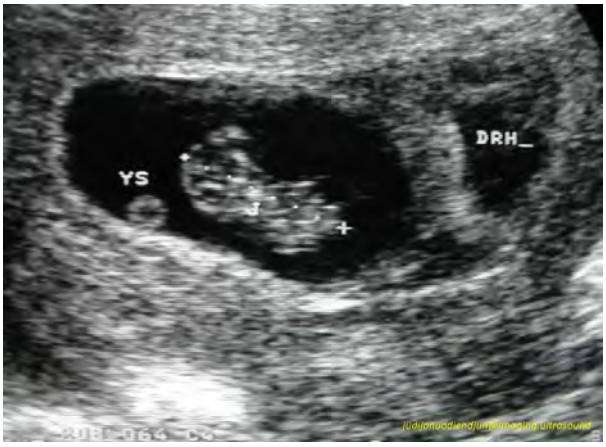

Gambar 15. Perdarahan subkhorionik (DRH) pada kehamilan trimester 1. Lokasi perdarahan di dekat OUI.

- *Yolk sac* (***YS***)
  - Struktur ekstra-amnion, berbentuk **bundar** seperti bola, dan dihubungkan dengan janin melalui *ductus vitellinus*. Bila bentuknya tidak bundar, dianggap abnormal.
  - Diameter **normal 3–6 mm**, diukur dari *inner-to-inner* atau *outer-to-*

[6] Kolegium Obstetri Ginekologi Indonesia. Materi Ajar: Pemeriksaan USG Trimester 1 normal. *Power point*, 2017.

outer. Bila diameter < 3 mm atau >6 mm, dianggap abnormal, hati-hati kemungkinan terdapat kondisi patologis, misalnya terdapat kelainan kromosom atau peningkatan kejadian kematian mudigah. Lakukan pengamatan lanjut secara serial, nilai dengan cermat kondisi embrio/ janin, dan bila memungkinkan lakukan pemeriksaan lanjutan petanda lunak (*soft-marker*) kelainan kromosom, misalnya **amniocentesis genetik**, ***NIPT*** (*non invasive prenatal test*) dll.
  - Pada bagian dalamnya mengandung cairan, terlihat mendekati anekhoik. Bila hiperekhoik, maka disebut abnormal.
  - Menghilang (tidak tampak lagi) setelah kehamilan 12 minggu.

- Amnion
  - Cairan intra-amnion yang mengelilingi tubuh janin.
  - Tampilan sonografis: *anekhoik jernih (tidak tampak partikel/debris di dalamnya).*

- Embrio/janin (jumlah)
  - Embrio: usia **≤8 minggu** pasca konsepsi atau **≤10 minggu** sejak hari pertama haid terakhir pada siklus haid normal 28 hari.
  - Tentukan jumlah embrio/janin, bila terdapat kehamilan ganda tentukan khorionisitas dan amnionisitasnya, cari ***tanda lamda*** dan tanda **T**. Bila tidak ada sekat, konsultasikan untuk kemungkinan kehamilan monokhorionik, dempet, atau ada anomali mayor.

- Aktivitas jantung embrio/janin, dokumentasikan dengan *M-mode* atau *movie clip*.
  - DJJ normal harus teratur, frekuensinya >100 dpm dan <180 dpm pada trimester 1, frekuensi tertinggi pada usia gestasi 9 minggu, dapat mencapai 175 dpm. Setelah trimester 1, frekuensi DJJ normal **110–160 dpm** dan **teratur**.
  - DJJ dihitung dengan memakai ***M-mode***, jangan memakai *Doppler.*
  - Data rekaman DJJ dapat disimpan dalam bentuk *movie clip*.

- **Kriteria** untuk diagnosa definitif **kematian embrio/janin** pada trimester pertama.
  - Embrio dapat dilihat sejak kehamilan 4–5 minggu.
  - DJJ terlihat pada panjang embrio 2–3 mm, bila belum terlihat, lakukan pemeriksaan USG ulang satu minggu kemudian (ingat pertumbuhan janin 1 mm per hari).
  - Bila panjang **embrio 10 mm tidak dapat ditampakan DJJ**, maka diagnosis kematian embrio/janin sudah dapat ditegakkan (melalui pemeriksaan USG transvaginal). Bila ragu, ulangi pemeriksaan satu minggu kemudian.

- Komponen sonografis untuk penentuan usia gestasi pada trimester 1.
  - ***CRL***, terbaik pada kehamilan **10^{+0}–13^{+6} minggu** dengan kesalahan/ simpang baku 3–5 hari.

- Evaluasi sonografis untuk kehamilan tuba pars ampularis.
  - Kavum uteri tidak berisi kantong gestasi, mungkin terdapat cairan yang menyerupai kantong gestasi (*pseudogestational sac*).
  - 78% Kehamilan ektopik terletak pada sisi di mana terdapat korpus luteum.

  - Tuba membesar, corakan vaskular bertambah, dan mungkin juga dapat ditemukan gambaran embrio, DJJ, *yolk sac* dan cairan amnion.

- Hematom subkhorionik.
  - Daerah hipoekhoik di bagian bawah dinding kantong gestasi (lihat Gambar 15).
  - Ukur volume/daerah perdarahan subkhorionik, dan bandingkan secara berkala, misalnya setiap minggu atau bila klinis terjadi perdarahan berulang.

- Gambaran sonografis **mola hidatidosa**.
  - Gelembung-gelembung vaskular di dalam kavum uteri tanpa gambaran janin atau pada **mola parsialis** dapat ditemukan gambaran janin dan plasenta.
  - Perhatikan keutuhan stratum basalis endometrium, bila tidak utuh, hidupkan *Doppler* untuk mencari kemungkinan **khoriokarsinoma**.
  - Lihat di daerah adneksa, apakah tampak **kista lutein**?.

- Hubungan antara ketebalan ***NT*** (*nuchal translucency*) dengan anomali kromosom janin.
  - Nilai **normal NT <3 mm.**
  - Bila ≥3 mm meningkatkan kejadian penyakit jantung bawaan (**PJB**) dan cari kemungkinan **kelainan kromosom** pada janin (risiko Trisomi 13, 18, dan 21 meningkat).

Pemeriksaan USG Trimester Dua dan Tiga

- **Komponen** pemeriksaan dasar USG trimester dua dan trimester tiga.
  - **Eksplorasi:** lakukan eksplorasi secara sistematis rongga pelvik dan abdomen. Letakkan transdeser di supra simfisis pubis dengan **posisi horizontal dan petunjuk arahnya ke kanan**.
  - **Janin**: tentukan jumlah, letak, presentasi, tanda kehidupan (DJJ dengan *M-mode*), gambaran normal dan penapisan anomali kongenital mayor.
  - **Plasenta**: tentukan letak (implantasi), jarak tepi bawah plasenta dengan OUI, derajat maturasi, dan gambaran patologis plasenta.
  - **Amnion**: volume diukur memakai ***MVP*** (*maximum vertical pocket*: normal **20–80 mm**). POGI memakai standar pengukuran volume amnion satu kantong terdalam (*MVP*). Bila imgin memakai ***AFI*** (*amniotic fluid index*), tampilan layar harus bisa empat gambar dalam satu layar monitor (normal 10 – 25 mm).
  - **Biometri dasar**: *BPD, HC, AC, FL,* dan *EFW* (Standar POGI memakai data *Hadlock* 1984). Perhitungan TBJ memakai data ***BPD*** dan ***AC*** (tidak memakai *FL*).

- Komponen pemeriksaan **biometri janin** dalam penentuan usia gestasi pada trimester dua dan tiga.
  - ***BPD*** (*biparietal diameter*): standar POGI dalam pengukuran *BPD* memakai metoda ***Hadlock* 1984**, metoda pengukuran ***outer-to-inner***. Garis *BPD* harus **tegak lurus garis *OFD***, ditarik dari bagian paling lebar kepala janin menuju sisi kontralateralnya. Garis tersebut juga akan melewati ventrikel tiga dan batas bawah thalamus (Gambar 16).

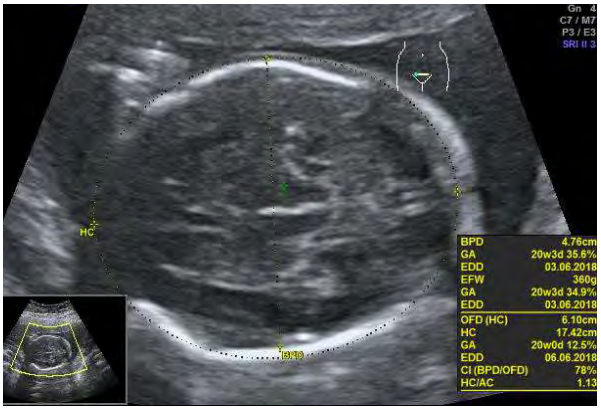

Gambar 16. Potongan transversal kepala janin menampilkan cara pengukuran *BPD* dan *HC* serta hasilnya. *BPD* sesuai 20 minggu 3 hari dan *HC* sesuai 20 minggu 0 hari; TBJ (*EFW*) 360 gram. Perhatikan nilai *CI* (*cephalix index*) 78% yang masih dalam batas normal (75 – 85%).

- ***HC*** (*head circumference*): standar POGI memakai metoda ***Hadlock* 1984**, metoda pengukuran ***outer-to-outer***. Lihat Gambar 16, tampak hasil pengukuran *HC* dan ***CI*** (*cephalix index*). Nilai *CI* diperoleh dari pembagian *BPD* dengan *DOF* (diameter occipito-frontalis) kemudian dikalikan 100%. Nilai **normal *CI* adalah 75 – 85%**.
- ***AC*** (*abdominal circumference*): standar POGI memakai metoda ***Hadlock* 1984**, metoda pengukuran ***outer-to-outer***. Buat gambar abdomen sebundar mungkin, jangan terlalu menekan dinding perut ibu saat pemeriksaan USG dilakukan. Harus tampak gambaran **vertebra, gaster, dan vena *umbilicalis*** yang terletak intra-abdomen (Gambar 17). *Tidak boleh tampak gambaran jantung, ginjal, vesica urinaria, insersi umbilicus, dan costae lebih dari satu buah*.

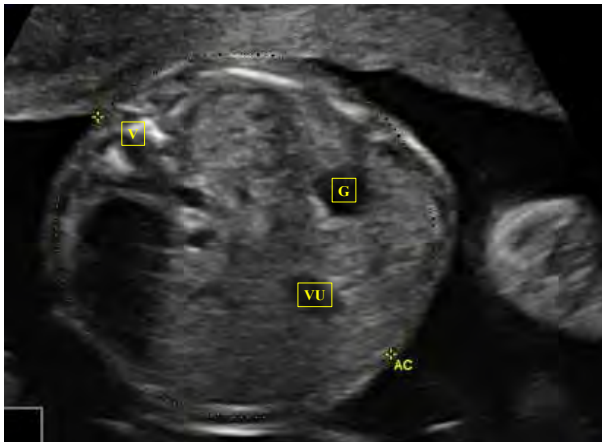

Gambar 17. Lingkar perut (*AC*) dibuat sebundar mungkin, perhatikan adanya gambaran *vertebra* (V), *gaster* (G), dan *vesica urinaria* (VU) sebagai prasyarat gambaran *AC* yang benar.

- ***FL*** (*femur length*): pengukuran femur tidak dipakai dalam penentuan usia gestasi karena ukuran femur Indonesia lebih pendek dibanding Amerika dan Eropa, memakai metoda pengukuran dari diafisis ke diafisis (tulang ke tulang), dari bagian tengah tepi tulang ke bagian tengah tepi tulang berikutnya. Pada keadaan ***IUFD*** dimana telah terjadi perubahan kepala (misalnya tampak *spalding sign*), maka *FL* dapat dipakai menghitung usia gestasi, demikian juga ***HL*** (*humerus length*). Standar POGI dalam pengukuran *FL* memakai metoda ***Hadlock* 1984**.

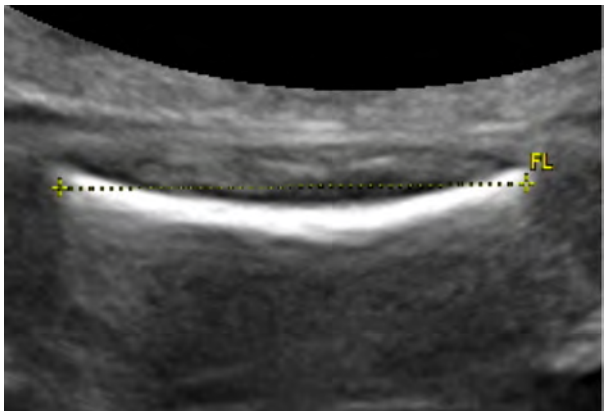

Gambar 18. Pengukuran panjang femur (FL), diukur dari bagian tengah ketebalan femur ke bagian tengah femur kontralateral (pengukuran diaphisis ke diaphisis).

- ***Cerebellum***: pengukuran ***DI*** (*diameter intercerebellar*) dapat dipergunakan sejak trimester kedua, dengan simpang baku satu minggu. DI diukur dari ***outer-to-outer*** *cerebellum*. Pada kehamilan **14–21 minggu**, terdapat korelasi yang baik dimana **1 mm = 1 minggu**. Misalnya *DI* 16 mm, maka perkiraan usia gestasinya adalah 16 ± 1 minggu. Pada Gambar 19 diperoleh pengukuran DI 31 mm, sesuai usia kehamilan 27 minggu.

Gambar 19. Pengukuran diameter intercerebellar (DI) dengan hasil 31 mm sesuai usia gestasi 27 minggu.

- Faktor-faktor predisposisi untuk makrosomia janin dan pertumbuhan janin terhambat (**PJT**) pada trimester tiga.
  - Faktor predisposisi **makrosomia**:
    - DM/DMG
    - Riwayat melahirkan bayi ≥4000 gram
  - Faktor predisposisi **PJT**:
    - Hipertensi
    - Riwayat melahirkan bayi kecil (PJT)
    - Penyakit kronik yang menyebabkan isufisiensi uteroplasenta.

- Parameter sonografis dalam penentuan **lokasi plasenta**.
  - Implantasi: *fundus, korpus, segmen bawah uterus*
  - Hubungan tepi plasenta dengan ***OUI*** (ostium uteri internum): normal bila jaraknya >20 mm dari OUI, ***PLR*** (plasenta letak rendah) bila jaraknya 1–20 mm dari OUI, atau ***PPT*** (plasenta previa totalis) bila plasenta menutupi OUI.
  - Derajat maturasi: 0, 1, 2, dan 3

- Risiko dan indikasi ***amniocentesis*** **genetik**.
  - Dilakukan pada kehamilan 15–18 minggu.
  - Usia ibu ≥35 tahun.
  - Riwayat melahirkan janin dengan anomali kongenital.
  - Ada kelainan bawaan pada ibu, ayah atau keduanya, misalnya penyakit jantung bawaan: *VSD*, *ASD*, dll.
  - Ditemukan *soft marker* kelainan kromosom, misalnya ***NT*** **≥3 mm**.

Pemeriksaan USG pada Kehamilan Ganda

- Peranan USG dalam diagnosis kehamilan ganda.
  - Jumlah janin.
  - Tanda kehidupan, terdapat dua DJJ yang frekuensinya berbeda.
  - Penentuan khorionisitas dan amnionisitas (tanda *lamda* dan tanda *T*)
  - Sekat amnion. **Penentuan khorionisitas merupakan faktor penting dalam penentuan risiko kehamilan** (*EBM*: **B**).[3]
  - Jenis kelamin.
  - Penapisan anomali kongenital. **Diagnostik prenatal memakai cara *amniocentesis* atau *CVS*** (chorionic villus sampling) **cocok untuk kehamilan ganda** (*EBM*: **B**).[3]
  - Pertumbuhan janin normal dan abnormal (misalnya diskordan, per-

tumbuhan janin terhambat simetris atau asimetris).

- Khorionisitas dan amnionisitas pada kehamilan ganda.
  - **Jumlah plasenta:** pada kembar dizigotik, jumlah plasenta sesuai dengan jumlah janin; pada monozigotik jumlah plasenta satu buah, sedangkan jumlah janin lebih dari satu. Pada plasenta yang terletak bersebelahan sulit membedakan apakah satu plasenta atau bukan.
  - **Sekat amnion:** sekat amnion harus dicari karena sangat penting untuk membedakan apakah monoamniotik atau bukan. Pada monoamniotik tidak ditemukan sekat amnion, dan ini meningkatkan penyulit pada keamilan ganda tersebut.
  - **Tanda *lamda* dan tanda *T*:** tanda lambda dan T hanya dapat dilihat pada trimester pertama. Pada tanda T yang terlihat adalah selaput amion saja sehingga tampak tipis dan membentuk gambaran seperti huruf T pada perbatasan kedua rongga amnion. Pada tanda lambda terdiri dari lapisan khorion, amnion, amnion dan khorion sehingga lebih tebal dan membentuk gambaran lamda pada daerah perbatasan rongga amnion.
  - **Jenis kelamin:** jenis kelamin dapat dipergunakan untuk membantu membedakan monozigotik atau bukan, tetapi tidak selalu. Pada dizigotik, jenis kelamin dapat sama atau berbeda, sedangkan pada monozigot, jenis kelaminnya sama.
  - **Penentuan khorionisitas merupakan faktor penting dalam penentuan risiko kehamilan** (*EBM*: **B**).[3]

Abnormalitas Plasenta

- Faktor risiko dan diagnosis sonografis plasenta praevia dan plasenta letak rendah.
  - **Plasenta praevia (PP)**
    - **Faktor risiko**: *multiparitas, usia ≥35 tahun, kehamilan ganda, bekas SC.*
    - **Diagnosis sonografis**: *tepi plasenta menutupi OUI. Diagnosis sonografis plasenta praevia bersifat dinamis sehingga harus diperiksa ulang pada kehamilan ≥36 minggu.*
  - **Plasenta letak rendah (PLR)**
    - **Faktor risiko**: *sama seperti plasenta praevia.*
    - **Diagnosis sonografis**: *plasenta terletak di korpus uteri bagian bawah atau di segmen bawah uterus (SBU), tetapi jarak tepi plasenta 1–20 mm dari OUI.*

- Faktor risiko **plasenta akreta**.
  - Plasenta praevia
  - Bekas SC
  - Tindakan operatif pada kavum uteri, misalnya dilatasi dan kuretase, miomektomi, atau ekstirpasi polip.

- Diagnosis **plasenta akreta**
  - Dapat memakai kriteria ***Tovbin***[7] atau ***placenta index*** (*ACOG*, 2017).
  - **Komponen esensial**: hilangnya lapisan *Nitabuch* (***clear zone***); peningkatan jumlah dan diameter lakuna plasenta; dan adanya ***bridging vein*** (*Doppler* berwarna).

[7] Tovbin J, Melcer Y, Shor S et al. Prediction of morbidly adherent placenta scoring system. Ultrasound Obstet Gynecol 2016; 48: 504-510.

Penilaian Cairan Amnion

- Metoda untuk diagnosis oligohidramnion.
  - Pengukuran ***MVP***: <20 mm
- Metoda untuk diagnosis hidramnion
  - Pengukuran ***MVP***: >80 mm

Pemeriksaan Ultrasonografi pada Uterus tidak Hamil

- Indikasi pemeriksaan USG pelvik
  - Perdarahan/gangguan haid
  - Teraba massa
  - Gangguan fertilitas
  - Nyeri pelvik

- Gambaran sonografis uterus normal dalam kaitannya dengan siklus haid
  - Antefleksi atau retrofleksi, permukaannya rata (tidak terdapat benjolan)
  - Ukuran longitudinal, antero-posterior dan transversal normal
  - Ekhogenitas miometrium: ***isoekhoik***.
  - Perubahan siklik endometrium sesuai siklus haid.

Pemeriksaan Ultrasonografi Adneksa

- Gambaran sonografis ovarium normal dalam kaitannya dengan siklus haid.
  - Ukuran normal
  - Folikel dalam beragam ukuran dan sesuai dengan fase siklus haid.
  - Folikel dominan pada masa periovulasi

- Karakteristik kista simpleks (*simple cyst*).
  - Unilokular, dinding tipis dan permukaannya regular
  - Berisi cairan dengan gambaran sonografis anekhoik (cairan jernih).

LEVEL 2 (Tahun ke 2)

Pemeriksaan USG pada Trimester 1

- Gambaran sonografik kelainan kongenital mayor janin pada trimester pertama (*early gestation*).
  - Kenali struktur normal janin, *yolk sac* dan plasenta.
  - **Kepala**: *acrania, anencephalus*
  - **Thoraks**: ***FEIC*** (*focus echogenic intra cardiac*), abnormalitas DJJ (aritmia, bradikardia, takhikardia, gawat janin)
  - **Abdomen**: *echogenic bowels*, asites, *atresia duodenum* (gaster tidak tampak), agenesis ginjal bilateral (tidak tampak vesica urinaria, oligohidramnion), *hernia umbilicalis*, *omphalocele*, *gastroschizis*.
  - **Ekstremitas**: kelainan dalam hal panjang, bentuk, fraktur, tidak lengkap
  - **Lain-lain**: kembar dempet (*Siam*), abnormalitas *yolk sac.*

- **Lokasi kehamilan ektopik yang atipik**, termasuk di dalamnya kehamilan intertisial, ovarium, abdominal, implantasi pada bekas operasi SC dan kehamilan di *cervix uteri*.
  - Kehamilan **intertisial**:
    - Terletak di daerah pars intertisialis tuba falloppii
    - Perhatikan kontinyuitas dengan kavum uteri dan adanya struktur kantong gestasi di miometrium pada daerah kornu uterus.
    - Perdarahan banyak dan dapat berakibat fatal.
  - Kehamilan **ovarium**:
    - Kehamilan terletak dalam jaringan ovarium (dibuktikan dengan PA)
    - Kedua tuba normal
  - Kehamilan **abdominal**:
    - Kavum uteri kosong.

- Janin terletak di luar uterus, kelainan letak dan atau presentasi, pertumbuhan janin terhambat, anomali kongenital.
- Oligohidramnion.
- Implantasi plasenta pada organ abdomen, *cavum Retzii* atau *cavum Douglas*.

○ Kehamilan terletak pada daerah **bekas operasi SC**:
- Evaluasi daerah bekas operasi SC.
- <8 minggu bentuk kantong gestasi seperti segitiga, dan >8 minggu menjadi bundar, dapat ditemukan embrio dan *yolk sac*.
- Dapat berkembang menjadi plasenta akreta.

○ Kehamilan di **cervix**:
- Kantong gestasi terletak di *canalis cervicalis*.
- **OUI dan OUE harus tertutup**, bila OUI terbuka: *abortus insipiens*, bila OUI dan OUE terbuka: *abortus inkomplet*.

- Penatalaksanaan kehamilan yang lokasinya tidak diketahui (***PUL***: *pregnancy unknown location*).
  ○ Periksa kadar *hCG* dan *progesteron* secara serial.
  ○ Mungkin terdapat cairan bebas intra abdomen/pelvik.
  ○ Lokasi kehamilan tidak dapat diketahui: USG ulang satu minggu dan berikan *informed consent* yang baik.

Pemeriksaan USG pada Kehamilan Ganda

- Metoda penentuan plasentasi pada kehamilan ganda dengan USG.
  ○ Kenali tanda *Lambda* dan tanda T.
  ○ Pastikan adanya sekat amnion.

- Peranan USG dalam pengamatan lanjut kehamilan ganda.
  ○ Pertumbuhan janin dan pengukuran biometri: deteksi dini gangguan pertumbuhan, misalnya *diskordan* atau pertumbuhan janin terhambat (PJT).
  ○ Volume cairan amnion.
  ○ Plasenta: implantasi, jumlah, tepi bawah, jarak tepi bawah dengan OUI, dan perubahan patologi.
  ○ Penapisan anomali kongenital.

- Peranan USG dalam evaluasi berkala kehamilan ganda yang mengalami diskordan.
  ○ Biometri janin dan volume cairan amnion (metoda ***MVP***).
  ○ *Doppler*
  ○ Deteksi anomali kongenital.

- Gambaran sonografik kehamilan ganda monokhorionik monoamniotik.
  ○ Tidak ditemukan sekat amnion
  ○ Anomali: kembar *Siam*, problem tali pusat, anomali kongenital dan bila ada kembar *Siam*, tentukan jenisnya.

Abnormalitas Plasenta

- Faktor risiko dan diagnosis sonografik ***vasa previa***.
  ○ **Faktor risiko**: plasenta previa, plasenta letak rendah.
  ○ **Diagnosis sonografik**: tampak pembuluh darah yang berjalan dari tepi plasenta menuju cervix dan melewati OUI (pemeriksaan *Doppler* berwarna).

- Faktor risiko dan gambaran sonografik plasenta akreta.
  ○ **Faktor risiko**: riwayat tindakan pembedahan pada uterus dan kavum uteri (misalnya bekas SC).
  ○ **Diagnosis sonografik**: kriteria *Tovbin* atau memakai indeks plasenta akreta.

- Peranan USG dalam pemeriksaan solusio plasentae.
  - **Faktor risiko**: hipertensi, gemelli, trauma.
  - **Diagnosis sonografik**: perdarahan retroplasenta tidak spesifik secara sonografis sehingga peranan USG dalam diagnosis solusio plasentae tidak akurat (klinis lebih menentukan).

Penilaian Volume Cairan Amnion

- Perkiraan volume cairan amnion berdasarkan pemeriksaan USG pada kehamilan ganda.
  - Metoda ***MVP***: nilai normal 20–80 mm.
  - Diukur pada setiap kantong amnion janin.
  - Cara ukur: posisi transduser longitudinal, tegak lurus lantai, cari daerah terdalam tanpa adanya bagian janin dan *umbilicus*, kemudian ukur dengan kaliper ***inner to inner***.

Cervix Uteri

- Pengukuran panjang *cervix* dengan USG pada kehamilan trimester dua dan tiga.
  - Standar: USG transvaginal
  - Panjang *cervix uteri* diukur dari OUI hingga OUE, normal ≥25 mm
  - Abnormal bila **<25 mm**

Abnormalitas Uterus tidak Hamil.

- Evaluasi USG untuk menentukan lokasi anatomik leiomioma uteri.
  - Lokasi mioma uteri dapat di fundus hingga *cervix uteri*.
  - Perhatikan lokasi mioma uteri yang dapat membahayakan janin dan mengganggu proses persalinan dan nifas.
- Evaluasi USG untuk menilai adanya abnormalitas endometrium.
  - Gambaran endometrium dan ketebalannya selalu dicocokkan dengan fase menstruasi.
  - Abnormalitas endometrium berkaitan dengan gangguan haid dan fertilitas.
  - Cari apakah ada distorsi kavum uteri.

Evaluasi USG pada Adneksa

- Karakteristik sonografik kista ***corpus rubrum*** dan proses evolusinya (skala abu-abu atau gambaran USG hitam putih, dan *Doppler* berwarna)
- Karakteristik sonografik ***endometrioma*** (skala abu-abu atau gambaran USG hitam putih, dan *Doppler* berwarna)
- Karakteristik sonografik ***teratoma matur*** (skala abu-abu atau gambaran USG hitam putih, dan *Doppler* berwarna)
- Karakteristik sonografik **leiomioma uteri** bertangkai dan ***fibroma ovarii***.
- Karakteristik sonografik **hidrosalping**.
- Karakteristik sonografik proses ***inflamasi tubo-ovarial*** (kompleks/abses tubo-ovarial)
- Karakteristik sonografik cairan inklusi peritoneal.
- Karakteristik sonografik **ovarium polikistik**.
- Karakteristik sonografik **torsi adneksa**.
- Karakteristik sonografik **malignansi massa adneksa**.

LEVEL 3 (Tahun ke 3)

Pemeriksaan USG Trimester dua dan tiga

- **Kepala**: *anatomi normal dan kelainan yang sering ditemukan*.
  - **Normal:** kranium utuh, osifikasi baik, *falx cerebri* membagi otak kiri dan kanan secara simetris, *cavum septum pellucidum* (***CSP***) diameter

<10 mm, thalamus, ventrikel lateral diameter <10 mm, ventrikel 3 diameter <3 mm dan ventrikel 4, *cerebellum*, *cisterna magna*: diameter 2–10 mm, *nuchal fold:* diameter <6 mm.
  - **Patologi:** sering ditemukan *anencephalus*, *hydrocephalus*, *ventriculomegali*, holoprosencephalus, dll.

- **Wajah**: *anatomi normal dan kelainan yang sering ditemukan*.
  - **Normal:** profil muka, tulang hidung, lubang hidung, integritas bibir atas.
  - **Patologi:** labioschizis, palatoschizis, muka datar, *micrognatia*.

- **Thoraks**: *anatomi normal dan kelainan yang sering ditemukan*.
  - **Normal:** paru menempati dua per tiga rongga thoraks, homogen, lobus kanan tiga buah dan lobus kiri dua buah.
  - **Patologi:** efusi pleura, massa pada jaringan paru, *hipoplasia* paru.

- **Jantung**: *anatomi normal dan kelainan yang sering ditemukan*.
  - **Normal:** jantung menempati sepertiga rongga *thorax* sisi kiri. *Apex* jantung menuju ke arah kiri. Ukuran *atrium* kanan sama dengan *atrium* kiri; *ventrikel* kanan sama dengan *ventrikel* kiri. Di daerah *ventrikel* kanan tampak jaringan *trabecular* yang lebih prominen, dikenal sebagai *moderator band*. Katup *foramen ovale* ada dua buah, dengan arah aliran darah menuju *atrium* kiri. *Septum intervenetrikulare* utuh. Letak katup *trikuspidalis* sedikit lebih ke arah *apex* jantung dibanding katup *mitral*. Pada saat kontraksi jantung (*sistolik*) kedua katup membuka bersamaan. DJJ teratur, frekuensi 110–160 dpm.
  - **Patologi:** *VSD*, *ASD*, *aritmia cordis*, dll.

- **Abdomen**: *anatomi normal dan kelainan yang sering ditemukan*.
  - **Normal:** dinding utuh, tampak gambaran gaster disisi kiri, *vena umbilicalis* dan *vena porta*, *hepar* mendominasi rongga abdomen. Tampak insersi *umbilicus* pada dinding anterior abdomen. Kadang-kadang dapat dilihat adanya *vesica fellea*. Pada bagian posterior tampak gambaran kedua ginjal, di kiri dan kanan *vertebra*. *Vesica urinaria* tampak di daerah pelvik, gambarannya anekhoik dengan volume yang berubah secara dinamis sesuai dengan fase pengisian dan pengosongan *vesica urinaria*.
  - **Patologi:** atresia osofagus (gambaran *double buble*), *omphalocele*, *gastroschizis*, asites, hidronefrosis, ginjal multikistik, *agenesis* ginjal bilateral, tidak tampak *vesica urinaria*.

- **Pelvik**: *anatomi normal dan kelainan yang sering ditemukan*.
  - **Normal:** tidak tampak massa atau cairan bebas.
  - **Patologi:** massa (misalnya *horse shoe kidney*), cairan bebas (bagian dari asites).

- **Skeletal**: *anatomi normal dan kelainan yang sering ditemukan*.
  - **Normal:** sepasang dan lengkap kiri dan kanan, biometri sesuai usia gestasi.
  - **Patologi:** pendek, fraktur, melengkung, tipis, tidak lengkap, deformitas.

- **Peranan *Doppler*** arteri *umbilicalis* dalam evaluasi pertumbuhan janin terhambat.
  - Peningkatan tahanan vaskular, *absent end diastolic flow*, hingga *reverse diastolic flow*.
  - *Brain sparing effect*: penurunan *RI* dan *PI A. Cerebri Media*
  - *Cerebro-placental ratio (CPR)* yaitu peningkatan tahanan vaskular *umbilicus* dan penurunan tahanan vaskular *A. Cerebri Media*. Keadaan tersebut menunjukkan adanya *brain sparing effect (hipoksia)*.

- Diagnosis sonografis *hydrops fetalis*.
  - Edema jaringan/kulit: kepala, dinding abdomen, ekstremitas.
  - Penumpukkan cairan pada minimal dua buah rongga yang seharusnya tidak berisi cairan abnormal, misalnya asites dan efusi *pleura*.

- Pembuatan laporan *Ultrasonografi*.
  - Laporan USG OBGIN mengikuti standar POGI (Lampiran 2).
  - Laporan USG obstetri dibuat lengkap pada waktu dilakukan skrining trimester 1 (10–14 minggu, trimester 2 (18–22 minggu), dan trimester 3 (28–32 minggu). Pembuatan laporan USG obstetri diluar skrining dibuat sesuai panduan masing-masing rumah sakit, klinik, atau tempat praktik pribadi.
  - Pada kehamilan ganda, setiap janin dibuatkan laporannya masing-masing.
  - Laporan USG ginekologi mengikuti standar POGI karena harus dibuat rinci sebagai cara untuk meningkatkan akurasi diagnostik pemeriksaan.
  - Semua pasien rujukan mendapat laporan USG lengkap sesuai standar pelaporan USG POGI. Hasil pemeriksaan pasien dimasukkan ke dalam amplop tertutup yang ditujukan kepada perujuk.

Evaluasi Sonografi pada Kehamilan Ganda

- Pengukuran panjang *cervix* dapat bermanfaat dalam memprediksi persalinan preterm pada kehamilan ganda (*EBM*: **B**).[3]
- **Pada kembar dikhorionik, pemeriksaan USG setiap 4 minggu mulai kehamilan 20 minggu; dan pada kehamilan monokhorionik setiap 2 minggu mulai kehamilan 16 minggu** (*GPP RCOG, 2009*).[3]
- Peranan USG dalam diagnosis dan tatalaksana ***TTTS*** (*twin-twin transfusion syndrome*).
- **Tatalaksana *TTTS* dan *TRAP* dirujuk ke pusat pelayanan fetomaternal** (*EBM*: **B, D**).[3] **Terapi optimal terhadap TTTS adalah ablasi laser** (*EBM*: **A**).[3] Beberapa kondisi perinatal memiliki risiko kematian perinatal yang tinggi meskipun diterapi.[3]
- Peranan USG dalam evaluasi *twin anemia-polycythemia sequence (TAPS)* dan *selective intrauterine growth restriction (SIUGR)* pada kehamilan ganda monokhorionik.
- Peranan *Doppler A. Umbilicalis* dalam evaluasi *TTTS*.
- Kehamilan ganda monokhorionik tanpa penyulit dapat partus per vaginam pada kehamilan 36–37 minggu (*GPP RCOG, 2009*).[3]
- Kehamilan ganda dikhorionik tanpa penyulit dapat partus per vaginam pada kehamilan 37–38 minggu (*GPP RCOG, 2009*).[3]

Pemeriksaan USG pada Uterus Tidak Hamil

- Gambaran sonografis ***adenomiosis***.
  - Batas tidak tegas, lesi ekhogenik intramiometrium, terutama di korpus posterior.
  - *Doppler*: corakan vaskular tersebar diantara lesi adenomiosis, tidak ada gambaraan *feeding artery* atau *ring of fire* seperti pada mioma uteri.
- Klasifikasi malformasi uterus kongenital (USG 2D dan 3D*).
- Peranan USG dalam penentuan lokasi **AKDR** (alat kontrasepsi dalam Rahim) (USG 2D dan 3D*).

Catatan: *) *Hal ini tidak berarti PPDS OBGIN memerlukan kompetensi dalam USG 3D, tetapi harus mampu menjelaskan klasifikasi malformasi uterus dan mengidentifikasi lokasi AKDR berdasarkan pemeriksaan USG 2D dan 3D.*

Pemeriksaan USG pada Adneksa

- Peranan *Doppler* berwarna dalam evaluasi massa di *adneksa*. Panduan POGI untuk menilai risiko terjadinya malignansi adalah melalui penilaian coracan vaskular: tidak ada, sedikit, sedang, dan banyak. Semakin banyak corakan vaskular, semakin tinggi kemungkinan terdapat malignansi pada massa tersebut, apalagi bila padat, diameter >10 cm dan disertai ascites.
- Model untuk prediksi kanker *ovarium*. Faktor klinis sangat penting dalam penentuan diagnosis suatu kanker ovarium. Pemeriksaan USG yang ditunjang oleh data klinis yang lengkap dan pemeriksaan penunjang yang terarah, misalnya *Ca 125*, *CEA*, atau *AFP*, akan meningkatkan akurasi kanker ovarium. Secara umum prediksi adanya kanker ovarium dibuat berdasarkan adanya massa padat yang cepat membesar, peningkatan *Ca 125*, dan corakan vaskular yang banyak pada massa padat ovarium yang disertai *ascites*.
- Metoda sederhana ***IOTA*** (*international ovarian tumor analysis*) untuk klasifikasi massa di adneksa. Klasifikasi IOTA mempergunakan empat kriteria utama, yaitu tipe, isi massa, kontur, dan vaskularisasi. **Tipe massa** terdiri dari unilokular, unilokular padat, multilokular, multilokular padat, dan padat. **Isi massa** dapat anekhoik, ekho rendah, ekhointernal halus, perdarahan, atau campuran. **Kontur massa** dapat halus atau iregular. **Vaskularisasi** dinilai pada corakannya (skoring): skor 1 (tidak ada corakan vaskular); skor 2 (corakan vaskular minimal/sedikit); skor 3 (corakan vaskular sedang/moderat); dan skor 4 (corakan vaskular banyak).[8]
- Gambaran sonografis kista *endometriosis*: struktur kistik berisi ekhointernal halus, dinding tipis, dapat multilokular dan mengadakan perlekatan kepada jaringan/organ di sekitarnya. Pada pemeriksaan *Doppler* berwarna tidak tampak corakan vaskular pada isi kista.

LEVEL 4 (Tahun ke 4)

Pemeriksaan USG pada Trimester dua dan tiga

- Peranan *middle cerebral artery peak systolic velocity* dalam skrining anemia janin.
  - Bila peak *systolic velocity A. Cerebri media* > 40 cm/detik, curiga terdapat anemia pada janin.

[8] Chudleigh T, Smith A, Cumming S. Characterization of adnexal cysts, differential diagnoses of the pelvis and report writing. In: Obstetric and Gynaecological Ultrasound, How, Why, and When. Elsevier, 2017:429-442

- *Mari G* et al (*N Engl J Med 342:9,2000*) mendapatkan nilai *peak velocity* Arteri Cerebri Media *(ACM)* pada anemia ringan (≥36 cm/detik sejak kehamilan 18 minggu), anemia sedang (≥34,8 cm/detik sejak kehamilan 18 minggu), dan anemia berat (≥29,9 cm/detik sejak kehamilan 18 minggu).[9]

Evaluasi Sonografis Kehamilan Ganda

- Gambaran sonografis kembar dempet atau kembar Siam (*conjoined twins*).
- Peranan USG dalam diagnosis dan tatalaksana *twin reversed arterial perfusion* (***TRAP***).

Kepustakaan

1. Abuhamad A, Minton KK, Benson CB, Chudleigh T, Crites L, Doubilet PM, Driggers R, Lee W, Mann KV, Perez JJ, Rose NC, Simpson LL, Tabor A, Benacerraf R. Obstetric and gynecologic ultrasound curriculum and competency assessment in residency training programs: consensus report. Special Report, AJOG, January 2018:29-67.
2. Porche LM, Abuhamad A. Ultrasound. In: Obstetric Evidence Based Guidelines, 3rd Ed, edited by Vincenzo Berghella. CRC Press, 2017:49-58.
3. Mohajer MP. Ultrasound screening. In: Obstetrics and Gynaecology An Evidence-based Text for the MRCOG. Edited by David M. Luesley and Mark D. Kilby. CRC Press,2016:231-236.
4. Cracknell A, Cooper N. Communication in clinical teams. In: ABC of clinical communication. Edited by Nicola Cooper and John Frain. Wiley Blackwell, 2018:29-34.
5. Kolegium Obstetri Ginekologi Indonesia. Penuntun Belajar, Pegangan Peserta. Disampaikan pada TOT USG OBGIN Dasar Angkatan Pertama. Jakarta, Februari 2013.
6. Kolegium Obstetri Ginekologi Indonesia. Materi Ajar: Pemeriksaan USG Trimester 1 normal. *Power point*, 2017.
7. Tovbin J, Melcer Y, Shor S et al. Prediction of morbidly adherent placenta scoring system. Ultrasound Obstet Gynecol 2016; 48: 504-510.
8. Chudleigh T, Smith A, Cumming S. Characterization of adnexal cysts, differential diagnoses of the pelvis and report writing. In: Obstetric and Gynaecological Ultrasound, How, Why, and When. Elsevier, 2017:429-442.
9. Mlynarczyk M, Romary L, Abuhamad AZ. Role of Doppler Sonography in Obstetrics. In: Callen's Ultrasonography in Obstetrics and Gynecology, 6th Ed, Elsevier, 2017:733-748.

[9] Mlynarczyk M, Romary L, Abuhamad AZ. Role of Doppler Sonography in Obstetrics. In: Callen's Ultrasonography in Obstetrics and Gynecology, 6th Ed, Elsevier, 2017:733-748.

Canon

MURTI INDAH SENTOSA
SUPPLIER OF MEDICAL - HOSPITAL & DENTAL EQUIPMENT

Canon Medical Ultrasound Systems providing more value than ever before in one small package

Superior imaging performance is just one of the key reasons that makes our Xario and Aplio become the most popular diagnostic ultrasound systems for Women's Health. At Canon Medical, we believe that having the best image quality is essential to make a confident diagnosis quickly, in every trimester, time-after-time.

With that in mind, we now introduce the all new Xario Platinum and Aplio Series with even further enhanced imaging performance and an even more extensive range of OB tools. To celebrate this, we now offer a special OB campaign to our valued customers, to ensure that we provide you with the best tools that help you to overcome the clinical challenges of today, and the future.

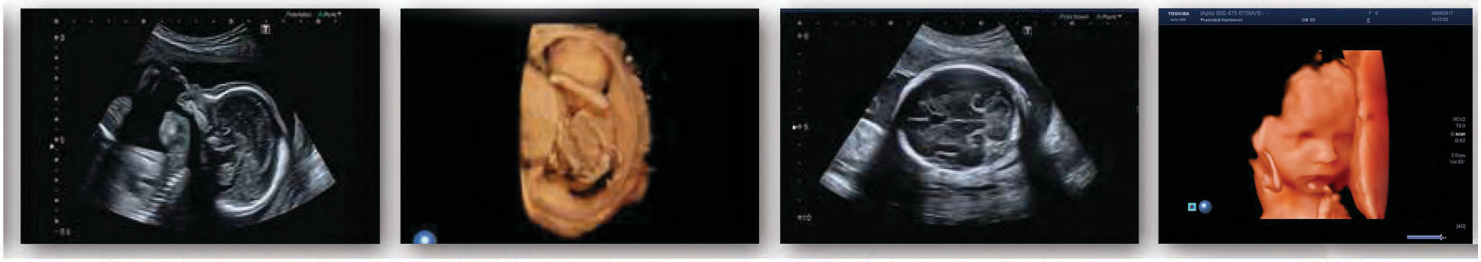

Precision Imaging Crystal clear images | Luminance Advanced 4D imaging (NEW!) | ApliPure+ Enjoy the perfect picture | 4D Image

Contact your sales representative for more information

Jakarta Headquarter
Jl. Sultan Iskandar Muda. Kav 29 - Kebayoran Lama 12240
Email: mist.jkt@murtiindahsentosa.com Telp: (62-21) 723-8313

Bali
Jl. Gunung Salak Utara Gg. Taman Sari 27 no. 9 - Denpasar 80117
Email: mist.bali@murtiindahsentosa.com Telp: (0361) 9347000

Bandung
Jl. Budisari VII / 19B Komp. Perumahan Budisari - Bandung 40145
Email: mist.bdg@murtiindahsentosa.com Telp: (022) 203 7577

Makassar
Komp. Kodam, Jl. Cokkonuri No. 63 RT.004/RW.13. Gunung Sari Makassar 90221
Email: mist.mks@murtiindahsentosa.com Telp. (0411) 866036

Medan
Komp. Taman Setia Budi Indah II Blok XI No. 59 - Medan 20131
Email: mist.mdn@murtiindahsentosa.com Telp: (061) 822 3141

Semarang
Jl. Puri Anjasmoro Blok K-I /6 - Semarang 60400
Email: mist.smg@murtiindahsentosa.com Telp: (024) 761 3821

facebook.com/murtiindahsentosa

www.ptmurti.com

OB Packages

BAB 5

Pencapaian Kompetensi USG Obstetri Ginekologi Dasar

5

Pencapaian Kompetensi USG Obstetri Ginekologi Dasar

Pada bulan Februari tahun 2013 dimulai *TOT* (*training of trainer*) pelatihan USG obstetri ginekologi dasar berbasis kompetensi bagi staf pengajar PPDS Obstetri Ginekologi Indonesia di RSPAD Gatot Soebroto, Jakarta. Sebanyak 74 orang staf pengajar telah mengikuti pelatihan tersebut. Selanjutnya dilakukan pelatihan USG bagi PPDS Obstetri Ginekologi di 14 senter pendidikan dan *TOT* bagi staf pengajar lainnya.

Pencapaian kompetensi USG Obstetri Ginekologi Dasar bagi seorang dokter dilakukan melalui beberapa tahap pelatihan (edukasi), diawali dengan uji awal (uji tulis dengan pilihan berganda), kemudian pemberian materi teori, demo pemeriksaan pasien, bimbingan praktik pemeriksaan pasien, pembuatan laporan USG (standar POGI), pembuatan bukulog dan portfolio USG, uji tengah (uji tulis dengan pilihan berganda), dan uji akhir (berupa uji ***OSCE***).

Pencapaian dan penilaian kompetensi dinilai secara individual, dapat berdasarkan uji kompetensi pada phantom, uji memakai cetakan foto USG, film hasil pemeriksaan USG (*movie clips*), pemeriksaan langsung pada pasien (*real-time*), atau kombinasi dari pemeriksaan di atas.

Di Indonesia, secara yuridis (legal) **Sertifikat Kompetensi untuk PPDS Obstetri Ginekologi dan Spesialis Obstetri Ginekologi hanya dikeluarkan oleh Kolegium Obstetri Ginekologi Indonesia** setelah peserta didik lulus uji kompetensi dan memenuhi syarat yang telah ditentukan oleh Kolegium Obstetri Ginekologi Indonesia dan Pokja USG PB POGI.

Pelatihan USG Obstetri Ginekologi berbasis kompetensi bagi PPDS Obstetri Ginekologi diadakan oleh Kolegium Obstetri Ginekologi Indonesia bekerja sama dengan institusi pendidikan tempat penyelenggara program pendidikan spesialis; sedangkan bagi SpOG pelatihan tersebut diadakan oleh Pokja USG bekerja sama dengan POGI Cabang dan Kolegium Obstetri Ginekologi Indonesia

Pelatihan USG Obstetri Ginekologi Dasar berbasis kompetensi yang diadakan di RSPAD Gatot Soebroto sebagai rumah sakit pendidikan mengacu pada program pelatihan USG obstetri ginekologi yang diadakan oleh Kolegium Obstetri Ginekologi Indonesia dan Pokja USG obstetri ginekologi POGI serta panduan internasional (misalnya *ISUOG*, *AIUM* dan *ACOG*). Pada bulan **Januari 2018** telah diterbitkan panduan pendidikan USG Obstetri Ginekologi dasar bagi PPDS Obstetri Ginekologi berdasarkan **konsensus tujuh organisasi/institusi internasional** yang kredibel dalam bidang pendidikan dan penelitian USG Obstetri Ginekologi yaitu ***AIUM, ACOG, ACOOG, SMFM, ACR, ISUOG,*** dan ***SRU***.

RSPAD sebagai rumah sakit pendidikan harus juga menyesuaikan diri dengan perubahan tersebut (konsensus internasional tahun 2018) agar dapat memenuhi standar internasional. Adanya akreditasi dari ***JCI*** membuat RSPAD harus selalu meingkatkan kualitasnya dalam bidang pendidikan, penelitian dan pelayanan.

Modul pelatihan tahun 2018 memberi batasan untuk **nilai batas lulus (NBL) uji kompetensi** sesuai konsensus internasional

tersebut, **yaitu NBL 75% dari total parameter yang diujikan**.[3] Pada saat ujian disertakan 1–4 buah gambar USG yang benar (memenuhi kriteria) *untuk setiap uji untuk pencapaian kompetensi* (uji memakai foto USG).

Tidak terpenuhinya **kriteria spesifik*** pada gambar (atau *movie clip* bila memungkinkan) yang seharusnya dibuat menyebabkan yang bersangkutan **tidak lulus uji kompetensi**. Bila ujiannya memakai *boneka phantom atau pasien*, maka kriterianya disesuaikan tanpa mengurangi makna pencapaian kompetensi. Pencapaian kompetensi Level 1 hingga Level 4 untuk PPDS Obstetri Ginekologi dapat dilihat pada Tabel 1 dan Apendiks S1.[1]

Pelatihan di tempat dengan sumber daya terbatas mungkin berbeda dan penyesuaian tersebut merupakan hal sangat penting yang harus dilakukan agar pelatihan tersebut dapat berkelanjutan.[1]

Agar mampu laksana di RSPAD, maka ***dilakukan penyesuaian*** (modifikasi) dalam program pelatihan USG Obstetri Ginekologi berbasis kompetensi pada masing-masing kelompok sebagai berikut:[2]

1. Uji kompetensi **Koasisten** Obstetri Ginekologi pada **pasien** pada kehamilan **trimester 1**:
   a. Eksplorasi rongga pelvik dan abdomen.
   b. Penentuan lokasi kantong gestasi: singkirkan kemungkinan kehamilan ektopik.
   c. Pengukuran biometri kantong gestasi: *MSD* dan volume.
   d. Tentukan jumlah janin, sekat amnion (pada kehamilan ganda) dan jumlah *yolk sac* (*YS*)
   e. Pengukuran Biometri janin: *CRL*.
   f. Evaluasi *yolk sac* (*YS*): jumlah, bentuk, ukuran, dan letak.
   g. Pengukuran biometri dasar trimester 1: *BPD, HC, AC, FL* dan TBJ.
   h. Pemeriksaan jantung: *four chamber view* (*4CV*) dan *M-mode* DJJ.
   i. Data hasil pemeriksaan biometri: *usia gestasi, taksiran berat janin.*
   j. Grafik hasil pemeriksaan biometri: *normal atau abnormal*.
   k. Uji profesionalisme.
   l. Uji *global rating scale* (***GRS***).

2. Uji kompetensi **Koasisten** Obstetri Ginekologi pada **Foto USG** pada kehamilan **trimester 1**:
   a. Eksplorasi rongga pelvik dan abdomen
   b. Penentuan lokasi kantong gestasi: singkirkan kemungkinan kehamilan ektopik.
   c. Pengukuran biometri kantong gestasi: *MSD* dan volume.
   d. Tentukan jumlah janin, sekat amnion (pada kehamilan ganda) dan jumlah *yolk sac* (*YS*)
   e. Pengukuran Biometri janin: *CRL*.
   f. Evaluasi *yolk sac* (*YS*): jumlah, bentuk, ukuran, dan letak.
   g. Pengukuran biometri dasar trimester 1: *BPD, HC, AC, FL* dan TBJ.
   h. Pemeriksaan jantung: *four chamber view* (*4CV*) dan *M-mode* DJJ.
   i. Data hasil pemeriksaan biometri: *usia gestasi, taksiran berat janin.*
   j. Grafik hasil pemeriksaan biometri: *normal atau abnormal*.

[1] Draycott T, Gamaleidin I. Rationale for advanced skills training. In: Obstetrics and Gynaecology An Evidence-based Text for the MRCOG. Edited by David M. Luesley and Mark D. Kilby. CRC Press, 2016:39-47.

[2] Abuhamad A, Minton KK, Benson CB, Chudleigh T, Crites L, Doubilet PM, Driggers R, Lee W, Mann KV, Perez JJ, Rose NC, Simpson LL, Tabor A, Benacerraf R. Obstetric and gynecologic ultrasound curriculum and competency assessment in residency training programs: consensus report. Special Report, AJOG, January 2018:29-67.

k. Uji profesionalisme.
l. Uji *global rating scale* (***GRS***).

3. Uji kompetensi **Koasisten** Obstetri Ginekologi pada **pasien** kehamilan trimester 2 atau trimester 3:
   a. Eksplorasi rongga pelvik dan abdomen
   b. Pengukuran biometri: *BPD*.
   c. Pengukuran Biometri: *HC*.
   d. Pengukuran biometri: *AC*.
   e. Pengukuran biometri: *FL*.
   f. Pemeriksaan *four chamber view* (*4CV*).
   g. Pemeriksaan M-mode DJJ.
   h. Pemeriksaan plasenta: lokasi implantasi, hubungan tepi bawah plasenta dengan OUI, dan derajat maturasi.
   i. Penilaian volume cairan amnion: *MVP*.
   j. Data hasil pemeriksaan biometri: *usia gestasi, taksiran berat janin.*
   k. Grafik hasil pemeriksaan biometri: normal atau abnormal.
   l. Uji profesionalisme.
   m. Uji *global rating scale* (***GRS***).

4. Uji kompetensi **Koasisten** Obstetri Ginekologi pada **phantom** (manekin) kehamilan trimester 2 atau trimester 3:
   a. Eksplorasi rongga pelvik dan abdomen
   b. Pengukuran biometri: *BPD*.
   c. Pengukuran Biometri: *HC*.
   d. Pengukuran biometri: *AC*.
   e. Pengukuran biometri: *FL*.
   f. Penilaian volume cairan amnion: metoda *MVP*.
   g. Data hasil pemeriksaan biometri: *usia gestasi, taksiran berat janin.*
   h. Grafik hasil pemeriksaan biometri: normal atau abnormal.
   i. Uji profesionalisme.
   j. Uji *global rating scale* (***GRS***).

5. Uji kompetensi **Koasisten** Obstetri Ginekologi memakai **foto USG** pada kehamilan trimester 2 atau trimester 3:
   a. Menjelaskan gambar tentang eksplorasi rongga pelvik dan abdomen
   b. Menjelaskan gambar tentang cara pengukuran biometri: *BPD*.
   c. Menjelaskan gambar tentang cara pengukuran biometri: *HC*.
   d. Menjelaskan gambar tentang cara pengukuran biometri: *AC*.
   e. Menjelaskan gambar tentang cara pengukuran biometri: *FL*.
   f. Menjelaskan gambar tentang pemeriksaan *four chamber view* (*4CV*).
   g. Menjelaskan gambar tentang pemeriksaan *M-mode* DJJ.
   h. Menjelaskan gambar tentang pemeriksaan plasenta: *lokasi implantasi, hubungan tepi bawah plasenta dengan OUI, dan derajat maturasi*.
   i. Menjelaskan gambar tentang cara penilaian volume cairan amnion: metoda *MVP*.
   j. Menjelaskan gambar tentang data hasil pemeriksaan biometri: *usia gestasi, taksiran berat janin.*
   k. Menjelaskan gambar tentang grafik hasil pemeriksaan biometri: *normal atau abnormal*.
   l. Uji profesionalisme.
   m. Uji *global rating scale* (***GRS***).

6. Uji kompetensi **Dokter Umum** pada **pasien** kehamilan **trimester 1**:
   a. Eksplorasi rongga pelvik dan abdomen
   b. Penentuan lokasi kantong gestasi: singkirkan kemungkinan kehamilan ektopik.

c. Pengukuran biometri kantong gestasi: *MSD* dan volume.
d. Tentukan jumlah janin, sekat amnion (pada kehamilan ganda) dan jumlah *yolk sac* (*YS*)
e. Pengukuran Biometri janin: *CRL*.
f. Evaluasi *yolk sac* (*YS*): jumlah, bentuk, ukuran, dan letak.
g. Pengukuran biometri dasar trimester 1: *BPD, HC, AC, FL* dan TBJ.
h. Pemeriksaan jantung: *four chamber view* (*4CV*) dan *M-mode* DJJ.
i. Data hasil pemeriksaan biometri: *usia gestasi, taksiran berat janin.*
j. Grafik hasil pemeriksaan biometri: *normal atau abnormal*.
k. Uji profesionalisme.
l. Uji *global rating scale* (***GRS***).

7. Uji kompetensi **Dokter Umum** pada **Foto USG** kehamilan **trimester 1**:
   a. Eksplorasi rongga pelvik dan abdomen.
   b. Penentuan lokasi kantong gestasi: singkirkan kemungkinan kehamilan ektopik.
   c. Pengukuran biometri kantong gestasi: *MSD* dan volume.
   d. Tentukan jumlah janin, sekat amnion (pada kehamilan ganda) dan jumlah *yolk sac* (*YS*).
   e. Pengukuran Biometri janin: *CRL*.
   f. Evaluasi *yolk sac* (*YS*): jumlah, bentuk, ukuran, dan letak.
   g. Pengukuran biometri dasar trimester 1: *BPD, HC, AC, FL* dan TBJ.
   h. Pemeriksaan jantung: *four chamber view* (*4CV*) dan *M-mode* DJJ.
   i. Data hasil pemeriksaan biometri: *usia gestasi, taksiran berat janin.*
   j. Grafik hasil pemeriksaan biometri: *normal atau abnormal*.
   k. Uji profesionalisme.
   l. Uji *global rating scale* (***GRS***).

8. Uji kompetensi **Dokter Umum** pada **pasien** kehamilan trimester 2 atau trimester 3:
   a. Eksplorasi rongga pelvik dan abdomen
   b. Pengukuran biometri: *BPD*.
   c. Pengukuran Biometri: *HC*.
   d. Pengukuran biometri: *AC*.
   e. Pengukuran biometri: *FL*.
   f. Pemeriksaan *four chamber view* (*4CV*).
   g. Pemeriksaan M-mode DJJ.
   h. Pemeriksaan plasenta: lokasi implantasi, hubungan tepi bawah plasenta dengan OUI, dan derajat maturasi.
   i. Penilaian volume cairan amnion: *MVP*.
   j. Data hasil pemeriksaan biometri: *usia gestasi, taksiran berat janin.*
   k. Grafik hasil pemeriksaan biometri: normal atau abnormal.
   l. Uji profesionalisme.
   m. Uji *global rating scale* (***GRS***).

9. Uji kompetensi **Dokter Umum** memakai **foto USG** pada kehamilan trimester 2 atau trimester 3:
   a. Menjelaskan gambar tentang eksplorasi rongga pelvik dan abdomen
   b. Menjelaskan gambar tentang cara pengukuran biometri: *BPD*.
   c. Menjelaskan gambar tentang cara pengukuran biometri: *HC*.
   d. Menjelaskan gambar tentang cara pengukuran biometri: *AC*.
   e. Menjelaskan gambar tentang cara pengukuran biometri: *FL*.
   f. Menjelaskan gambar tentang pemeriksaan *four chamber view* (*4CV*).
   g. Menjelaskan gambar tentang pemeriksaan *M-mode* DJJ.

h. Menjelaskan gambar tentang pemeriksaan plasenta: *lokasi implantasi, hubungan tepi bawah plasenta dengan OUI, dan derajat maturasi*.
i. Menjelaskan gambar tentang cara penilaian volume cairan amnion: metoda *MVP*.
j. Menjelaskan gambar tentang data hasil pemeriksaan biometri: *usia gestasi, taksiran berat janin.*
k. Menjelaskan gambar tentang grafik hasil pemeriksaan biometri: *normal atau abnormal*.
l. Uji profesionalisme.
m. Uji *global rating scale* (***GRS***).

10. Uji kompetensi **PPDS** Obstetri Ginekologi pada **pasien** kehamilan **trimester 1**:
    a. Eksplorasi rongga pelvik dan abdomen.
    b. Penentuan lokasi kantong gestasi: singkirkan kemungkinan kehamilan ektopik.
    c. Pengukuran biometri kantong gestasi: *MSD* dan volume.
    d. Tentukan jumlah janin, sekat amnion (pada kehamilan ganda) dan jumlah *yolk sac* (*YS*).
    e. Pengukuran Biometri janin: *CRL*.
    f. Evaluasi *yolk sac* (*YS*): jumlah, bentuk, ukuran, dan letak.
    g. Pengukuran biometri dasar trimester 1: *BPD, HC, AC, FL* dan TBJ.
    h. Pemeriksaan jantung: *four chamber view* (*4CV*) dan *M-mode* DJJ.
    i. Data hasil pemeriksaan biometri: *usia gestasi, taksiran berat janin.*
    j. Grafik hasil pemeriksaan biometri: *normal atau abnormal*.
    k. Uji profesionalisme.
    l. Uji *global rating scale* (***GRS***).

11. Uji kompetensi **PPDS** Obstetri Ginekologi memakai **foto USG** pada kehamilan **trimester 1**:
    a. Eksplorasi rongga pelvik dan abdomen
    b. Penentuan lokasi kantong gestasi: singkirkan kemungkinan kehamilan ektopik.
    c. Pengukuran biometri kantong gestasi: *MSD* dan volume.
    d. Tentukan jumlah janin, sekat amnion (pada kehamilan ganda) dan jumlah *yolk sac* (*YS*)
    e. Pengukuran Biometri janin: *CRL*.
    f. Evaluasi *yolk sac* (*YS*): jumlah, bentuk, ukuran, dan letak.
    g. Pengukuran biometri dasar trimester 1: *BPD, HC, AC, FL* dan TBJ.
    h. Pemeriksaan jantung: *four chamber view* (*4CV*) dan *M-mode* DJJ.
    i. Data hasil pemeriksaan biometri: *usia gestasi, taksiran berat janin.*
    j. Grafik hasil pemeriksaan biometri: *normal atau abnormal*.
    k. Uji profesionalisme.
    l. Uji *global rating scale* (***GRS***).

12. Uji kompetensi **PPDS** Obstetri Ginekologi pada **pasien** kehamilan **trimester 2 atau trimester 3**:
    a. Eksplorasi rongga pelvik dan abdomen
    b. Pengukuran biometri: *BPD*.
    c. Pengukuran Biometri: *HC*.
    d. Pengukuran biometri: *AC*.
    e. Pengukuran biometri: *FL*.
    f. Pemeriksaan *four chamber view* (*4CV*).
    g. Pemeriksaan M-mode DJJ.
    h. Pemeriksaan plasenta: *lokasi implantasi, hubungan tepi bawah plasenta dengan OUI, dan derajat maturasi*.
    i. Penilaian volume cairan amnion: *MVP*.

j. Data hasil pemeriksaan biometri: *usia gestasi, taksiran berat janin.*
k. Grafik hasil pemeriksaan biometri: *normal atau abnormal*.
l. Uji profesionalisme.
m. Uji *global rating scale* (***GRS***).

13. Uji kompetensi **PPDS** Obstetri Ginekologi memakai **foto USG** pada kehamilan **trimester 2 atau trimester 3**:
    a. Menjelaskan gambar tentang eksplorasi rongga pelvik dan abdomen
    b. Menjelaskan gambar tentang cara pengukuran biometri: *BPD*.
    c. Menjelaskan gambar tentang cara pengukuran biometri: *HC*.
    d. Menjelaskan gambar tentang cara pengukuran biometri: *AC*.
    e. Menjelaskan gambar tentang cara pengukuran biometri: *FL*.
    f. Menjelaskan gambar tentang pemeriksaan *four chamber view* (*4CV*).
    g. Menjelaskan gambar tentang pemeriksaan *M-mode* DJJ.
    h. Menjelaskan gambar tentang pemeriksaan plasenta: *lokasi implantasi, hubungan tepi bawah plasenta dengan OUI, dan derajat maturasi*.
    i. Menjelaskan gambar tentang cara penilaian volume cairan amnion: metoda *MVP*.
    j. Menjelaskan gambar tentang data hasil pemeriksaan biometri: *usia gestasi, taksiran berat janin.*
    k. Menjelaskan gambar tentang grafik hasil pemeriksaan biometri: *normal atau abnormal*.
    l. Uji profesionalisme.
    m. Uji *global rating scale* (***GRS***).

14. Uji kompetensi **PPDS** Obstetri Ginekologi pada **pasien ginekologi**:
    a. Eksplorasi rongga pelvik dan abdomen
    b. Penilaian uterus: arah, ukuran, ekhogenitas, massa.
    c. Penilaian *cervix uteri:* arah, ukuran, ekhogenitas, massa.
    d. Penilaian kavum uteri/endometrium: ketebalan endometrium, gambaran sesuai fase haid, volume, isi kavum uteri, massa.
    e. Adneksa: ovarium kanan dan kiri, ukuran (volume), letak, perlekatan, massa.
    f. Kavum *Retzii*: cairan bebas, massa.
    g. Interpretasi hasil pemeriksaan USG (diagnosis sonografis).
    h. Uji profesionalisme.
    i. Uji *global rating scale* (***GRS***).

15. Uji kompetensi **PPDS** Obstetri Ginekologi memakai **foto USG ginekologi**:
    a. Eksplorasi rongga pelvik dan abdomen
    b. Penilaian uterus: arah, ukuran, ekhogenitas, massa.
    c. Penilaian *cervix uteri:* arah, ukuran, ekhogenitas, massa.
    d. Penilaian kavum uteri/endometrium: ketebalan endometrium, gambaran sesuai fase haid, volume, isi kavum uteri, massa.
    e. Adneksa: ovarium kanan dan kiri, ukuran (volume), letak, perlekatan, massa.
    f. Kavum *Retzii*: cairan bebas, massa.
    g. Interpretasi hasil pemeriksaan USG (diagnosis sonografis).
    h. Uji profesionalisme.
    i. Uji *global rating scale* (***GRS***).

16. Uji kompetensi **Spesialis** Obstetri Ginekologi pada **pasien** kehamilan **trimester 1**:
    a. Eksplorasi rongga pelvik dan abdomen
    b. Penentuan lokasi kantong gestasi: singkirkan kemungkinan kehamilan ektopik.
    c. Pengukuran biometri kantong gestasi: *MSD* dan volume.
    d. Tentukan jumlah janin, sekat amnion (pada kehamilan ganda) dan jumlah *yolk sac* (*YS*)
    e. Pengukuran Biometri janin: *CRL*.
    f. Evaluasi *yolk sac* (*YS*): jumlah, bentuk, ukuran, dan letak.
    g. Pengukuran biometri dasar trimester 1: *BPD, HC, AC, FL* dan TBJ.
    h. Pemeriksaan jantung: *four chamber view* (*4CV*) dan *M-mode* DJJ.
    i. Data hasil pemeriksaan biometri: *usia gestasi, taksiran berat janin.*
    j. Grafik hasil pemeriksaan biometri: *normal atau abnormal*.
    k. Uji profesionalisme.
    l. Uji *global rating scale* (***GRS***).

17. Uji kompetensi **Spesialis** Obstetri Ginekologi memakai **foto USG** pada kehamilan **trimester 1**:
    a. Eksplorasi rongga pelvik dan abdomen
    b. Penentuan lokasi kantong gestasi: singkirkan kemungkinan kehamilan ektopik.
    c. Pengukuran biometri kantong gestasi: *MSD* dan volume.
    d. Tentukan jumlah janin, sekat amnion (pada kehamilan ganda) dan jumlah *yolk sac* (*YS*)
    e. Pengukuran Biometri janin: *CRL*.
    f. Evaluasi *yolk sac* (*YS*): jumlah, bentuk, ukuran, dan letak.
    g. Pengukuran biometri dasar trimester 1: *BPD, HC, AC, FL* dan TBJ.
    h. Pemeriksaan jantung: *four chamber view* (*4CV*) dan *M-mode* DJJ.
    i. Data hasil pemeriksaan biometri: *usia gestasi, taksiran berat janin.*
    j. Grafik hasil pemeriksaan biometri: *normal atau abnormal*.
    k. Uji profesionalisme.
    l. Uji *global rating scale* (***GRS***).

18. Uji kompetensi **Spesialis** Obstetri Ginekologi pada **pasien** kehamilan trimester 2 atau trimester 3:
    a. Eksplorasi rongga pelvik dan abdomen
    b. Pengukuran biometri: *BPD*.
    c. Pengukuran Biometri: *HC*.
    d. Pengukuran biometri: *AC*.
    e. Pengukuran biometri: *FL*.
    f. Pemeriksaan *four chamber view* (*4CV*).
    g. Pemeriksaan M-mode DJJ.
    h. Pemeriksaan plasenta: *lokasi implantasi, hubungan tepi bawah plasenta dengan OUI, dan derajat maturasi*.
    i. Penilaian volume cairan amnion: *MVP*.
    j. Data hasil pemeriksaan biometri: *usia gestasi, taksiran berat janin.*
    k. Grafik hasil pemeriksaan biometri: *normal atau abnormal*.
    l. Uji profesionalisme.
    m. Uji *global rating scale* (***GRS***).

19. Uji kompetensi **Spesialis** Obstetri Ginekologi memakai **foto USG** pada kehamilan trimester 2 atau trimester 3:
    a. Menjelaskan gambar tentang eksplorasi rongga pelvik dan abdomen
    b. Menjelaskan gambar tentang cara pengukuran biometri: *BPD*.

c. Menjelaskan gambar tentang cara pengukuran biometri: *HC*.
d. Menjelaskan gambar tentang cara pengukuran biometri: *AC*.
e. Menjelaskan gambar tentang cara pengukuran biometri: *FL*.
f. Menjelaskan gambar tentang pemeriksaan *four chamber view* (*4CV*).
g. Menjelaskan gambar tentang pemeriksaan *M-mode* DJJ.
h. Menjelaskan gambar tentang pemeriksaan plasenta: *lokasi implantasi, hubungan tepi bawah plasenta dengan OUI, dan derajat maturasi*.
i. Menjelaskan gambar tentang cara penilaian volume cairan amnion: metoda *MVP*.
j. Menjelaskan gambar tentang data hasil pemeriksaan biometri: *usia gestasi, taksiran berat janin.*
k. Menjelaskan gambar tentang grafik hasil pemeriksaan biometri: *normal atau abnormal*.
l. Uji profesionalisme.
m. Uji *global rating scale* (***GRS***).

20. Uji kompetensi **Spesialis** Obstetri Ginekologi pada **pasien ginekologi**:
    a. Eksplorasi rongga pelvik dan abdomen
    b. Penilaian uterus: arah, ukuran, ekhogenitas, massa.
    c. Penilaian *cervix uteri:* arah, ukuran, ekhogenitas, massa.
    d. Penilaian kavum uteri/endometrium: ketebalan endometrium, gambaran sesuai fase haid, volume, isi kavum uteri, massa.
    e. Adneksa: ovarium kanan dan kiri, ukuran (volume), letak, perlekatan, massa.
    f. Kavum *Retzii*: cairan bebas, massa.
    g. Interpretasi hasil pemeriksaan USG (diagnosis sonografis).
    h. Uji profesionalisme.
    i. Uji *global rating scale* (***GRS***).

21. Uji kompetensi **Spesialis** Obstetri Ginekologi memakai **foto USG ginekologi**:
    a. Eksplorasi rongga pelvik dan abdomen
    b. Penilaian uterus: arah, ukuran, ekhogenitas, massa.
    c. Penilaian *cervix uteri*: arah, ukuran, ekhogenitas, massa.
    d. Penilaian kavum uteri/endometrium: ketebalan endometrium, gambaran sesuai fase haid, volume, isi kavum uteri, massa.
    e. Adneksa: ovarium kanan dan kiri, ukuran (volume), letak, perlekatan, massa.
    f. Kavum *Retzii*: cairan bebas, massa.
    g. Interpretasi hasil pemeriksaan USG (diagnosis sonografis).
    h. Uji profesionalisme.
    i. Uji *global rating scale* (***GRS***).

Kepustakaan

1. Draycott T, Gamaleidin I. Rationale for advanced skills training. In: Obstetrics and Gynaecology An Evidence-based Text for the MRCOG. Edited by David M. Luesley and Mark D. Kilby. CRC Press, 2016:39-47.
2. Abuhamad A, Minton KK, Benson CB, Chudleigh T, Crites L, Doubilet PM, Driggers R, Lee W, Mann KV, Perez JJ, Rose NC, Simpson LL, Tabor A, Benacerraf R. Obstetric and gynecologic ultrasound curriculum and competency assessment in residency training programs: consensus report. Special Report, AJOG, January 2018:29-67.

TEKNOVA TH-5000M

Best performance and price ratio, the best solution for

OB/GYN & Superficial soft tissue & small parts

TEKNOVA TH-5500

AUTHORIZED DISTRIBUTOR & SERVICE CENTER

PT. INDONESIA GLOBAL MEDIKA

Head Office :

APL Tower Podomoro City (Central Park) 16th Floor-T9

Jl. Jend. S. Parman Kav.28 West Jakarta – INDONESIA

Phone: +62-21 2986 0764

Fax: +62-21 2933 9390

requirement@indonesiaglobalmedi c

Showroom :

Ruko Citra Garden 6 blok J 05B No.17

Kelurahan Pegadungan Kecamatan Kalideres,

Jakarta Barat

Phone: +62-21 22 55 6708

BAB 6

Modul Uji Kompetensi USG Obstetri Ginekologi Dasar

6

Modul Uji Kompetensi USG Obstetri Ginekologi Dasar

Modul uji kompetensi USG Obstetri Ginekologi Dasar ini diambil dari konsensus tujuh organisasi dunia yang pada tahun 2018 telah dipublikasikan.[1,2] Kurikulum ini ditujukan bagi peserta pendidikan dokter spesialis (PPDS) obstetri dan ginekologi di luar negeri. RSPAD Gatot Soebroto sebagai Rumah Sakit Pendidikan telah memakai kurikulum tersebut untuk mendidik PPDS Obstetri Ginekologi FKUI. Modul tersebut dilengkapi dengan sedikit teori dasar, lembar panduan pemeriksaan USG (ada 36 buah panduan) dan 36 buah lembar uji kompetensi serta borang penilaian akhir kompetensi. Memang tidak mudah untuk melaksanakan pendidikan berstandar dunia di Indonesia, tetapi kami di RSPAD bertekad mewujudkannya. Modul ini juga dipakai dalam pendidikan USG obstetri bagi mahasiswa kedokteran dan koasistensi yang bekerjasama dengan RSPAD Gatot Soebroto, Jakarta. Berikut ini akan disampaikan modul uji kompetensi USG Obstetri Ginekologi Dasar yang dilakukan di RSPAD Gatot Soebroto, Jakarta.

Uji Kompetensi	**Level 1 (Tahun 1)**
Materi Uji Kompetensi	**A.** *Mean sac diameter* (***MSD***) **B.** *Crown-rump length* (***CRL***) **C.** Presentasi janin **D.** Ekstremitas janin **E.** Diameter biparietal (***BPD****: biparietal diameter*) **F.** Lingkar kepala (***HC****: head circumference*) **G.** Lingkar perut (***AC****: abdominal circumference*) **H.** Panjang diafisis femur (***FL****: femur length*) **I.** Profil biofisik (komponen ultrasonografi) **J.** Pengukuran volume cairan amnion metoda ***AFI*** (*amniotic fluid index*) **K.** Pengukuran volume cairan amnion metoda *Maximum vertical pocket* (***MVP***).
Kepustakaan	Abuhamad A, Minton KK, Benson CB, Chudleigh T, Crites L, Doubilet PM, Driggers R, Lee W, Mann KV, Perez JJ, Rose NC, Simpson LL, Tabor A, Benacerraf R. Obstetric and gynecologic ultrasound curriculum and competency assessment in residency training programs: consensus report. Ultrasound Obstet Gynecol 2018; 51: 150-155.

[1] Abuhamad A, Minton KK, Benson CB, Chudleigh T, Crites L, Doubilet PM, Driggers R, Lee W, Mann KV, Perez JJ, Rose NC, Simpson LL, Tabor A, Benacerraf R. Obstetric and gynecologic ultrasound curriculum and competency assessment in residency training programs: consensus report. Special Report, AJOG, January 2018:29-67.

[2] Abuhamad A, Minton KK, Benson CB, Chudleigh T, Crites L, Doubilet PM, Driggers R, Lee W, Mann KV, Perez JJ, Rose NC, Simpson LL, Tabor A, Benacerraf R. Obstetric and gynecologic ultrasound curriculum and competency assessment in residency training programs: consensus report. Ultrasound Obstet Gynecol 2018; 51: 150-155.

Tabel 1A. *MSD: Mean Sac Diameter* (diameter rerata kantong gestasi)

Nilai Batas Lulus	**≥ 7/9 = 78** Untuk uji kompetensi ini diperlukan **dua buah** gambar
Kriteria Kelulusan Gambar 1a	**1.** Gambar diperbesar dengan benar (*appropriately*). **2.** Zona fokus (*focal zone*) pada tempat yang benar. **3.** Bidang potong USG pada dimensi terbesar dari kantong gestasi. **4.** Pengukuran kantong gestasi *inner to inner* dalam dua garis orthogonal saling tegak lurus.
Kriteria Kelulusan Gambar 1b	**5.** Gambar diperbesar (minimal 60% luas layar monitor). **6.** Zona fokus (*focal zone*) pada tempat yang benar. **7.** Bidang potong kantong gestasi saling tegak lurus (Gambar 1a). **8.** Pengukuran kantong gestasi pada bagian terbesar, diukur dari *inner to inner*. **9.** Perhitungan *mean sac diameter* (***MSD***) berdasarkan keseluruhan hasil pengukuran tiga bidang dari Gambar 1a dan Gambar 1b (perhitungan: panjang longitudinal + antero-posterior + transversal kemudian dibagi tiga).
Gambar 1a. Kantong gestasi pada potongan longitudinal (sagital) uterus. Lihat pengukuran panjang (**L**: longitudinal) dan tinggi (**AP:** antero-posterior) kantong gestasi (pengukuran 1 dan 2 secara berurutan).	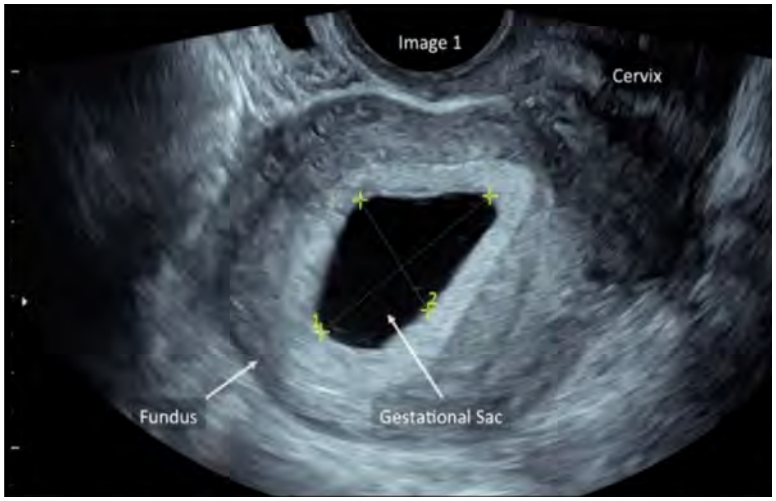
Gambar 1b. Pengukuran diameter lebar maksimum kantong gestasi tegak lurus terhadap Gambar 1a (potongan transversal uterus). Perhitungan *MSD* dilakukan berdasarkan ukuran panjang (**L**: longitudinal), tinggi (**AP**: antero-posterior) dan lebar (**T**: transversal) dari Gambar 1a dan Gambar 1b.	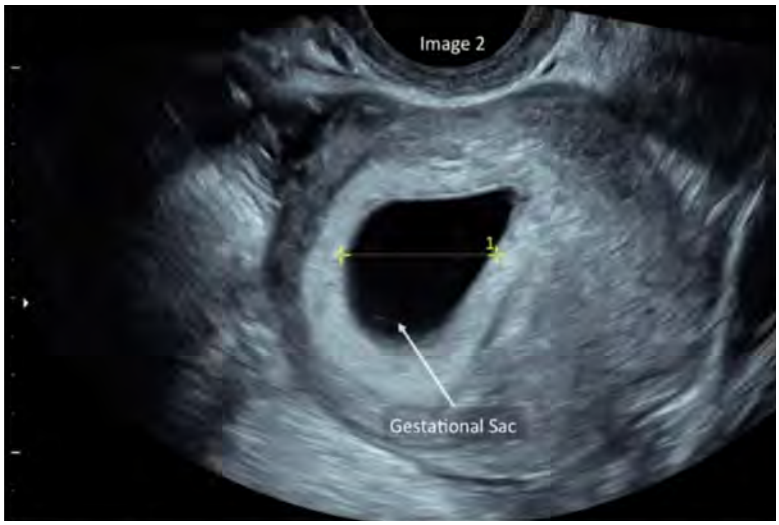
Kepustakaan	Abuhamad A, Minton KK, Benson CB, Chudleigh T, Crites L, Doubilet PM, Driggers R, Lee W, Mann KV, Perez JJ, Rose NC, Simpson LL, Tabor A, Benacerraf R. Obstetric and gynecologic ultrasound curriculum and competency assessment in residency training programs: consensus report. Ultrasound Obstet Gynecol 2018; 51: 150-155.

Tabel 1B. *Crown Rump Length (CRL)*

Nilai Batas Lulus	**≥ 4/5 = 80** Untuk uji kompetensi ini diperlukan satu buah gambar
Kriteria Kelulusan Gambar 2	**1.** Zona fokus (*focal zone*) pada tempat yang benar **2.** Gambar diperbesar (minimal 60% luas layar monitor) **3.** Gambar embrio/janin dalam posisi netral **4.** Seluruh panjang embrio/janin tampak dalam layar monitor **5.** Panjang maksimum embrio/janin diukur dari puncak kepala hingga bokong (*CRL*) dengan memakai garis lurus.
Gambar 2. Potongan midsagital janin usia 12 minggu 5 hari, diperlihatkan pengukuran *CRL*.	
Kepustakaan	Abuhamad A, Minton KK, Benson CB, Chudleigh T, Crites L, Doubilet PM, Driggers R, Lee W, Mann KV, Perez JJ, Rose NC, Simpson LL, Tabor A, Benacerraf R. Obstetric and gynecologic ultrasound curriculum and competency assessment in residency training programs: consensus report. Ultrasound Obstet Gynecol 2018; 51: 150-155.

Tabel 1C. Presentasi Janin

Nilai Batas Lulus	**≥ 2/3 = 67** Untuk uji kompetensi ini diperlukan dua buah gambar
Kriteria Kelulusan Gambar 3a atau 3b	**1.** Zona fokus (*focal zone*) pada tempat yang benar **2.** Potongan longitudinal segmen bawah uterus di atas os pubis ibu **3.** Tampilkan bagian terendah janin dan hubungannya dengan cervix uteri (apakah presentasi kepala, sungsang, atau letak lintang?).
Gambar 3a. Potongan midsagital uterus pada segmen bawah uterus, memperlihatkan janin presentasi kepala. **Catatan**: *tampak potongan midsagital cervix uteri*.	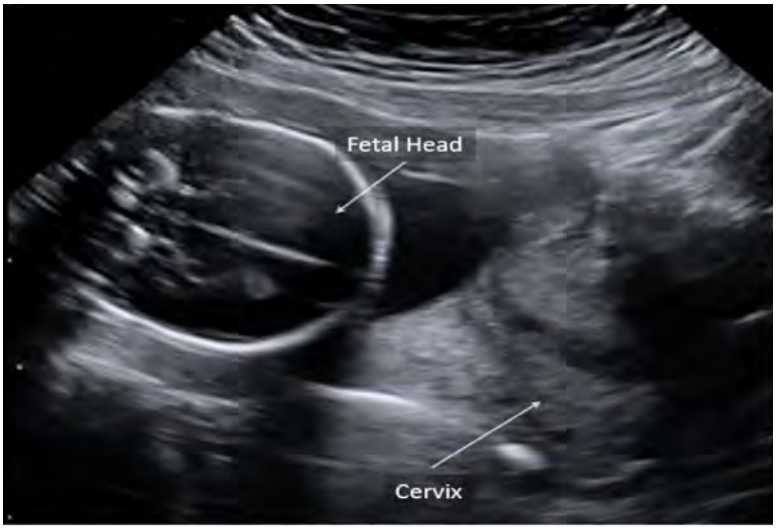
Gambar 3b. Potongan midsagital uterus pada segmen bawah uterus, memperlihatkan janin presentasi bokong. **Catatan**: *tampak potongan midsagittal cervix uteri*.	
Kepustakaan	Abuhamad A, Minton KK, Benson CB, Chudleigh T, Crites L, Doubilet PM, Driggers R, Lee W, Mann KV, Perez JJ, Rose NC, Simpson LL, Tabor A, Benacerraf R. Obstetric and gynecologic ultrasound curriculum and competency assessment in residency training programs: consensus report. Ultrasound Obstet Gynecol 2018; 51: 150-155.

Tabel 1D. Ekstremitas Janin

Nilai Batas Lulus	**≥ 5/7 = 71** Untuk uji kompetensi ini diperlukan **empat buah** gambar*.
Kriteria Kelulusan Gambar 4a	**1.** Zona fokus (*focal zone*) pada tempat yang benar **2.** Gambar diperbesar (minimal 60% luas layar monitor) **3.** Tampilkan potongan longitudinal ekstremitas
Kriteria Kelulusan Gambar 1	**4.** Ekstremitas superior kanan, bila mungkin tampilkan tangan.
Kriteria Kelulusan Gambar 2	**5.** Ekstremitas superior kiri, bila mungkin tampilkan tangan.
Kriteria Kelulusan Gambar 3	**6.** Ekstremitas inferior kanan, tampilkan kaki bila mungkin.
Kriteria Kelulusan Gambar 4b	**7.** Ekstremitas inferior kiri, tampilkan kaki bila mungkin. *) Bila gambar kurang dari empat buah masih dapat diterima jika kedua ekstremitas dapat ditampakkan secara jelas dalam satu gambar.
Gambar 4a. Gambaran USG ekstremitas superior. Catatan: *tampilan humerus, radius dan ulna. Tampak bagian kecil radius, disebabkan orientasi ekstremitas superior*.	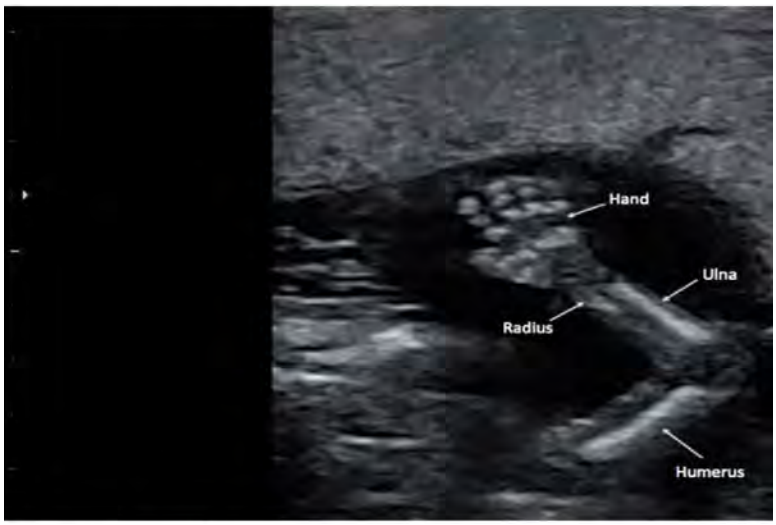
Gambar 4b. Gambaran USG ekstremitas inferior.	
Kepustakaan	Abuhamad A, Minton KK, Benson CB, Chudleigh T, Crites L, Doubilet PM, Driggers R, Lee W, Mann KV, Perez JJ, Rose NC, Simpson LL, Tabor A, Benacerraf R. Obstetric and gynecologic ultrasound curriculum and competency assessment in residency training programs: consensus report. Ultrasound Obstet Gynecol 2018; 51: 150-155.

Tabel 1E. Diameter biparietal (*BPD*): potongan transthalamik

Nilai Batas Lulus	**≥ 10/13 = 77** Untuk uji kompetensi ini diperlukan dua buah gambar.
Kriteria Kelulusan Gambar 5a dan 5b	**1.** Zona fokus (*focal zone*) pada tempat yang benar **2.** Gambar diperbesar (minimal 60% luas layar monitor) **3.** Potongan aksial (transversal) kepala.* **4.** Tampilan *hemisfer cerebri* simetris. **5.** *Falx cerebri* tampak di garis tengah **6.** Tampak gambaran *thalamus*. **7.** Tampak gambaran *cavum septum pellucidum* (*CSP*). **8.** Tampak gambaran *insula* **9.** Tidak boleh tampak gambaran *cerebellum*. **10.** Penempatan *caliper* terdekat pada tepi luar *cranium* (*tabulla externa*). **11.** Penempatan kaliper terjauh pada tepi dalam *cranium* (*tabulla interna*) (pengukuran *BPD outer to inner*). Catatan: ada yang memakai metoda *outer to outer* dalam pengukuran BPD** **12.** Pengukuran dilakukan pada diameter terlebar. **13.** Pengukuran harus tegak lurus terhadap *falx cerebri*. *) Bila kriteria ini tidak dipenuhi, maka dianggap gagal mencapai kompetensi. **) Kaliper dapat ditempatkan pada tepi luar tulang kepala berdasarkan pola praktis yang berlaku. **Catatan**: *lulus uji kompetensi pada bagian ini berarti juga kompeten untuk penilaian potongan transthalamik pada Tabel 3B*.
Gambar 5a. Potongan aksial (transversal) kepala janin pada level *BPD*, tampak gambaran *falx cerebri*, *cavum septum pellucidum* (*CSP*), *thalamus* (*T*), *ventrikel 3* (*3rd V*) dan *insula*. **Catatan**: *pengukuran BPD pada gambar ini dilakukan outer to inner pada os parietal dari tabulla eksterna ke tabulla interna*.	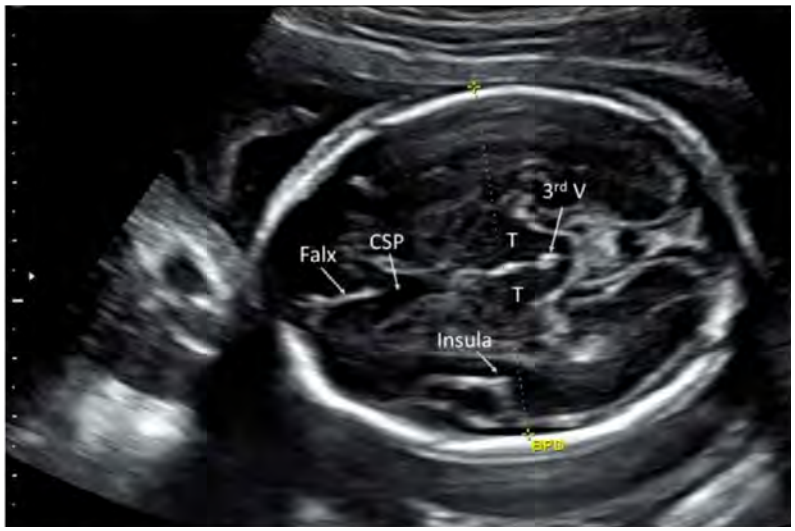

Gambar 5b. Gambar yang sama dengan Gambar 5a. Pengukuran *BPD* dilakukan *outer to outer*, dari proksimal *tabulla externa os parietal* ke distal *tabulla externa os parietal*.	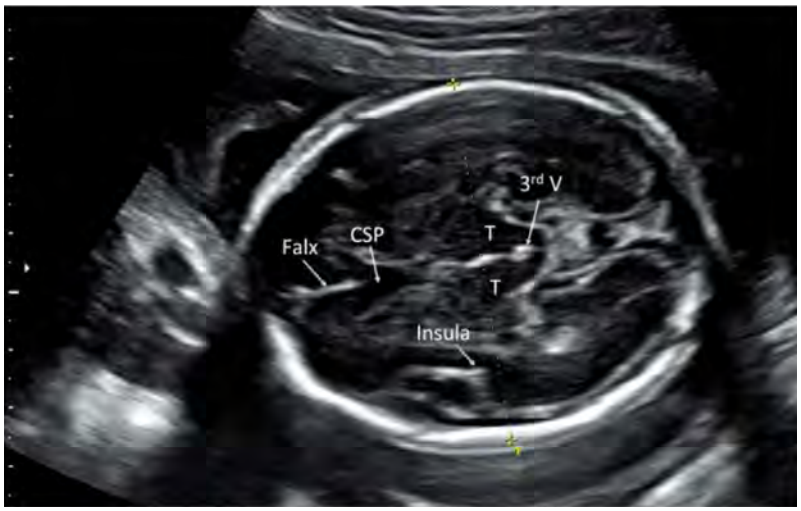
Kepustakaan	Abuhamad A, Minton KK, Benson CB, Chudleigh T, Crites L, Doubilet PM, Driggers R, Lee W, Mann KV, Perez JJ, Rose NC, Simpson LL, Tabor A, Benacerraf R. Obstetric and gynecologic ultrasound curriculum and competency assessment in residency training programs: consensus report. Ultrasound Obstet Gynecol 2018; 51: 150-155.

Tabel 1F. Lingkar Kepala (*HC*)

Nilai BatasLulus	**≥ 7/10 = 70** Untuk uji kompetensi ini diperlukan satu buah gambar.
Kriteria Kelulusan Gambar 6	**1.** Zona fokus pada tempat yang benar **2.** Gambar diperbesar (minimal 60% luas layar monitor) **3.** Potongan aksial (transversal) kepala* **4.** Gambaran hemisfer cerebri simetris. **5.** Tampak gambaran falx cerebri di garis tengah. **6.** Tampak gambaran thalamus **7.** Tampak gambaran cavum septum pellucidum (***CSP***). **8.** Tampak gambaran *insula*. **9.** Tidak boleh tampak gambaran *cerebellum*. **10.** Pengukuran lingkar kepala dari ***outer to outer*** (sisi luar tabula eksterna), berbentuk elips. *) Bila kriteria ini tidak dipenuhi, maka dianggap gagal mencapai kompetensi. **Catatan**: *lulus uji kompetensi pada bagian ini berarti juga kompeten untuk penilaian potongan transthalamik pada Tabel 3B*.
Gambar 6. Potongan aksial (transversal) kepala pada level *BPD* (transthalamik), diperlihatkan gambaran *falx cerebri*, *Cavum Septum Pellucidum* (***CSP***), *thalamus* (*T*), *ventrikel 3* (***3rd V***), dan *insula*. Pengukuran lingkar kepala (***HC***) diperoleh dengan menempatkan *caliper* pada sisi luar kepala (*tabulla externa*) dan berbentuk elips. Pada kasus ini, ukuran *HC* 217 mm sesuai usia gestasi 23 minggu 5 hari.	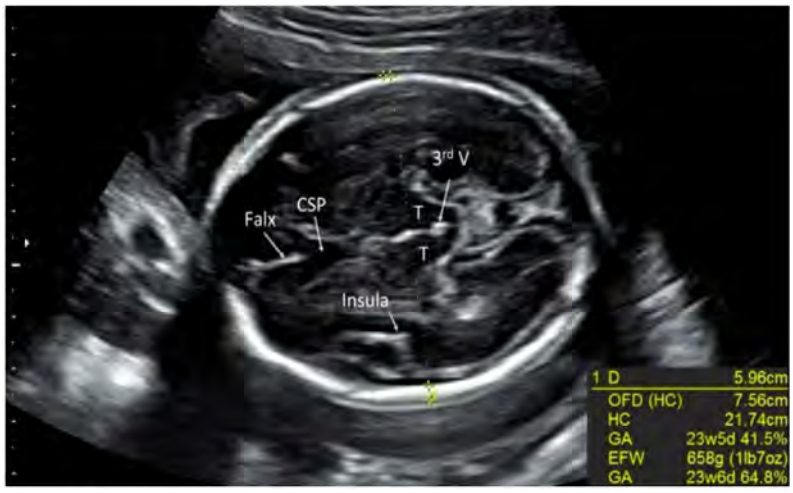
Kepustakaan	Abuhamad A, Minton KK, Benson CB, Chudleigh T, Crites L, Doubilet PM, Driggers R, Lee W, Mann KV, Perez JJ, Rose NC, Simpson LL, Tabor A, Benacerraf R. Obstetric and gynecologic ultrasound curriculum and competency assessment in residency training programs: consensus report. Ultrasound Obstet Gynecol 2018; 51: 150-155.

Tabel 1G. Lingkar Perut (*AC*)

Nilai Batas Lulus	**≥ 8/11 = 73** Untuk uji kompetensi ini diperlukan satu buah gambar.
Kriteria Kelulusan Gambar 7	**1.** Zona fokus (*focal zone*) pada tempat yang benar **2.** Gambar diperbesar (minimal 60% luas layar monitor) **3.** Potongan aksial (transversal) abdomen **4.** Usahakan bentuk abdomen sebundar mungkin (jangan terlalu ditekan). **5.** Jika mungkin posisi vertebra pada potongan melintang abdomen ada pada daerah jam 3 atau jam 9. **6.** Tampak gambaran *gaster*. **7.** Tampak gambaran bagian dari *V. Umbilicalis intrahepatik*, berbentuk seperti huruf ***C*** atau ***J***, tidak boleh tampak insersi *V. Umbilicalis* pada dinding abdomen. **8.** TIdak boleh tampak lebih dari satu buah *costae* pada setiap sisi lateral abdomen. **9.** Tidak boleh tampak gambaran ginjal. **10.** Bila mungkin seluruh kulit tampak dalam gambaran USG lingkar perut (***AC***). **11.** Pengukuran lingkar perut dilakukan pada sisi luar perut, *outer to outer*, berbentuk elips. **Catatan**: *lulus uji kompetensi pada bagian ini berarti juga kompeten untuk penilaian lingkaran perut (**AC**) pada Tabel 3H.*
Gambar 7. Potongan aksial (transversal) abdomen pada level lingkar perut (AC). **Catatan**: *tampak gambaran bagian vena umbilicalis intra abdominal (UV), gaster (St), vertebra (Sp), aorta abdominalis desendens (Ao) dan vena cava inferior (IVC). Juga tampak adanya gambaran satu buah kostae pada setiap sisi lateralnya.*	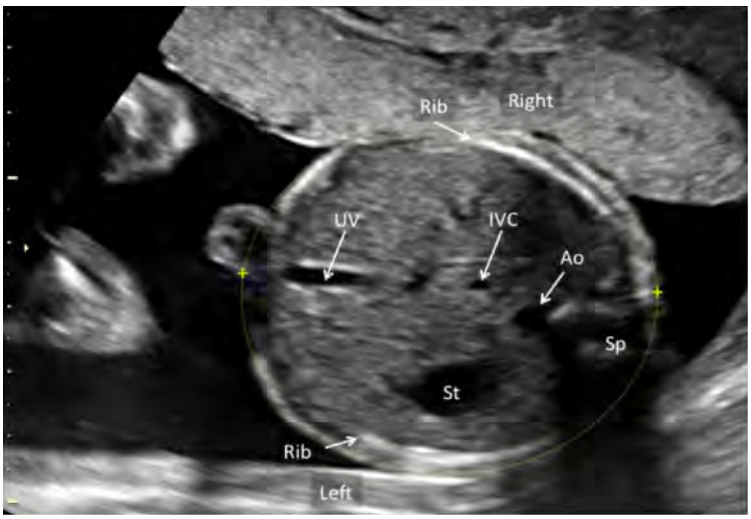
Kepustakaan	Abuhamad A, Minton KK, Benson CB, Chudleigh T, Crites L, Doubilet PM, Driggers R, Lee W, Mann KV, Perez JJ, Rose NC, Simpson LL, Tabor A, Benacerraf R. Obstetric and gynecologic ultrasound curriculum and competency assessment in residency training programs: consensus report. Ultrasound Obstet Gynecol 2018; 51: 150-155.

Tabel 1H. Panjang diafisis femur (*FL*)

Nilai Batas Lulus	**≥ 5/7 = 71** Untuk uji kompetensi ini diperlukan satu buah gambar.
Kriteria Kelulusan Gambar 8	**1.** Zona fokus (*focal zone*) pada tempat yang benar **2.** Gambar diperbesar (minimal 60% luas layar monitor) **3.** Tampak gambaran seluruh ***diafisis femur*** **4.** Arah gelombang suara USG tegak lurus terhadap sumbu panjang femur **5.** *Caliper* diletakan pada setiap tepi *diafisis* yang telah mengalami osifikasi **6.** Pengukuran dilakukan terhadap *diafisis* terpanjang. **7.** Artefak *spur* pada bagian akhir *diafisis* tidak dimasukan ke dalam pengukuran panjang femur.
Gambar 8. Potongan longitudinal femur, tampak cara pengukuran panjang *diafisis femur* (*FL*). **Catatan**: *bagian proksimal dan distal epifisis femur belum mengalami osifikasi dan tidak diikutkan dalam pengukuran panjang femur (FL). Juga tampak spur pada bagian distal femur, yang tidak boleh disertakan dalam pengukuran panjang femur (FL).*	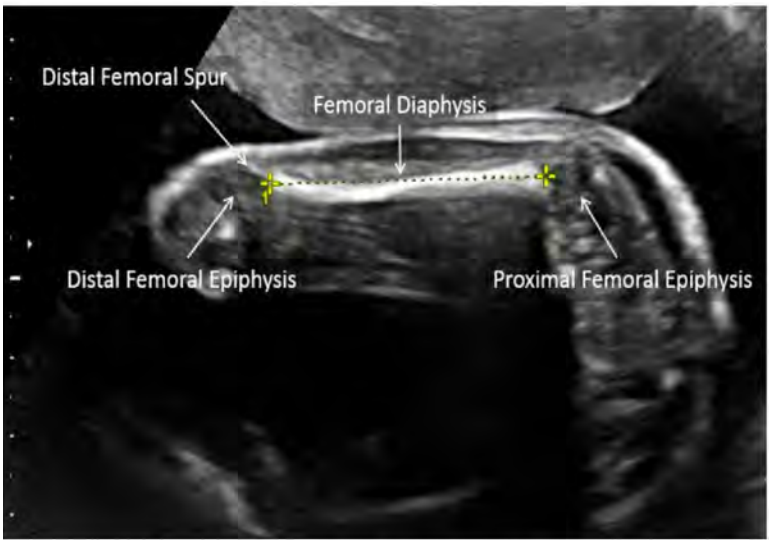
Kepustakaan	Abuhamad A, Minton KK, Benson CB, Chudleigh T, Crites L, Doubilet PM, Driggers R, Lee W, Mann KV, Perez JJ, Rose NC, Simpson LL, Tabor A, Benacerraf R. Obstetric and gynecologic ultrasound curriculum and competency assessment in residency training programs: consensus report. Ultrasound Obstet Gynecol 2018; 51: 150-155.

Tabel 1I. Profil Biofisik (Komponen Ultrasonografi)

Nilai Batas Lulus	**≥ 6/6 = 100**
Kriteria Kelulusan	**1.** Lama pemeriksaan: maksimum 30 menit atau bila semua kriteria sudah terpenuhi. **2.** Buat dokumentasi dengan *movie clips* (bila memungkinkan): gerak nafas, gerak janin, dan tonus janin. **3.** Gambar USG pada waktu janin bernafas dalam waktu 30 detik. **4.** Gambar gerakan besar (*gross*) tubuh janin atau ekstremitas janin. **5.** Gambar fleksi dan ekstensi ekstremitas janin. **6.** Evaluasi volume cairan amnion dengan memakai metoda ***AFI*** (*amniotic fluid index*) atau ***MVP*** (*maximum vertical pocket*) atau analisis kualitatif.
Kepustakaan	Abuhamad A, Minton KK, Benson CB, Chudleigh T, Crites L, Doubilet PM, Driggers R, Lee W, Mann KV, Perez JJ, Rose NC, Simpson LL, Tabor A, Benacerraf R. Obstetric and gynecologic ultrasound curriculum and competency assessment in residency training programs: consensus report. Ultrasound Obstet Gynecol 2018; 51: 150-155.

Tabel 1J. *Amniotic Fluid Index* (*AFI*)

Nilai Batas Lulus	**≥ 6/8 = 75** Untuk uji kompetensi ini diperlukan satu buah gambar.
Kriteria Kelulusan Gambar 9	**1.** Zona fokus pada tempat yang benar **2.** Gambar diperbesar (minimal 60% luas layar monitor) **3.** Transduser diletakkan dalam posisi longitudinal, tegak lurus dengan lantai. **4.** Bila memakai metoda ***AFI***: buat empat gambar dalam satu layar, lakukan pengukuran pada masing-masing kantong amnion secara cepat. **5.** Bila memakai metoda ***MVP***: kaliper ditempatkan pada bagian atas hingga dasar kantong amnion yang diukur, garis ukur tegak lurus lantai, dan tidak boleh melewati bagian tubuh janin atau umbilikus. **6.** Rongga amnion yang diukur tidak boleh berisi bagian tubuh janin atau *umbilicus*. **7.** Pengukuran ***AFI*** atau ***MVP*** harus tegak lurus lantai dan posisi transduser. **8.** Pengukuran 4 kuadran ditambahkan dalam perhitungan ***AFI***.
Gambar 9. Empat buah gambar (Q1 – Q4), setiap gambar diperoleh dari setiap kuardan uterus. *Maximum vertical pocket* (*MVP*) diukur pada setiap kuadran (Q1 – Q4). *Amniotic fluid index* (*AFI*) di hitung berdasarkan penjumlahan *MVP* dari keempat kuadran. Pada janin ini, nilai *AFI* normal (13,7 cm). *MVP* diukur dalam cairan amnion dari tepi atas hingga ke dasar, tegak lurus lantai.	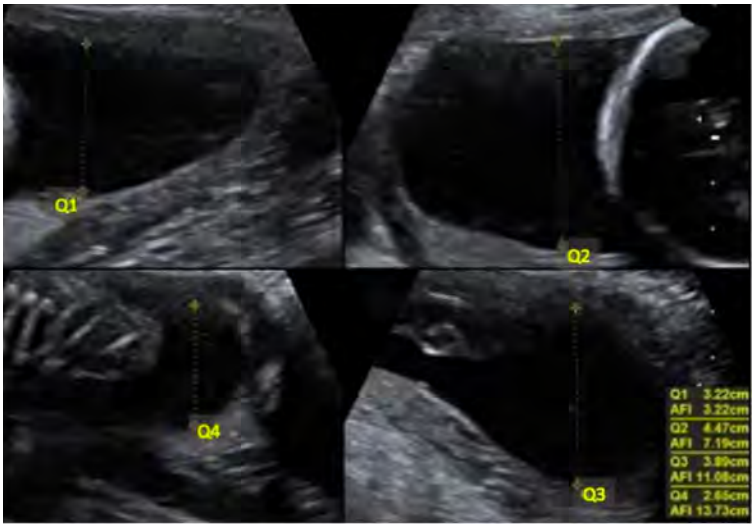
Kepustakaan	Abuhamad A, Minton KK, Benson CB, Chudleigh T, Crites L, Doubilet PM, Driggers R, Lee W, Mann KV, Perez JJ, Rose NC, Simpson LL, Tabor A, Benacerraf R. Obstetric and gynecologic ultrasound curriculum and competency assessment in residency training programs: consensus report. Ultrasound Obstet Gynecol 2018; 51: 150-155.

Tabel 1K. *Maximum Vertical Pocket* (*MVP*)

Nilai Batas Lulus	**≥ 4/6 = 67** Untuk uji kompetensi ini diperlukan satu buah gambar.
Kriteria Kelulusan Gambar 10	**1.** Zona fokus pada tempat yang benar **2.** Gambar memenuhi syarat untuk pengukuran kedalaman kantong amnion **3.** Gambar menampilkan kantong vertikal cairan amnion terdalam. **4.** *Caliper* ditempatkan dari bagian atas hingga dasar *MVP*. **5.** Pada pengukuran *MVP* tidak boleh ada bagian tubuh janin atau tali pusat. **6.** Pengukuran *MVP* dilakukan secara tegak lurus terhadap posisi transduser dan lantai.
Gambar 10. Gambaran USG pengukuran ***MVP*** untuk menentukan volume cairan amnion, diambil satu kantong terdalam. Pengukuran *MVP* dilakukan secara tegak lurus terhadap posisi transduser dan lantai.	
Kepustakaan	Abuhamad A, Minton KK, Benson CB, Chudleigh T, Crites L, Doubilet PM, Driggers R, Lee W, Mann KV, Perez JJ, Rose NC, Simpson LL, Tabor A, Benacerraf R. Obstetric and gynecologic ultrasound curriculum and competency assessment in residency training programs: consensus report. Ultrasound Obstet Gynecol 2018; 51: 150-155.

Uji Kompetensi	Level 2 (Tahun 2)
Materi Uji Kompetensi	**A.** Panjang *cervix uteri* (USG transvaginal) **B.** Panjang *cervix uteri* (USG transabdominal) **C.** Tebal *endometrium* **D.** Pengukuran *uterus* **E.** Pengukuran *ovarium* **F.** Pemeriksaan pelvik transvaginal: uterus **G.** Pemeriksaan pelvik transvaginal: ovarium
Kepustakaan	Abuhamad A, Minton KK, Benson CB, Chudleigh T, Crites L, Doubilet PM, Driggers R, Lee W, Mann KV, Perez JJ, Rose NC, Simpson LL, Tabor A, Benacerraf R. Obstetric and gynecologic ultrasound curriculum and competency assessment in residency training programs: consensus report. Ultrasound Obstet Gynecol 2018; 51: 150-155.

Tabel 2A. Panjang serviks uteri (USG transvaginal)

Nilai Batas Lulus	**≥ 7/10 = 70** Untuk uji kompetensi ini diperlukan satu buah gambar.
Kriteria Kelulusan Gambar 11	**1.** USG transvaginal. **2.** Potongan midsagital *cervix uteri*. **3.** Zona fokus (*focal zone*) pada tempat yang benar **4.** Gambar diperbesar (minimal 60% luas layar monitor) **5.** Tebal *cervix uteri* bagian anterior sama besar dengan tebal *cervix* bagian posterior. **6.** *Vesica urinaria* ibu kosong. **7.** Tampak gambaran *OUI* (*ostium uteri internum*). **8.** Tampak gambaran *OUE* (*ostium uteri eksternum*). **9.** Tampak gambaran keseluruhan *canalis cervicalis*. **10.** Letakan *caliper* dengan tepat pada *OUI* dan *OUE*, (lihat Gambar 11).
Gambar 11. Potongan *midsagital cervix* melalui USG transvaginal. Panjang *cervix uteri* diukur dari *OUI* ke *OUE* (pada contoh ini diperoleh hasil 38 mm). **Catatan**: *tampak gambaran vesica urinaria ibu di bagian anterior dan bagian terendah kepala janin*.	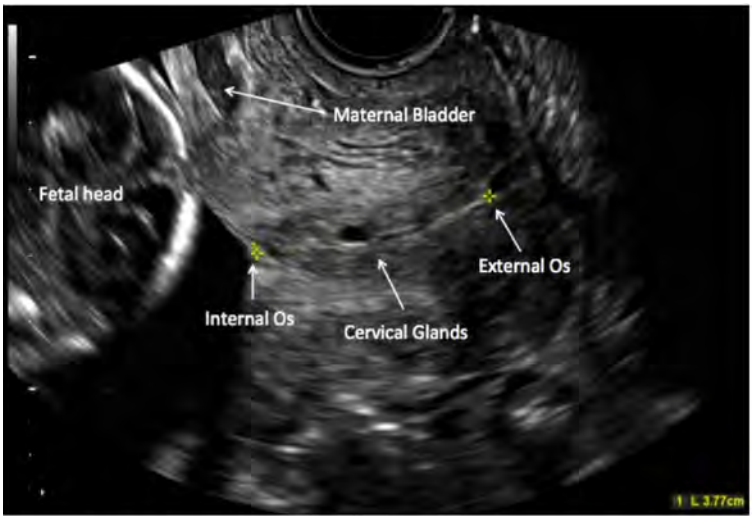
Kepustakaan	Abuhamad A, Minton KK, Benson CB, Chudleigh T, Crites L, Doubilet PM, Driggers R, Lee W, Mann KV, Perez JJ, Rose NC, Simpson LL, Tabor A, Benacerraf R. Obstetric and gynecologic ultrasound curriculum and competency assessment in residency training programs: consensus report. Ultrasound Obstet Gynecol 2018; 51: 150-155.

Tabel 2B. Panjang *cervix uteri* (USG transabdominal)

Nilai Batas Lulus	**≥ 6/8 = 75** Untuk uji kompetensi ini diperlukan satu buah gambar.
Kriteria Kelulusan Gambar 12	**1.** USG transabdominal. **2.** Zona fokus (*focal zone*) pada tempat yang benar **3.** Gambar diperbesar (minimal 60% luas layar monitor) **4.** Potongan midsagital *cervix uteri*. **5.** *Vesica urinaria* ibu terisi cukup (tidak terdistensi). **6.** Tampak gambaran *OUE* (*ostium uteri externum*). **7.** Tampak gambaran keseluruhan *canalis cervicalis*. **8.** Letakkan *caliper* dengan tepat pada *OUI* dan *OUE* (lihat Gambar 12).
Gambar 12. Potongan *midsagital cervix* uteri diperoleh melalui USG transabdominal. Panjang *cervix uteri* diukur dari *OUI* ke *OUE* (pada contoh ini 40 mm). Tampak kepala janin sebagai bagian terendah. **Catatan**: *tampak lokasi canalis vagina. Distensi vesica urinaria ibu dapat memengaruhi pengukuran cervix uteri melalui USG transabdominal.*	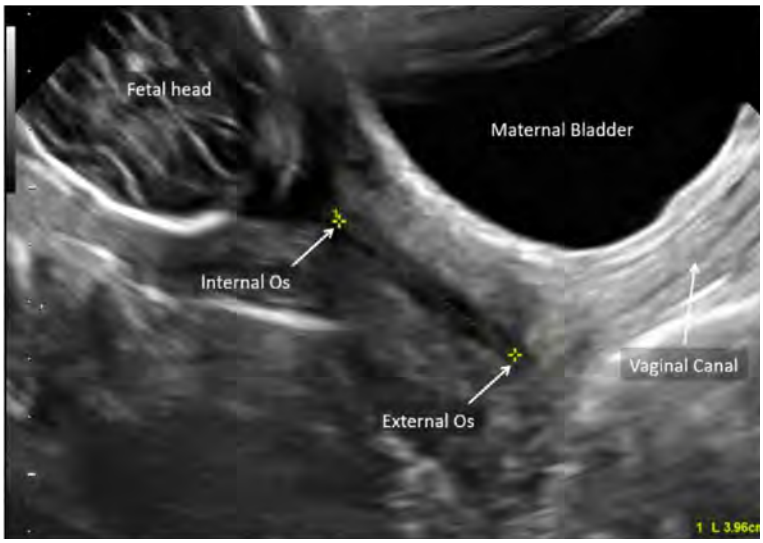
Kepustakaan	Abuhamad A, Minton KK, Benson CB, Chudleigh T, Crites L, Doubilet PM, Driggers R, Lee W, Mann KV, Perez JJ, Rose NC, Simpson LL, Tabor A, Benacerraf R. Obstetric and gynecologic ultrasound curriculum and competency assessment in residency training programs: consensus report. Ultrasound Obstet Gynecol 2018; 51: 150-155.

Tabel 2C. Tebal endometrium

Nilai Batas Lulus	**≥ 5/7 = 71** Untuk uji kompetensi ini diperlukan satu buah gambar.
Kriteria Kelulusan Gambar 13	**1.** USG transvaginal. **2.** Zona fokus (focal zone) pada tempat yang benar **3.** Potongan *midsagital cervix uteri* dan *uterus*, diperlukan pembesaran *endometrium* (*zooming*) untuk pengukuran ketebalannya. **4.** Batas-batas *endometrium* (*echo*) terlihat seluruhnya, mulai dari *canalis cervicalis* hingga *fundus uteri*. **5.** Kavum *Douglas* terletak di posterior *cervix uteri*. **6.** *Caliper* ditempatkan pada bagian anteroposterior, tegak lurus sumbu panjang uterus. Pengukuran memakai cara *outer-to-outer*.* **7.** Pengukuran dilakukan pada bagian terbesar dari ketebalan *endometrium* memakai cara *outer-to-outer*. ***Catatan**: *bila terdapat cairan di dalam kavum uteri, maka pengukuran ketebalan endometrium dilakukan masing-masing secara terpisah (bagian anterior dan posterior) kemudian hasilnya dijumlahkan.*
Gambar 13. Potongan midsagital uterus untuk pengukuran ketebalan endometrium. **Catatan**: *batas-batas bagian tengah endometrium (ekho) terlihat seluruhnya, dari canalis cervicalis hingga fundus uteri. Pengukuran ketebalan endometrium diperoleh dengan menempatkan caliper pada bagian anterior, kemudian tarik ke bagian posterior, tegak lurus terhadap sumbu panjang uterus, dan memakai metoda outer-to-outer.*	
Kepustakaan	Abuhamad A, Minton KK, Benson CB, Chudleigh T, Crites L, Doubilet PM, Driggers R, Lee W, Mann KV, Perez JJ, Rose NC, Simpson LL, Tabor A, Benacerraf R. Obstetric and gynecologic ultrasound curriculum and competency assessment in residency training programs: consensus report. Ultrasound Obstet Gynecol 2018; 51: 150-155.

Tabel 2D. Pengukuran uterus

Nilai Batas Lulus	**≥7/10 = 70** Untuk uji kompetensi ini diperlukan tiga buah gambar (lihat Gambar $14A_1$ atau $14A_2$, dan 14B).
Kriteria Kelulusan Gambar $14A_1$, $14A_2$, dan 14B	**1.** USG transvaginal. **2.** Zona fokus (*focal zone*) pada tempat yang benar **3.** Gambar diperbesar (minimal 60% luas layar monitor) ***Gambar 1:*** **4.** Potongan midsagital *cervix uteri* dan *uterus*. **5.** Keseluruhan batas endometrium terlihat, mulai dari *canalis cervicalis* hingga fundus uteri. **6.** Kavum *Douglas* terlihat di bagian posterior *cervix uteri*. **7.** Panjang uterus diukur dari fundus hingga OUE memakai metoda *outer to outer*.* Alternatif lain untuk cara pengukuran panjang uterus adalah pengukuran melalui *fundus uteri* kemudian mengikuti batas *endometrium* hingga *canalis cervicalis*, memakai metoda *outer-to-outer*. **8.** Pengukuran ketebalan uterus (diameter antero-posterior) dimulai dari lapisan permukaan *serosa uterus* bagian anterior hingga ke *serosa* bagian posterior, pada daerah yang paling lebar (tebal), tegak lurus sumbu panjang uterus, memakai metoda *outer-to-outer*. ***Gambar 2:*** **9.** Potongan aksial (transversal) uterus pada bagian paling lebar. **10.** Pengukuran diameter transversal uterus dilakukan dari sisi kiri ke kanan permukaan *serosa uterus*, pada bagian paling lebar, memakai metoda *outer-to-outer*. * Metoda lain yang dapat dipergunakan dalam pengukuran panjang uterus adalah *Morphological Uterus Sonographic Assessment* (***MUSA***). **Catatan**: *lulus uji kompetensi pada bagian ini berarti juga kompeten untuk penilaianuterus melalui USG pelvik transvaginal pada Tabel 2F.*
Gambar $14a_1$ Potongan midsagital uterus untuk pengukuran panjang dan tebal uterus. **Catatan**: *keseluruhan batas-batas endometrium (ekho) tampak terlihat dari canalis cervicalis hingga fundus. Panjang uterus (pengukuran pertama pada gambar ini) diukur dari fundus hingga tepi luar cervix uteri. Pada potongan midsagital ini, juga diukur diameter antero-posterior uterus pada bagian terlebar uterus (pengukuran kedua pada gambar ini), tegak lurus terhadap sumbu* panjang *uterus*.	

Gambar 14A$_2$. Potongan mid-sagital uterus untuk pengukuran panjang dan tebal uterus. **Catatan**: *keseluruhan batas-batas endometrium (ekho) tampak terlihat dari kanalis servikalis hingga fundus. Panjang uterus (pengukuran pertama pada gambar ini) diukur dari fundus hingga tepi luar serviks uteri, mengikuti batas-batas endometrium dan kanalis servikalis, memakai metoda outer-to-outer. Teknik pengukuran uterus ini memungkinkan pengukuran lebih tepat (akurat) pada keadaan uterus fleksi. Pada potongan mid-sagital ini, diameter antero-posterior juga dapat diukur melalui bagian terbesarnya (pengukuran kedua pada gambar ini), tegak lurus terhadap sumbu panjang uterus.*	
Gambar 14b. Potongan transversal uterus melalui bagian terlebar *uterus*. Lebar uterus diukur dari sisi kiri ke kanan pada bagian terlebar *uterus*.	
Kepustakaan	Abuhamad A, Minton KK, Benson CB, Chudleigh T, Crites L, Doubilet PM, Driggers R, Lee W, Mann KV, Perez JJ, Rose NC, Simpson LL, Tabor A, Benacerraf R. Obstetric and gynecologic ultrasound curriculum and competency assessment in residency training programs: consensus report. Ultrasound Obstet Gynecol 2018; 51: 150-155.

Tabel 2E. Pengukuran Ovarium

Nilai Batas Lulus	**≥6/8 = 75** Untuk uji kompetensi ini diperlukan dua buah gambar.
Kriteria Kelulusan Gambar 15a dan 15b	Lakukan pemeriksaan ovarium kiri kemudian kanan **1.** USG transvaginal (UTV). **2.** Zona fokus pada tempat yang benar **3.** Gambar diperbesar (minimal 60% luas layar monitor) **Gambar 1: Gambar 15a** **4.** Potongan pelvik memperlihatkan ovarium dengan batas-batas yang tegas dan pada ukuran terpanjangnya. **5.** Panjang ovarium diukur dari bagian anterior ke posterior pada ukuran terpanjangnya. **6.** Diameter antero-posterior ovarium diukur dari kiri ke kanan, tegak lurus (orthogonal) terhadap ukuran panjang ovarium. **Gambar 2: Gambar 15b** 7. Potongan pelvik memperlihatkan ovarium dengan batas-batas yang tegas pada sudut yang benar terhadap Gambar 1 (Gambar 15a). 8. Lebar ovarium diukur dari kiri ke kanan pada bagian terlebarnya. **Catatan**: *lulus uji kompetensi pada bagian ini berarti juga kompeten untuk penilaian ovarium melalui USG pelvik transvaginal pada Tabel 2G.*
Gambar 15 a. Potongan longitudinal ovarium, diperlihatkan pengukuran panjang dan diameter antero-posterior ovarium. Diameter antero-posterior diukur tegak lurus terhadap pengukuran panjang ovarium.	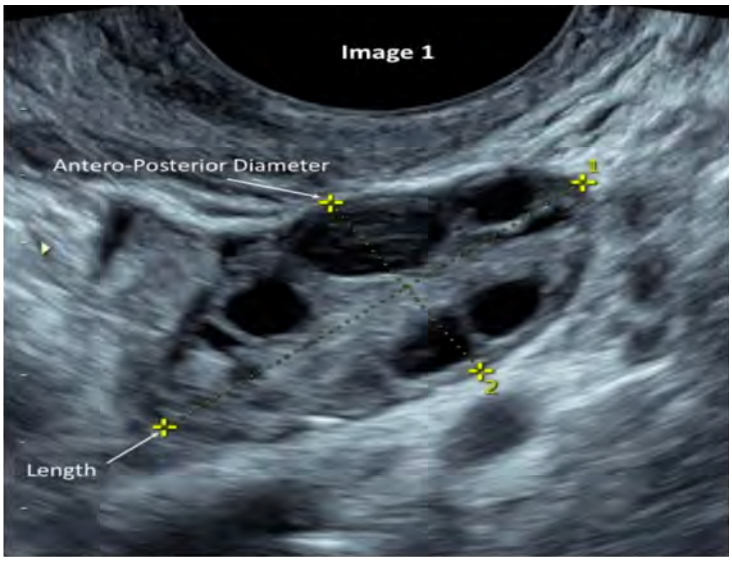

Gambar 15 b. Potongan aksial (transversal) ovarium, tegak lurus terhadap potongan longitudinal (Gambar 15a), diperlihatkan pengukuran lebar ovarium.	
Kepustakaan	Abuhamad A, Minton KK, Benson CB, Chudleigh T, Crites L, Doubilet PM, Driggers R, Lee W, Mann KV, Perez JJ, Rose NC, Simpson LL, Tabor A, Benacerraf R. Obstetric and gynecologic ultrasound curriculum and competency assessment in residency training programs: consensus report. Ultrasound Obstet Gynecol 2018; 51: 150-155.

Tabel 2F. Pemeriksaan uterus: USG Transvaginal

Nilai Batas Lulus	**≥ 5/7 = 71** Untuk uji kompetensi ini diperlukan dua buah gambar.
Kriteria Kelulusan Gambar $14A_1$, $14A_2$, dan 14B	**1.** USG transvaginal (UTV) **2.** Zona fokus pada tempat yang benar **3.** Gambar diperbesar (minimal 60% luas layar monitor) **Gambar 1: potongan longitudinal**. **4.** Potongan midsagital cervix dan uterus. **5.** Keseleruhan batas endometrium terlihat, mulai dari *canalis cervicalis* hingga *fundus uteri*. **6.** Kavum *Douglas* terlihat di bagian posterior *cervix uteri*. **Gambar 2: potongan aksial**. **7.** Potongan aksial *uterus* pada dimensi terlebar. **Catatan**: *Kompetensi untuk bidang potong ini dapat dijadikan bagian dari kompetensi pengukuran uterus pada Tabel 2D (lihat Gambar $14A_1$, $14A_2$, dan 14B).*
Kepustakaan	Abuhamad A, Minton KK, Benson CB, Chudleigh T, Crites L, Doubilet PM, Driggers R, Lee W, Mann KV, Perez JJ, Rose NC, Simpson LL, Tabor A, Benacerraf R. Obstetric and gynecologic ultrasound curriculum and competency assessment in residency training programs: consensus report. Ultrasound Obstet Gynecol 2018; 51: 150-155.

Tabel 2G. Pemeriksaan ovarium: USG Transvaginal

Nilai Batas Lulus	**≥ 3/4 = 75** Untuk uji kompetensi ini diperlukan dua buah gambar.
Kriteria Kelulusan Gambar 15a dan 15b	Dilakukan pemeriksaan pada *ovarium* kiri dan kanan **1.** Zona fokus (*focal zone*) pada tempat yang benar **2.** Gambar diperbesar (minimal 60% luas layar monitor) **Gambar 1:** **3.** Potongan parasagital pelvik memperlihatkan *ovarium* dengan batas yang tegas, pada dimensi terpanjangnya. **Gambar 2:** **4.** Potongan aksial pelvik memperlihatkan *ovarium* dengan batas yang tegas, pada sudut yang tepat terhadap Gambar 1. **Catatan**: *Kompetensi untuk bidang potong ini dapat dijadikan bagian dari kompetensi pengukuran ovarium pada Tabel 2E (lihat Gambar 15a dan 15b)).*
Kepustakaan	Abuhamad A, Minton KK, Benson CB, Chudleigh T, Crites L, Doubilet PM, Driggers R, Lee W, Mann KV, Perez JJ, Rose NC, Simpson LL, Tabor A, Benacerraf R. Obstetric and gynecologic ultrasound curriculum and competency assessment in residency training programs: consensus report. Ultrasound Obstet Gynecol 2018; 51: 150-155.

Uji Kompetensi	Level 3 (Tahun 3)
Materi Uji Kompetensi	**A.** Kepala: potongan transventrikular **B.** Kepala: potongan transthalamik **C.** Kepala: potongan *transcerebellar* **D.** Wajah: bibir atas dan *philtrum* **E.** Jantung: *four chamber view* **F.** Jantung: *LVOT* (*left ventricular outflow tract*) **G.** Jantung: *RVOT* (*right ventricular outflow tract*) **H.** Abdomen: level lingkar perut (*AC*) **I.** Abdomen: ginjal **J.** Abdomen: insersi *umbilicus* **K.** Jumlah pembuluh darah pada *umbilicus* **L.** Pelvis: *vesica urinaria* **M.** Vertebra: longitudinal **N.** Vertebra: aksial (transversal) **O.** Pembuatan laporan USG: obstetri **P.** Pembuatan laporan USG: ginekologi
Kepustakaan	Abuhamad A, Minton KK, Benson CB, Chudleigh T, Crites L, Doubilet PM, Driggers R, Lee W, Mann KV, Perez JJ, Rose NC, Simpson LL, Tabor A, Benacerraf R. Obstetric and gynecologic ultrasound curriculum and competency assessment in residency training programs: consensus report. Ultrasound Obstet Gynecol 2018; 51: 150-155.

Tabel 3A. Pemeriksaan Kepala: potongan transventrikular

Nilai Batas Lulus	**≥ 6/8 = 75** Untuk uji kompetensi ini diperlukan satu buah gambar.
Kriteria Kelulusan Gambar 16	**1.** Zona fokus (*focal zone*) pada tempat yang benar. **2.** Gambar diperbesar (minimal 60% luas layar monitor). **3.** Potongan aksial (transversal) kepala. **4.** Tampilan *hemisfer cerebri* simetris. **5.** Tampak gambaran *falx cerebri* di garis tengah. **6.** Gambaran atrium dan *cornu occipitalis* ventrikel lateral jelas terlihat. **7.** Pengukuran diameter atrium ventrikel lateral pada level *sulcus parieto-occipitalis* (*parieto-occipital groove*). **8.** *Caliper* diletakkan pada dinding medial dan lateral dari atrium ventrikel lateral tegak lurus terhadap sumbu panjang ventrikel, memakai metoda *inner to inner*.
Gambar 16. Gambaran aksial kepala janin pada level bidang potong transventrikular. **Catatan**: *atrium dan kornu occipital ventrikel lateral dan plexus choroideus tampak di dalamnya. Pengukuran ventrikel lateral dilakukan pada daerah atrium, pada level sulcus parieto-occipital. Kaliper diletakkan pada dinding bagian medial dan lateral, tegak lurus terhadap sumbu panjang ventrikel, memakai cara inner-to-inner. Meskipun cavum septum pellucidum (CSP) tampak dalam gambar ini, pada beberapa keadaan CSP tidak harus dapat ditampakkan, ventrikel lateral dapat terlihat pada potongan yang lebih superior dari CSP.*	
Kepustakaan	Abuhamad A, Minton KK, Benson CB, Chudleigh T, Crites L, Doubilet PM, Driggers R, Lee W, Mann KV, Perez JJ, Rose NC, Simpson LL, Tabor A, Benacerraf R. Obstetric and gynecologic ultrasound curriculum and competency assessment in residency training programs: consensus report. Ultrasound Obstet Gynecol 2018; 51: 150-155.

Tabel 3B. Pemeriksaan Kepala: potongan transthalamik

Nilai Batas Lulus	**≥ 7/9 = 78** Untuk uji kompetensi ini diperlukan satu buah gambar.
Kriteria Kelulusan Gambar 5a	**1.** Zona fokus pada tempat yang benar. **2.** Gambar diperbesar (minimal 60% luas layar monitor). **3.** Potongan aksial (transversal) kepala. **4.** Tampilan *hemisfer cerebri* simetris. **5.** Tampak gambaran *falx cerebri* di garis tengah. **6.** Tampak gambaran *thalamus*. **7.** Tampak gambaran *cavum septum pellucidum*. **8.** Tampak gambaran *insula*. **9.** Tidak tampak gambaran *cerebellum*. **Catatan**: *kompetensi pada potongan ini dapat juga dipastikan sebagai bagian dari kompetensi pengukuran BPD/HC, seperti yang diperlihatkan pada Tabel 1E dan 1F. Lihat Gambar 5.*
(Gambar 5 a). Potongan aksial (transversal) kepala janin pada level *BPD*, tampak gambaran *falx cerebri*, *cavum septum pellucidum* (*CSP*), *thalamus* (T), *ventrikel 3* (3rd V) dan *insula*. **Catatan**: *pengukuran BPD pada gambar ini dilakukan outer to inner os parietal dari tabulla eksterna ke tabulla interna.*	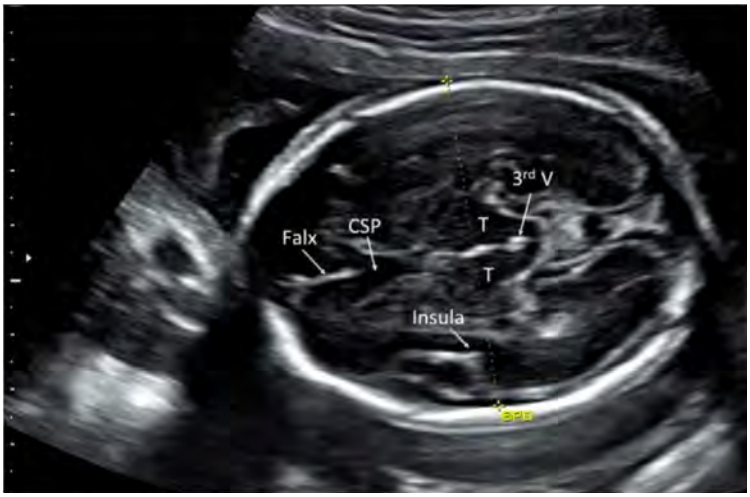
Kepustakaan	Abuhamad A, Minton KK, Benson CB, Chudleigh T, Crites L, Doubilet PM, Driggers R, Lee W, Mann KV, Perez JJ, Rose NC, Simpson LL, Tabor A, Benacerraf R. Obstetric and gynecologic ultrasound curriculum and competency assessment in residency training programs: consensus report. Ultrasound Obstet Gynecol 2018; 51: 150-155.

Tabel 3C. Pemeriksaan Kepala: Potongan Transcerebellar

Nilai Batas Lulus	**≥ 7/9 = 78** Untuk uji kompetensi ini diperlukan satu buah gambar.
Kriteria Kelulusan Gambar 17	**1.** Zona fokus pada tempat yang benar. **2.** Gambar diperbesar (minimal 60% luas layar monitor). **3.** Potongan aksial kepala yang mengarah ke *occiput posterior*. **4.** Tampilan *hemisfer cerebellum* simetris. **5.** Tampak gambaran *falx cerebri* di garis tengah. **6.** Tampak gambaran *thalamus*. **7.** Tampak gambaran *cavum septum pellucidum* (*CSP*). **8.** Tampak gambaran *vermis cerebellum*. **9.** Tampak gambaran *cisterna magna*.
Gambar 17. Potongan transcerebellar. Arah garis bidang potong ke posterior kepala, memperlihatkan *fossa posterior*. **Catatan**: *tampak gambaran simetris cerebellum, vermis cerebellum, dan cisterna magna. Pada potongan ini, falx cerebri, CSP dan thalamus (T) juga terlihat.*	
Kepustakaan	Abuhamad A, Minton KK, Benson CB, Chudleigh T, Crites L, Doubilet PM, Driggers R, Lee W, Mann KV, Perez JJ, Rose NC, Simpson LL, Tabor A, Benacerraf R. Obstetric and gynecologic ultrasound curriculum and competency assessment in residency training programs: consensus report. Ultrasound Obstet Gynecol 2018; 51: 150-155.

Tabel 3D. Pemeriksaan Wajah: bibir atas dan philtrum

Nilai Batas Lulus	**≥3/4 = 75** Untuk uji kompetensi ini diperlukan satu buah gambar.
Kriteria Kelulusan Gambar 18	**1.** Zona fokus (*focal zone*) pada tempat yang benar. **2.** Gambar diperbesar (minimal 60% luas layar monitor). **3.** Tampak gambaran potongan koronal bibir atas dan *philtrum*. **4.** Jaringan lunak bibir atas, ***philtrum*** (ceruk pada bibir atas), dan nares (lubang hidung) tampak tergambar dengan jelas.
Gambar 18. Potongan koronal wajah janin, memperlihatkan bibir atas dan *philtrum*. **Catatan**: *tampak gambaran jaringan lunak bibir atas, philtrum dan nares.*	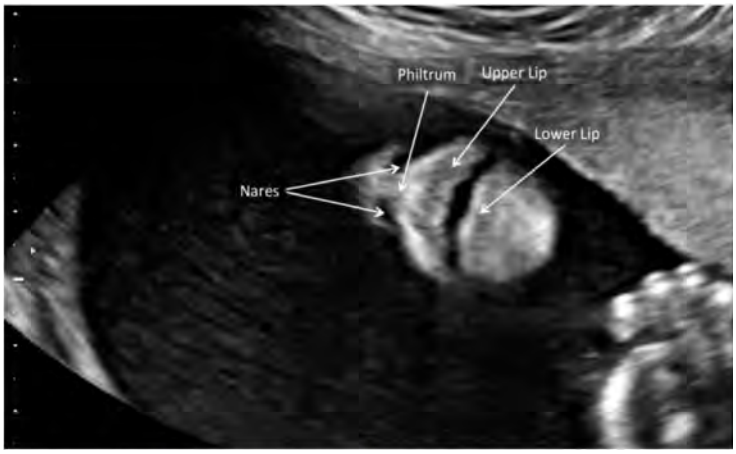
Kepustakaan	Abuhamad A, Minton KK, Benson CB, Chudleigh T, Crites L, Doubilet PM, Driggers R, Lee W, Mann KV, Perez JJ, Rose NC, Simpson LL, Tabor A, Benacerraf R. Obstetric and gynecologic ultrasound curriculum and competency assessment in residency training programs: consensus report. Ultrasound Obstet Gynecol 2018; 51: 150-155.

Tabel 3E. Pemeriksaan *Four-chamber view* (*4CV*)

Nilai Batas Lulus	**≥ 5/7 = 71** Untuk uji kompetensi ini diperlukan satu buah gambar.
Kriteria Kelulusan Gambar 19	**1.** Zona fokus (*focal zone*) pada tempat yang benar. **2.** Gambar diperbesar (minimal 60% luas layar monitor). **3.** Potongan transversal (aksial) thoraks janin. **4.** Tidak boleh lebih dari satu buah kosta terlihat pada setiap sisi lateral thoraks. **5.** Bila memungkinkan, buat gambaran thoraks sebundar mungkin (sirkular). **6.** Vertebra tampak dalam potongan melintang. **7.** Tampak gambaran *four-chamber*.
Gambar 19. Potongan aksial thoraks setinggi level *four-chaber view* jantung. **Catatan**: *pada tampilan four-chamber view tampak ventrikel kanan (RV) sebagai rongga paling anterior, dan atrium kiri (LA) sebagai rongga paling posterior. Ventrikel kiri (LV) dan atrium kanan (RA) juga tampak terlihat. Lokasi aorta desendens (Ao) dan vertebra (Sp) tampak di bagian posterior. Apeks jantung mengarah ke kiri dan juga tampak satu buah kosta.*	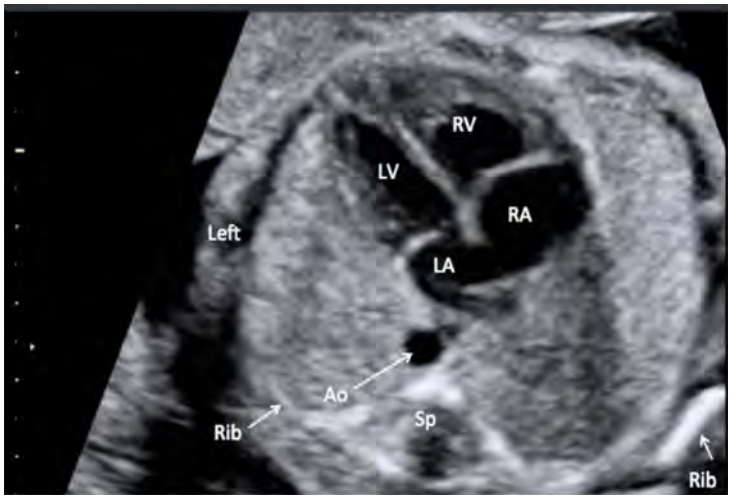
Kepustakaan	Abuhamad A, Minton KK, Benson CB, Chudleigh T, Crites L, Doubilet PM, Driggers R, Lee W, Mann KV, Perez JJ, Rose NC, Simpson LL, Tabor A, Benacerraf R. Obstetric and gynecologic ultrasound curriculum and competency assessment in residency training programs: consensus report. Ultrasound Obstet Gynecol 2018; 51: 150-155.

Tabel 3F. Pemeriksaan *Left Ventricular Outflow Tract* (*LVOT*)

Nilai Batas Lulus	**≥ 4/5 = 80** Untuk uji kompetensi ini diperlukan satu buah gambar.
Kriteria Kelulusan Gambar 20	**1.** Zona fokus (*focal zone*) pada tempat yang benar. **2.** Gambar diperbesar (minimal 60% luas layar monitor). **3.** Potongan aksial rongga dada yang membentuk sudut. **4.** Gambaran *LVOT* berlanjut menjadi *aorta ascendens* dan *septum interventriculare*. **5.** Gambaran *LVOT* tanpa pembagian menjadi *aorta ascendens* (yang menyingkirkan transposisi).
Gambar 20. Potongan aksial rongga dada yang membentuk sudut, memperlihatkan *LVOT* dan *aorta* (*Ao*). **Catatan**: *Ao berasal dari ventrikel kiri (LV), berlanjut menjadi Ao dan septum interventricu-lare. LA, left atrium; RA, right atrium; RV, right ventricle.*	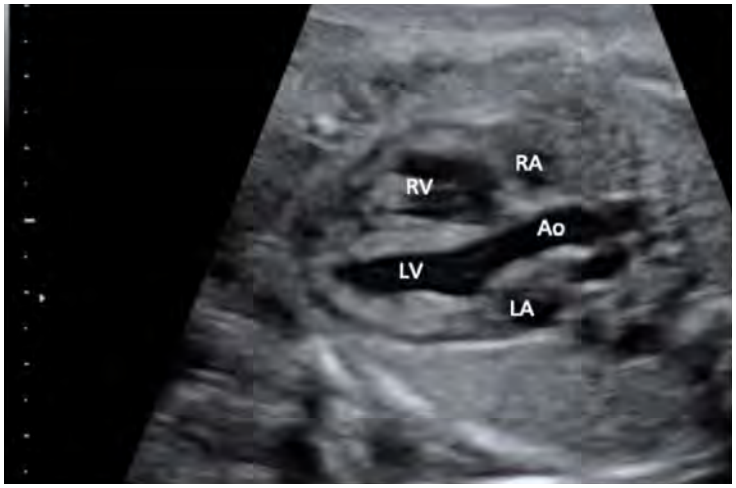
Kepustakaan	Abuhamad A, Minton KK, Benson CB, Chudleigh T, Crites L, Doubilet PM, Driggers R, Lee W, Mann KV, Perez JJ, Rose NC, Simpson LL, Tabor A, Benacerraf R. Obstetric and gynecologic ultrasound curriculum and competency assessment in residency training programs: consensus report. Ultrasound Obstet Gynecol 2018; 51: 150-155.

Tabel 3G. Pemeriksaan *Right Ventricular Outflow Tract* (*RVOT*)

Nilai Batas Lulus	**≥ 3/4 = 75** Untuk uji kompetensi ini diperlukan satu buah gambar.
Kriteria Kelulusan Gambar 21	**1.** Zona fokus (*focal zone*) pada tempat yang benar. **2.** Gambar diperbesar (minimal 60% luas layar monitor). **3.** Potongan transversal atau para-sagital rongga dada bagian atas. **4.** Gambaran *RVOT* disertai katup pulmonal (*PV*).
Gambar 21. Potongan transversal rongga dada bagian atas pada level *RVOT*. **Catatan**: *tampak arteri pulmonalis (PA), terletak superior dari aorta (Ao). Juga terlihat gambaran katup pulmonal (PV).*	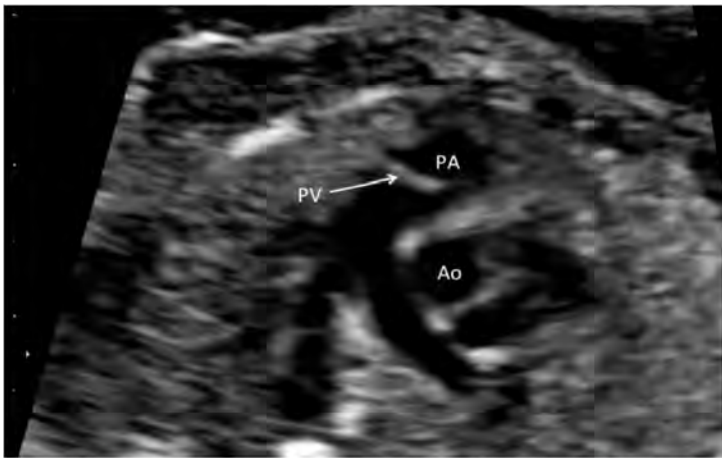
Kepustakaan	Abuhamad A, Minton KK, Benson CB, Chudleigh T, Crites L, Doubilet PM, Driggers R, Lee W, Mann KV, Perez JJ, Rose NC, Simpson LL, Tabor A, Benacerraf R. Obstetric and gynecologic ultrasound curriculum and competency assessment in residency training programs: consensus report. Ultrasound Obstet Gynecol 2018; 51: 150-155.

Tabel 3H. Pemeriksaan Abdomen: level lingkar perut (*AC*)

Nilai Batas Lulus	**≥ 7/10 = 70** Untuk uji kompetensi ini diperlukan satu buah gambar.
Kriteria Kelulusan Gambar 7	**1.** Zona fokus (*focal zone*) pada tempat yang benar. **2.** Gambar diperbesar (minimal 60% luas layar monitor). **3.** Potongan aksial (transversal) abdomen. **4.** Buat gambaran abdomen sebundar mungkin. **5.** Vertebra tampak pada potongan melintang, bila memungkinkan posisi vertebra terletak pada jam 3 atau 9. **6.** Tampak gambaran *gaster*. **7.** Bagian intrahepatik *V. umblicalis* tampak sebagai segmen pendek (berbentuk seperti huruf ***C*** atau ***J***). **8.** Pada sisi lateral tidak boleh tampak lebih dari satu buah *costae*. **9.** Tidak boleh tampak gambaran ginjal. **10.** Bila mungkin, keseluruhan kulit abdomen dapat dilihat. **Catatan**: *kompetensi pada potongan ini dapat juga dipastikan sebagai bagian dari kompetensi pengukuran AC, seperti terlihat pada Tabel 1G.*
(Gambar 7). Potongan aksial (transversal) abdomen pada level lingkar perut (*AC*). **Catatan**: *tampak gambaran bagian vena umbilicalis intra abdominal (UV), gaster (St), vertebra (Sp), aorta abdominalis desendens (Ao) dan vena cava inferior (IVC). Juga tampak adanya gambaran satu buah costae pada setiap sisi lateralnya.*	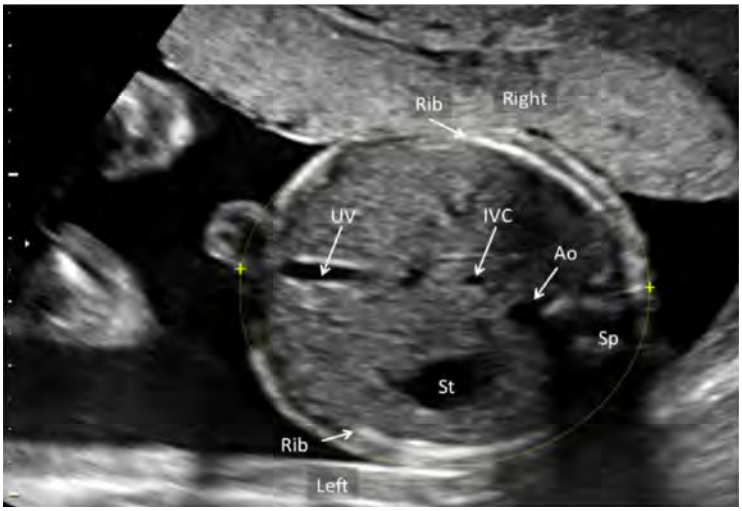
Kepustakaan	Abuhamad A, Minton KK, Benson CB, Chudleigh T, Crites L, Doubilet PM, Driggers R, Lee W, Mann KV, Perez JJ, Rose NC, Simpson LL, Tabor A, Benacerraf R. Obstetric and gynecologic ultrasound curriculum and competency assessment in residency training programs: consensus report. Ultrasound Obstet Gynecol 2018; 51: 150-155.

Tabel 3I. Pemeriksaan Abdomen: ginjal

Nilai Batas Lulus	**≥ 3/4 = 75** Untuk uji kompetensi ini diperlukan tiga buah gambar.
Kriteria Kelulusan Gambar 22a, 22b, dan 22c	**1.** Zona fokus (*focal zone*) pada tempat yang benar. **2.** Gambar diperbesar (minimal 60% luas layar monitor). **3.** Potongan koronal, para-sagital atau aksial (transversal) abdomen. **4.** Ginjal kanan dan kiri ditampilkan dalam satu atau dua gambar.
Gambar 22 a. Potongan aksial abdomen janin pada level ginjal. **Catatan**: *terlihat gambaran ginjal kanan dan kiri serta pelvik renalis, terletak di bagian posterior abdomen janin, lateral dari vertebra.*	
Gambar 22 b. Potongan koronal abdomen janin bagian posterior. **Catatan**: *tampak gambaran potongan koronal ginjal kanan dan kiri.*	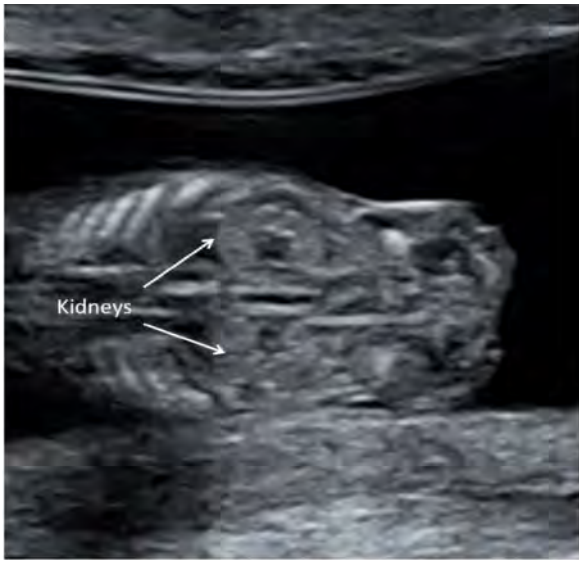

Gambar 22 c. Potongan sagittal sisi kanan abdomen, tampak gambaran ginjal kanan.	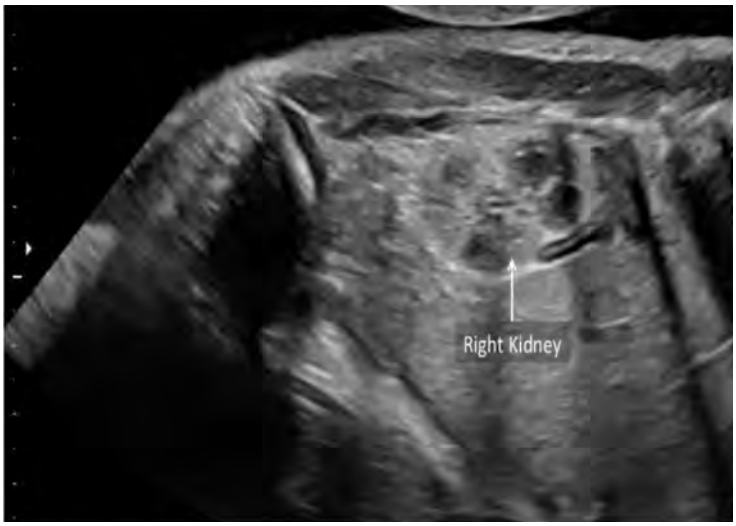
Kepustakaan	Abuhamad A, Minton KK, Benson CB, Chudleigh T, Crites L, Doubilet PM, Driggers R, Lee W, Mann KV, Perez JJ, Rose NC, Simpson LL, Tabor A, Benacerraf R. Obstetric and gynecologic ultrasound curriculum and competency assessment in residency training programs: consensus report. Ultrasound Obstet Gynecol 2018; 51: 150-155.

Tabel 3J. Pemeriksaan Abdomen: insersi umbilicus

Nilai Batas Lulus	**≥ 3/4 = 75** Untuk uji kompetensi ini diperlukan satu buah gambar.
Kriteria Kelulusan Gambar 23	**1.** Zona fokus (*focal zone*) pada tempat yang benar. **2.** Gambar diperbesar (minimal 60% luas layar monitor). **3.** Potongan aksial atau mid-sagital abdomen. **4.** Tampilkan gambar *insersi umbilicus* pada dinding anterior abdomen, dibatasi oleh cairan amnion, dan kedua dinding abdomen yang membatasi insersi *umbilicus* jelas terlihat.
Gambar 23. Potongan aksial (transversal) abdomen janin pada level *insersi umbilicus*. **Catatan**: *tampak insersi umbilicus pada dinding anterior abdomen.*	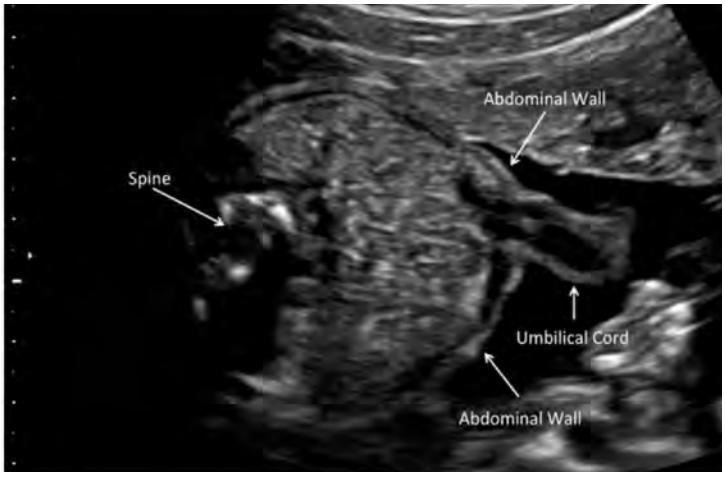
Kepustakaan	Abuhamad A, Minton KK, Benson CB, Chudleigh T, Crites L, Doubilet PM, Driggers R, Lee W, Mann KV, Perez JJ, Rose NC, Simpson LL, Tabor A, Benacerraf R. Obstetric and gynecologic ultrasound curriculum and competency assessment in residency training programs: consensus report. Ultrasound Obstet Gynecol 2018; 51: 150-155.

Tabel 3K. Pemeriksaan jumlah pembuluh darah umbilicus

Nilai Batas Lulus	**≥ 3/4 = 75** Untuk uji kompetensi ini diperlukan tiga buah gambar.
Kriteria Kelulusan Gambar 24a dan 24b	**1.** Zona fokus (*focal zone*) pada tempat yang benar. **2.** Gambar diperbesar (minimal 60% luas layar monitor). **3.** Potongan *cross-sectional* (melintang) *umbilicus* di dalam cairan amnion atau potongan aksial pelvik janin dengan memakai *Doppler* berwarna (Gambar 24b). **4.** Tampak gambaran kedua arteri umbilikalis disekitar vesika urinaria (lihat Gambar 24a).
Gambar 24 a. Potongan aksial pelvik janin (*Doppler* berwarna) pada level vesica urinaria. **Catatan**: *tampak gambaran dua arteri umbilicalis, lateral dari vesica urinaria.*	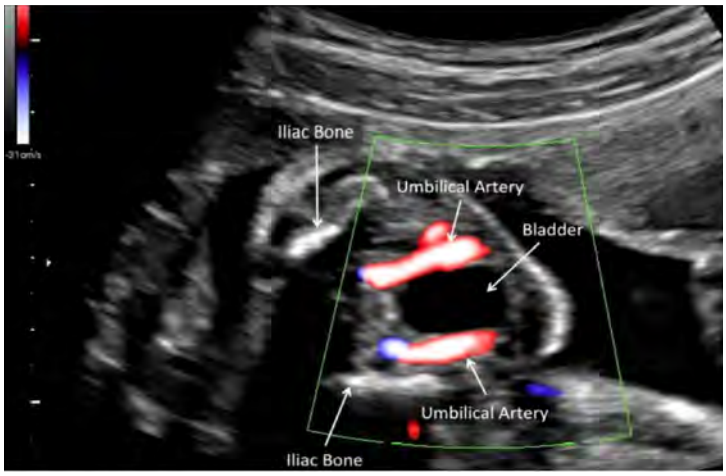
Gambar 24 b. Potongan aksial (hitam putih) dari segmen umbilikus yang bebas (*free loop*) di dalam cairan amnion, tampak gambaran satu vena dan dua arteri umbilikalis.	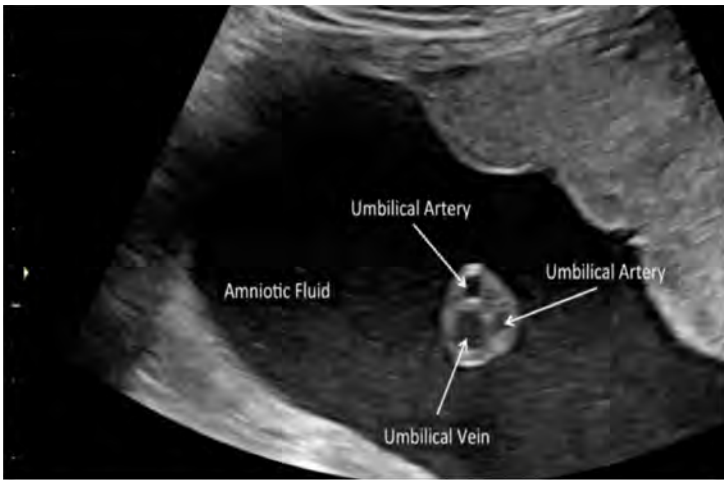

Gambar 24 c. Potongan aksial (*Doppler* berwarna) segmen bebas (*free loop*) *umbilicus* di dalam cairan *amnion* (sama seperti Gambar 24b), memperlihatkan satu vena *umbilicalis* dan dua arteri *umbilicalis*. **Catatan**: *aliran darah pada vena umbilicalis berlawanan dengan arah dengan arteri umbilicalis*.	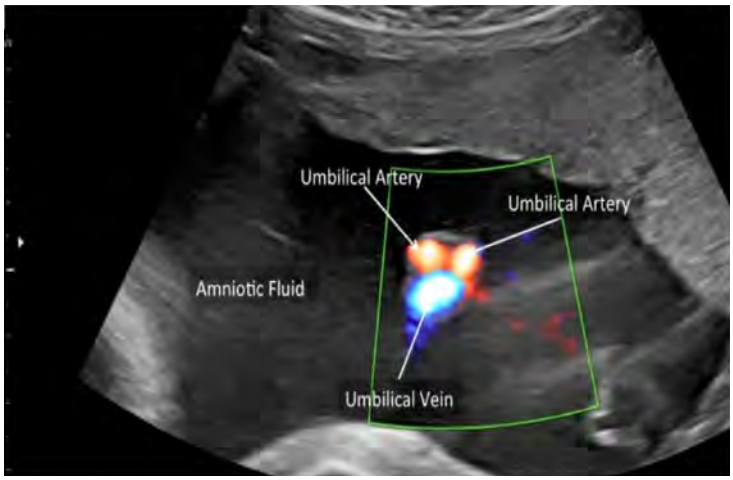
Kepustakaan	Abuhamad A, Minton KK, Benson CB, Chudleigh T, Crites L, Doubilet PM, Driggers R, Lee W, Mann KV, Perez JJ, Rose NC, Simpson LL, Tabor A, Benacerraf R. Obstetric and gynecologic ultrasound curriculum and competency assessment in residency training programs: consensus report. Ultrasound Obstet Gynecol 2018; 51: 150-155.

Tabel 3L. Pemeriksaan Pelvik: *vesica urinaria*

Nilai Batas Lulus	**≥ 3/4 = 75** Untuk uji kompetensi ini diperlukan satu buah gambar.
Kriteria Kelulusan Gambar 25	**1.** Zona fokus (*focal zone*) pada tempat yang benar. **2.** Gambar diperbesar (minimal 60% luas layar monitor). **3.** Potongan koronal, sagital atau aksial abdomen/pelvik janin. **4.** Gambaran vesica urinaria tampak pada bagian anterior pelvik (lihat Gambar 25).
Gambar 25. Potongan aksial dinding abdomen bagian bawah dan pelvik, tampak *vesica urinaria* janin pada daerah anterior pelvik. Pada potongan aksial ini, tampak gambaran potongan melintang (*cross-section*) kedua *femur* dari ekstremitas inferior.	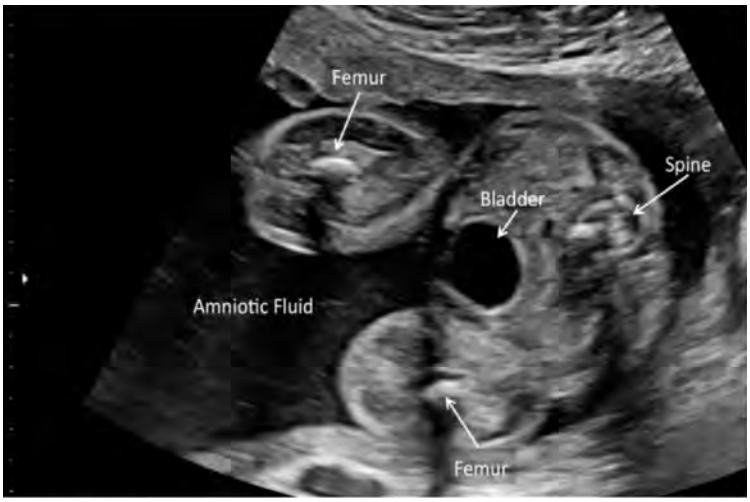
Kepustakaan	Abuhamad A, Minton KK, Benson CB, Chudleigh T, Crites L, Doubilet PM, Driggers R, Lee W, Mann KV, Perez JJ, Rose NC, Simpson LL, Tabor A, Benacerraf R. Obstetric and gynecologic ultrasound curriculum and competency assessment in residency training programs: consensus report. Ultrasound Obstet Gynecol 2018; 51: 150-155.

Tabel 3M. Pemeriksaan Vertebra: longitudinal

Nilai Batas Lulus	**≥ 5/7 = 71** Untuk uji kompetensi ini diperlukan tiga buah gambar.
Kriteria Kelulusan Gambar 26a, 26b, dan 26c	**1.** Zona fokus (*focal zone*) pada tempat yang benar. **2.** Gambar diperbesar (minimal 60% luas layar monitor). **3.** Potongan midsagital *vertebra.* **4.** Tampak jelas gambaran kulit di bagian atas *vertebra* yang dibatasi oleh cairan amnion. **Gambar 1:** **5.** Evaluasi keseluruhan panjang *vertebra cervicalis*. **Gambar 2:** **6.** Evaluasi keseluruhan panjang *vertebra thoracalis*. **Gambar 3:** **7.** Evaluasi keseluruhan panjang *vertebra lumbo-sacral*
Gambar 26 a. Potongan midsagital *vertebra* janin pada level regio *vertebra cervicalis* dan *thoracalis*. **Catatan**: *tampak gambaran keseluruhan panjang vertebra cervicalis dan thoracalis, disertai gambaran normal kulit yang melapisinya dan tidak tampak abnormalitas vertebra. Processus spinosus dan kaitannya dengan corpus vertebra tampak terlihat pada setiap segmen vertebra.*	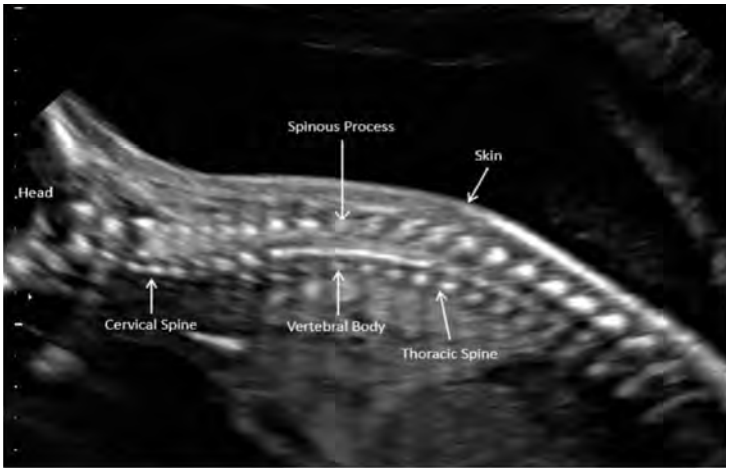
Gambar 26 b. Potongan *midsagital vertebra* janin pada level *regio thorax*. **Catatan**: *tampak gambaran keseluruhan panjang vertebra thoracalis, disertai gambaran normal kulit yang melapisinya dan tidak tampak abnormalitas vertebra. Processus spinosus dan kaitannya dengan corpus vertebra tampak terlihat pada setiap segmen vertebra.*	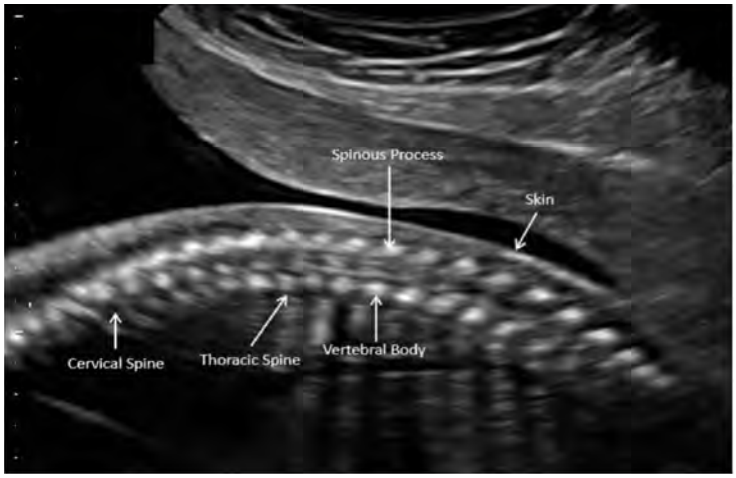

Gambar 26 c. Potongan midsagital *vertebra* janin pada level *regio lumbo-sacral*. **Catatan**: *tampak gambaran keseluruhan panjang vertebra lumbo-sacral, disertai gambaran normal kulit yang melapisinya dan tidak tampak abnormalitas vertebra. Processus spinosus dan kaitannya dengan corpus vertebra tampak terlihat pada setiap segmen vertebra.*	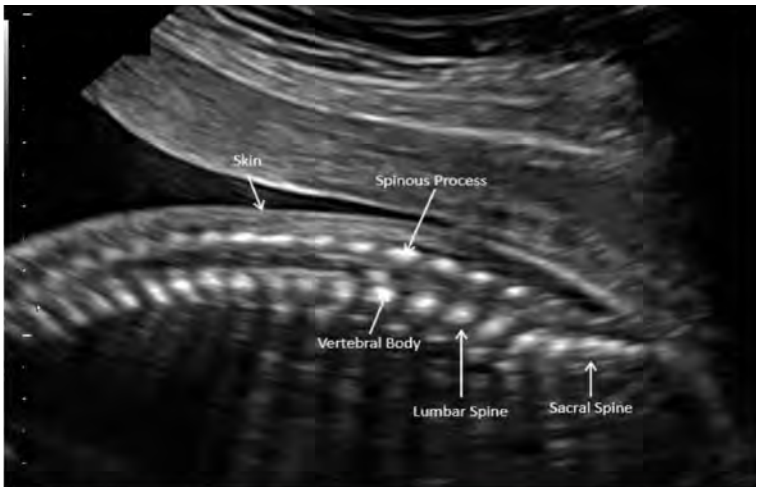
Kepustakaan	Abuhamad A, Minton KK, Benson CB, Chudleigh T, Crites L, Doubilet PM, Driggers R, Lee W, Mann KV, Perez JJ, Rose NC, Simpson LL, Tabor A, Benacerraf R. Obstetric and gynecologic ultrasound curriculum and competency assessment in residency training programs: consensus report. Ultrasound Obstet Gynecol 2018; 51: 150-155.

Tabel 3N. Pemeriksaan Vertebra: aksial

Nilai Batas Lulus	**≥ 5/7 = 71** Untuk uji kompetensi ini diperlukan tiga buah gambar.
Kriteria Kelulusan Gambar 27a, 27b, dan 27c	**1.** Zona fokus (*focal zone*) pada tempat yang benar. **2.** Gambar diperbesar (minimal 60% luas layar monitor). **3.** Potongan aksial *vertebra*. **4.** Tampak gambaran kulit yang melapisi *vertebra* dengan batas cairan *amnion*. **Gambar 1:** **5.** Evaluasi keseluruhan panjang *vertebra cervicalis*. **Gambar 2:** **6.** Evaluasi keseluruhan panjang *vertebra thoracalis*. **Gambar 3**: **7.** Evaluasi keseluruhan panjang *vertebra lumbo-sacral*.
Gambar 27 a. Potongan aksial *vertebra* janin pada level *vertebra cervicalis*. **Catatan:** *gambaran orientasi normal processus lateralis vertebra dan kulit yang melapisinya.*	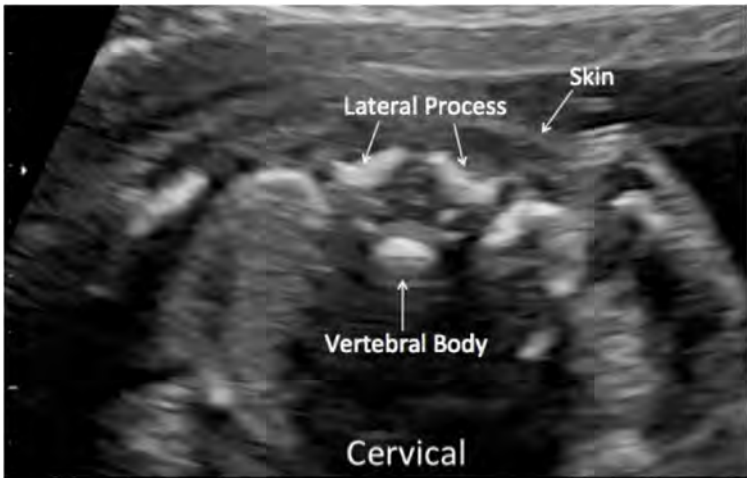

Gambar 27 b. Potongan aksial *vertebra* janin pada level *vertebra thoracalis*. **Catatan**: *gambaran orientasi normal processus lateralis vertebra dan kulit yang melapisinya.*	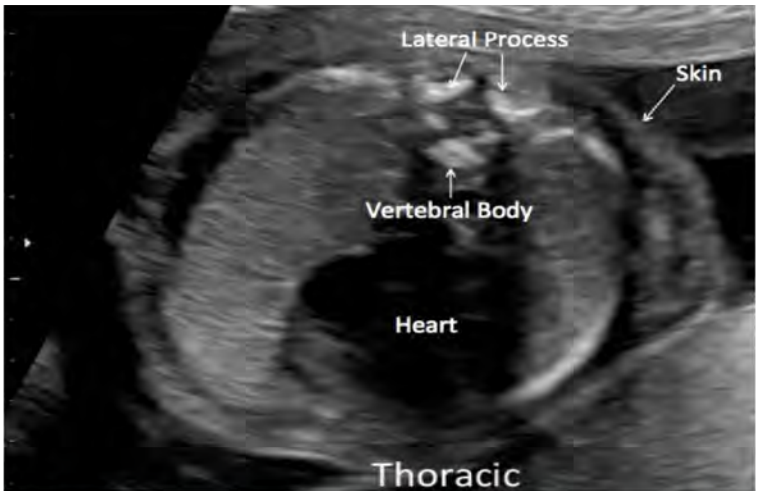
Gambar 27 c. Potongan aksial *vertebra* janin pada level *vertebra lumbo-sacral.* **Catatan**: *gambaran orientasi normal processus lateralis vertebra dan kulit yang melapisinya. Tampak gambaran os iliaca pada setiap sisi lateral rongga pelvik.*	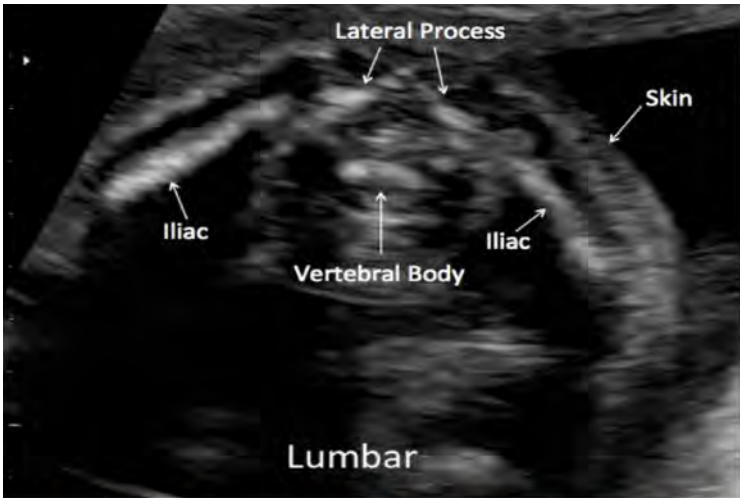
Kepustakaan	Abuhamad A, Minton KK, Benson CB, Chudleigh T, Crites L, Doubilet PM, Driggers R, Lee W, Mann KV, Perez JJ, Rose NC, Simpson LL, Tabor A, Benacerraf R. Obstetric and gynecologic ultrasound curriculum and competency assessment in residency training programs: consensus report. Ultrasound Obstet Gynecol 2018; 51: 150-155.

Tabel 3O. Pembuatan laporan USG: Obstetri

Nilai Batas Lulus	**≥ 22/30 = 73** **Kelulusan dinilai secara subyektif berdasarkan review kriteria yang ada dalam daftar.** Pastikan kriteria esensial (*) yang harus ada, telah terisi dengan benar
Kriteria Kelulusan Laporan USG obstetri	**Identifikasi pasien dan karakteristik yang berkaitan:** 1. Nama pasien (*). 2. Nomor rekam medik (*). 3. Tanggal pemeriksaan (*). 4. Tanggal lahir pasien. 5. Graviditas dan paritas pasien bila berkaitan secara klinis. 6. Tersedia data tanggal kehamilan(HPHT). 7. Indikasi pemeriksaan USG (*). **Informasi dasar:** 8. Ada atau tidak ada tanda aktivitas jantung (*). 9. Lokasi kantong gestasi (*). 10. Jumlah janin (*). 11. Lokasi janin pada kehamilan ganda (*). 12. Lokasi plasenta (*). 13. Tipe plasentasi pada kehamilan ganda (*). 14. Penilaian volume cairan amnion (*). 15. Letak dan presentasi janin (*). **Pengukuran biometri janin:** 16. Rerata diameter kantong gestasi (bila tidak ada embrio/janin) (*). 17. CRL (*). 18. BPD (*). 19. HC (*). 20. AC (*). 21. FL (*). **Anatomi janin:** 22. Jelaskan dengan baik tentang pengaturan alat dan apa yang diperlukan (*describe appropriate to setting and resources*). 23. Anatomi dasar (*). 24. Anatomi rinci. 25. Tentukan usia gestasi berdasarkan panduan yang telah ditetapkan (misalnya **POGI**) (*). 26. Taksiran berat janin (setelah 24 minggu) (*). 27. Ringkasan dari pemeriksaan dan komentar yang diperlukan (diagnosis sonografis dan saran-saran bila diperlukan) (*). 28. Bandingkan dengan hasil pemeriksaan USG sebelumnya. 29. Keterbatasan-keterbatasan dari pemeriksaan USG. 30. Bila diperlukan, berikan saran-saran (rekomendasi) untuk pemeriksaan lanjutan.

Gambar 28 a. Formulir Laporan USG Trimester 1 (**Standar POGI**).

PERKUMPULAN OBSTETRI DAN GINEKOLOGI INDONESIA

LAPORAN USG TRIMESTER 1

Pasien: **No. RM:**

Tanggal lahir (hari/bulan/tahun):
Dokter Perujuk:

Tanggal periksa (hari/bulan/tahun):
Sonographer / Supervisior:

Indikasi USG dan informasi klinis terkait :

HPHT :

Kondisi Teknis: Baik/Terbatas karena:
Tunggal / Kembar (gunakan 1 lembar/janin)
=> Khorionisitas:

UTERUS & ADNEKSA:
Gambaran USG ☐ Normal ☐ Abnormal*
Anomali:

MEASURMENTS	mm	*Centile (Reference range)*
Crown-rump length		
Nuchal translucency (optional)		
Biparietal diameter		
Head circumference		
Abdominal circumference		
Femoral diaphysis length		

***Temuan abnormal (jelaskan secara rinci):**

Usia gestasi berdasar USG:

…… minggu + …… hari

PENILAIAN:
☐ Normal dan pemeriksaan lengkap.
☐ Normal tetapi pemeriksaan tidak lengkap.
☐ Pemeriksaan abnormal*
☐ Rencana: ☐ Tidak perlu periksa USG lebih lanjut
☐ Periksa ulang dalam ….. minggu.
☐ Dirujuk kepada ……..
☐ Lainnya:

Informasi Tambahan :

Referensi : ISUOG (2013)

GAMBARAN USG ANATOMI JANIN: (N = Normal; Ab = Abnormal*; TTK = tidak tampak; Abu-abu = opsional)	N	Ab*	TTK
Kepala			
Bentuk			
Osifikasi kranium			
Falks serebri			
Pleksus khoroideus			
Wajah			
Orbita			
Profil			
Leher			
Thoraks			
Area paru			
Diafragma			
Jantung			
Aktivitas jantung			
Ukuran			
Aksis jantung			
Four-chamber view			
Abdomen			
Gaster			
Intestin dan colon			
Ren			
Vesika urinaria			
Insersi umbilikus / Dinding abdomen			
Vaskular umbilikus			
Vertebra			
Ekstremitas			
Tangan kanan (termasuk telapak)			
Kaki kanan (termasuk telapak)			
Tangan kiri (termasuk telapak)			
Kaki kiri (termasuk telapak)			
Kelamin : ☐L ☐P			
Lainnya:			

	Diperiksa	Dicetak	Disimpan
Jumlah gambar			

Tanda Tangan :

(.....)

***PERHATIAN** : pemeriksaan USG merupakan alat bantu diagnostik. Janin setiap saat mengalami pertumbuhan dan perkembangan sesuai dengan usia kehamilan, yang mungkin saja mengalami gangguan atau penyakit sehingga terjadi kelainan. Oleh karena USG hanya menilai sesaat (pada waktu diperiksa), maka mungkin saja tidak setiap kelainan dapat dideteksi, artinya tidak ada jaminan bahwa seluruh kelainan bawaan dapat dideteksi sebelum lahir. Pemeriksaan USG berikutnya akan dilakukan lagi pada kehamilan 18 – 22 minggu dan 28 – 32 minggu terutama untuk penapisan cacat bawaan dan pemantauan pertumbuhan janin. Hal ini penting untuk dipahami oleh pasien dan dokter pemeriksa.*

Gambar 28 b. Formulir Laporan USG Trimester 2 dan 3 (Standar POGI).

PERKUMPULAN OBSTETRI DAN GINEKOLOGI INDONESIA

LAPORAN USG SKRINING TRIMESTER 2 DAN 3

Pasien : **No. RM :**

Tgl lahir (hr/bln/thn) :
Dokter perujuk :

Tgl periksa (hr/bln/thn) :
Sonografer / Supervisor :
Indikasi USG dan data klinis terkait :

Usia Gestasi (minggu + hari) :
Berdasar : *HPHT / USG terdahulu / Lainnya :*

Kondisi teknis : Baik/Terbatas krn :
Tunggal/Kembar (gunakan 1 lembar/janin) :
=> Khorionisitas :

PLASENTA: Letak :
Hubungan dengan OUI : ☐ jauh ☐ menutupi ___mm dr OUI
Tampilan ☐ Normal ☐ Abnormal*
Derajat Maturasi : 0 / I / II / III
CAIRAN AMNION: ☐ Normal ☐ Abnormal*
GERAK JANIN: ☐ Normal ☐ Abnormal*

MEASURMENTS	mm	Percentile (Reference)
Biparietal diameter		
Head circumference		
Abdominal circumference		
Femur diaphysis length		
Other:		
Other:		
Other:		

***Temuan abnormal (uraian rinci):**

KESIMPULAN :
☐ Normal dan pemeriksaan lengkap.
☐ Normal tetapi pemeriksaan tidak lengkap.
☐ Tampak abnormal*
☐ Rencana ☐ Tidak perlu pemeriksaan USG lagi
☐ Periksa ulang ….. minggu.
☐ Rujuk kepada :
☐ Lain-lain :

Keterangan tambahan :

Referensi : ISUOG (2013)

GAMBARAN USG ANATOMI JANIN : (N = Normal; Ab = Abnormal*; TT = tidak dapat ditampakkan; Abu-abu = optional)	N	Ab*	TT
Kepala			
Bentuk			
Cavum septum pellucidum			
Falx cerebri			
Thalamus			
Ventrikel lateral			
Cerebellum			
Cisterna magna			
Wajah			
Bibir atas			
Profil mediana			
Orbita			
Hidung			
Lubang hidung			
Leher			
Thorax			
Bentuk			
Tidak tampak massa			
Jantung			
Aktivitas jantung			
Ukuran			
Axis jantung			
Four-chamber view			
Left ventricular outflow			
Right ventricular outflow			
Abdomen			
Gaster			
Usus			
Ginjal			
Vesika urinaria			
Insersi umbilikus di abdomen			
Vaskular umbilikus			
Vertebra			
Ekstremitas			
Tangan kanan (termasuk telapak)			
Kaki kanan (termasuk telapak)			
Tangan kiri (termasuk telapak)			
Kaki kiri (termasuk telapak)			
Jenis kelamin : ☐ L ☐ P			
Lain-lain :			

	Periksa	Cetak	Simpan
Jumlah gambar			

Tanda tangan :

(.....)

PERHATIAN *: pemeriksaan USG merupakan alat bantu diagnostik. Janin setiap saat mengalami pertumbuhan dan perkembangan sesuai dengan usia kehamilan, yang mungkin saja mengalami gangguan atau penyakit sehingga terjadi kelainan. Oleh karena USG hanya menilai sesaat (pada waktu diperiksa), maka mungkin saja tidak setiap kelainan dapat dideteksi, artinya tidak ada jaminan bahwa seluruh kelainan bawaan dapat dideteksi sebelum lahir. Pemeriksaan USG akan dilakukan lagi pada kehamilan 18 – 22 minggu dan 28 – 32 minggu terutama untuk penapisan cacat bawaan dan*

Kepustakaan

1. Abuhamad A, Minton KK, Benson CB, Chudleigh T, Crites L, Doubilet PM, Driggers R, Lee W, Mann KV, Perez JJ, Rose NC, Simpson LL, Tabor A, Benacerraf R. Obstetric and gynecologic ultrasound curriculum and competency assessment in residency training programs: consensus report. Ultrasound Obstet Gynecol 2018; 51: 150-155.
2. Kolegium Obstetri Ginekologi.Pembuatan laporan USG OBGIN. Materi Ajar, Jakarta, 2014.

PERKUMPULAN OBSTETRI DAN GINEKOLOGI INDONESIA

LAPORAN USG TRIMESTER 1

Pasien: **No. RM:**

Tanggal lahir (hari/bulan/tahun):
Dokter Perujuk:

Tanggal periksa (hari/bulan/tahun):
Sonographer / Supervisior:

Indikasi USG dan informasi klinis terkait :

HPHT :

Kondisi Teknis: Baik/Terbatas karena:
Tunggal / Kembar (gunakan 1 lembar/janin)
=> Khorionisitas:

UTERUS & ADNEKSA:
Gambaran USG ☐ Normal ☐ Abnormal*
Anomali:

MEASURMENTS	mm	*Centile (Reference range)*
Crown-rump length		
Nuchal translucency (optional)		
Biparietal diameter		
Head circumference		
Abdominal circumference		
Femoral diaphysis length		

***Temuan abnormal (jelaskan secara rinci):**

Usia gestasi berdasar USG:

…… minggu + …… hari

PENILAIAN:
☐ Normal dan pemeriksaan lengkap.
☐ Normal tetapi pemeriksaan tidak lengkap.
☐ Pemeriksaan abnormal*
☐ Rencana: ☐ Tidak perlu periksa USG lebih lanjut
☐ Periksa ulang dalam ….. minggu.
☐ Dirujuk kepada …….....
☐ Lainnya:

Informasi Tambahan :

Referensi : ISUOG (2013)

GAMBARAN USG ANATOMI JANIN: (N = Normal; Ab = Abnormal*; TTK = tidak tampak; Abu-abu = opsional)	N	Ab*	TTK
Kepala			
Bentuk			
Osifikasi kranium			
Falks serebri			
Pleksus khoroideus			
Wajah			
Orbita			
Profil			
Leher			
Thoraks			
Area paru			
Diafragma			
Jantung			
Aktivitas jantung			
Ukuran			
Aksis jantung			
Four-chamber view			
Abdomen			
Gaster			
Intestin dan colon			
Ren			
Vesika urinaria			
Insersi umbilikus / Dinding abdomen			
Vaskular umbilikus			
Vertebra			
Ekstremitas			
Tangan kanan (termasuk telapak)			
Kaki kanan (termasuk telapak)			
Tangan kiri (termasuk telapak)			
Kaki kiri (termasuk telapak)			
Kelamin : ☐L ☐P			
Lainnya:			

	Diperiksa	Dicetak	Disimpan
Jumlah gambar			

Tanda Tangan :

(.....)

PERHATIAN *: pemeriksaan USG merupakan alat bantu diagnostik. Janin setiap saat mengalami pertumbuhan dan perkembangan sesuai dengan usia kehamilan, yang mungkin saja mengalami gangguan atau penyakit sehingga terjadi kelainan. Oleh karena USG hanya menilai sesaat (pada waktu diperiksa), maka mungkin saja tidak setiap kelainan dapat dideteksi, artinya tidak ada jaminan bahwa seluruh kelainan bawaan dapat dideteksi sebelum lahir. Pemeriksaan USG berikutnya akan dilakukan lagi pada kehamilan 18 – 22 minggu dan 28 – 32 minggu terutama untuk penapisan cacat bawaan dan pemantauan pertumbuhan janin. Hal ini penting untuk dipahami oleh pasien dan dokter pemeriksa.*

PERKUMPULAN OBSTETRI DAN GINEKOLOGI INDONESIA

LAPORAN USG SKRINING TRIMESTER 2 DAN 3

Pasien : **No. RM :**

Tgl lahir (hr/bln/thn) :
Dokter perujuk :

Tgl periksa (hr/bln/thn) :
Sonografer / Supervisor :

Indikasi USG dan data klinis terkait :

Usia Gestasi (minggu + hari) :
Berdasar : *HPHT / USG terdahulu / Lainnya :*

Kondisi teknis : Baik/Terbatas krn :
Tunggal/Kembar (gunakan 1 lembar/janin) :
=> Khorionisitas :

PLASENTA: Letak :
Hubungan dengan OUI : ☐ jauh ☐ menutupi ___mm dr OUI
Tampilan ☐ Normal ☐ Abnormal*
Derajat Maturasi : 0 / I / II / III
CAIRAN AMNION: ☐ Normal ☐ Abnormal*
GERAK JANIN: ☐ Normal ☐ Abnormal*

MEASURMENTS	mm	Percentile (Reference)
Biparietal diameter		
Head circumference		
Abdominal circumference		
Femur diaphysis length		
Other:		
Other:		
Other:		

***Temuan abnormal (uraian rinci):**

KESIMPULAN :
☐ Normal dan pemeriksaan lengkap.
☐ Normal tetapi pemeriksaan tidak lengkap.
☐ Tampak abnormal*
☐ Rencana ☐ Tidak perlu pemeriksaan USG lagi
☐ Periksa ulang ….. minggu.
☐ Rujuk kepada :
☐ Lain-lain :

Keterangan tambahan :

Referensi : ISUOG (2013)

GAMBARAN USG ANATOMI JANIN : (N = Normal; Ab = Abnormal*; TT = tidak dapat ditampakkan; Abu-abu = optional)	N	Ab*	TT
Kepala			
Bentuk			
Cavum septum pellucidum			
Falx cerebri			
Thalamus			
Ventrikel lateral			
Cerebellum			
Cisterna magna			
Wajah			
Bibir atas			
Profil mediana			
Orbita			
Hidung			
Lubang hidung			
Leher			
Thorax			
Bentuk			
Tidak tampak massa			
Jantung			
Aktivitas jantung			
Ukuran			
Axis jantung			
Four-chamber view			
Left ventricular outflow			
Right ventricular outflow			
Abdomen			
Gaster			
Usus			
Ginjal			
Vesika urinaria			
Insersi umbilikus di abdomen			
Vaskular umbilikus			
Vertebra			
Ekstremitas			
Tangan kanan (termasuk telapak)			
Kaki kanan (termasuk telapak)			
Tangan kiri (termasuk telapak)			
Kaki kiri (termasuk telapak)			
Jenis kelamin : ☐ L ☐ P			
Lain-lain :			

	Periksa	Cetak	Simpan
Jumlah gambar			

Tanda tangan :

(.....)

PERHATIAN *: pemeriksaan USG merupakan alat bantu diagnostik. Janin setiap saat mengalami pertumbuhan dan perkembangan sesuai dengan usia kehamilan, yang mungkin saja mengalami gangguan atau penyakit sehingga terjadi kelainan. Oleh karena USG hanya menilai sesaat (pada waktu diperiksa), maka mungkin saja tidak setiap kelainan dapat dideteksi, artinya tidak ada jaminan bahwa seluruh kelainan bawaan dapat dideteksi sebelum lahir. Pemeriksaan USG akan dilakukan lagi pada kehamilan 18 – 22 minggu dan 28 – 32 minggu terutama untuk penapisan cacat bawaan dan pertumbuhan janin. Hal ini penting untuk dipahami oleh pasien dan dokter pemeriksa.*

Tabel 3P. Pembuatan laporan USG: Ginekologi

Nilai Batas Lulus	**≥ 14/19 = 74** **Kelulusan dinilai secara subyektif berdasarkan review kriteria yang ada dalam daftar.** Pastikan kriteria esensial (*) yang harus ada, telah terisi dengan benar
Kriteria Kelulusan Laporan USG ginekologi	**Identifikasi pasien dan karakteristik yang berkaitan:** **1.** Nama pasien (*). **2.** Nomor rekam medik (*). **3.** Tanggal pemeriksaan (*). **4.** Tanggal lahir pasien. **5.** Graviditas dan paritas pasien bila berkaitan secara klinis. **6.** Jika ada, cara persalinan yang lalu. **7.** Tanggal HPHT (hari pertama haid terakhir) (*). **8.** Indikasi pemeriksaan USG (*). **Informasi biometrik:** **9.** Ukuran panjang, tebal, dan lebar *uterus* (*). **10.** Diperlukan pengukuran *ovarium* dalam tiga bidang potong sebagai bagian dari pemeriksaan USG (*). **11.** Kavum *Douglas*: cairan bebas atau abnormalitas (*). **Abnormalitas:** **12.** *Uterus* (*). **13.** *Adneksa* (*). **14.** Kavum *Douglas* (*). **15.** Organ/struktur disekitar rongga pelvik (*). **Diagnosis akhir dan pengamatan lanjut:** **16.** Ringkasan dari pemeriksaan dan komentar yang diperlukan (diagnosis sonografis dan saran-saran bila diperlukan) (*). **17.** Perbandingan dengan hasil pemeriksaan USG sebelumnya (*). **18.** Limitasi (keterbatasan) pemeriksaan USG. **19.** Bila diperlukan, berikan saran-saran (rekomendasi) untuk pemeriksaan lanjutan.

Gambar 29. Formulir Laporan USG Ginekologi (**Standar POGI**).

Lembar Laporan Ultrasonografi Ginekologi

Nama: _____ ID# : _____ TGL : _____
TTL : _____ Umur : _____ Dokter : _____

Riwayat Medis : .....
" .....

Keluhan Utama :					
HPHT	BB : ..... kg	TB : ..... cm	G : ..... P : ..... A :		
Haid Teratur	☐ Ya	☐ Tidak	Tes Kehamilan	☐ Positif	☐ Negatif
IUD	☐ Ya	☐ Tidak			
Riwayat Operasi Pelvis					

Hasil Pemeriksaan :

Transabdominal ☐ Ya ☐ Tidak	Transvaginal ☐ Ya ☐ Tidak

Uterus ..... X ..... X ..... Vol : ..... ml	☐ Anteflexi ☐ Retroflexi	Kontur	☐ Rata ☐ Berbenjol	Massa	☐ Positif ☐ Negatif

Bila ditemukan Massa, isilah kolom di bawah ini :

Lokasi	Pengukuran	Volume (ml)	Batas	Ring of Colour	Peningkatan Corakan Vaskular (Doppler)
1	..... X ..... X	..... ml	☐ Tegas ☐ Tidak	☐ Positif ☐ Negatif	☐ Tidak ada ☐ Rendah ☐ Sedang ☐ Banyak
2	..... X ..... X	..... ml	☐ Tegas ☐ Tidak	☐ Positif ☐ Negatif	☐ Tidak ada ☐ Rendah ☐ Sedang ☐ Banyak
3	..... X ..... X	..... ml	☐ Tegas ☐ Tidak	☐ Positif ☐ Negatif	☐ Tidak ada ☐ Rendah ☐ Sedang ☐ Banyak
4	..... X ..... X	..... ml	☐ Tegas ☐ Tidak	☐ Positif ☐ Negatif	☐ Tidak ada ☐ Rendah ☐ Sedang ☐ Banyak
5	..... X ..... X	..... ml	☐ Tegas ☐ Tidak	☐ Positif ☐ Negatif	☐ Tidak ada ☐ Rendah ☐ Sedang ☐ Banyak

Temuan lain lain :

Endometrium	Ketebalan' ……'mm'	Endometrial' Junction' ☐ Utuh' ☐ Tidak'Utuh	Pengukuran' …..'X'….''X'…..	Volume'' ……''ml'	Kesimpulan' ☐ Normal' ☐ Tidak'Normal
Peningkatan'corak'vaskularisasi'(Doppler)' ☐ Tidak'ada' ☐ Rendah' ☐ Sedang' ☐ Banyak			Temuan'lain'–'lain':'		
Cervix			Pengukuran'	Volume'	Kesimpulan ☐ Normal' ☐ Tidak'Normal
"""""Massa ☐ Ya ☐ Tidak			…..'X'….''X'…..	…….'ml	
Peningkatan'corak'vaskularisasi'(Doppler)' ☐ Tidak'ada' ☐ Rendah' ☐ Sedang' ☐ Banyak			Temuan'lain'–'lain':		

Ovarium' Kanan'	Pengukuran' …..'X'….''X'…..	Volume' ……'ml	Kesimpulan' ☐ Normal' ☐ Tidak'normal	Keterangan Bila'tidak'normal'ke'kotak' selanjutnya'di'bawah'ini.
	Tidak'normal	☐ Unilokular' ☐ Multilokular	☐ Kistik' ☐ Kistik'dengan'bagian' padat' ☐ Padat	Pertumbuhan' ☐ Papiler' ☐ Tidak'papiler' ☐
		☐ Cairan'simpleks' ☐ Cairan'kompleks	Peningkatan'corak' vaskularisasi'(Doppler)' ☐ Tidak'ada' ☐ Rendah' ☐ Sedang' ☐ Banyak	Tebal'Sekat' ……'mm
Temuan'Lain'–'lain':'				

Ovarium'Kiri'	Pengukuran'' …..'X'….''X'…..	Volume' ……''ml	Kesimpulan' ☐ Normal' ☐ Tidak'normal	Keterangan Bila'tidak'normal'ke'kotak' selanjutnya''di'bawah'ini
	Tidak'normal	☐ Unilokular' ☐ Multilokular	☐ Kistik' ☐ Kistik'dengan'bagian' padat' ☐ Padat	Pertumbuhan' ☐ Papiler' ☐ Tidak'papiler'
		☐ Cairan'simpleks' ☐ Cairan'kompleks	Peningkatan'corak' vaskularisasi' (Doppler)' ☐ Tidak'ada' ☐ Rendah' ☐ Sedang' ☐ Banyak	Tebal'Sekat' ……'mm
Temuan'lain'–'lain':'				

Tuba	☐ Normal' ☐ Hidrosalüng' ☐ Simpleks' ☐ Kompleks

Abdomen	Ascites' ☐ Ada' ☐ Tidak'ada	☐ Simpleks' ☐ Kompleks
	Efusi'Pleura' ☐ Ada' ☐ Tidak'ada	
	Hydronephrosis' ☐ Ada' ☐ Tidak'ada	
	Pembesaran'KGB'Aorta' ☐ Ada'' ☐ Tidak'ada	
	Pembesaran'KGB'Pelvis' ☐ Ada'' ☐ Tidak'ada	
	Omental'Cake' ☐ Ada'' ☐ Tidak'ada	
	Hepar'' ☐ Normal''' ☐ Tidak'normal	Bila'tidak'normal,'**metastasis**':' ☐ Ada' ☐ Tidak'ada

Kesimpulan

Dokter'pemeriksa''

(.....)'

Kepustakaan	1. Abuhamad A, Minton KK, Benson CB, Chudleigh T, Crites L, Doubilet PM, Driggers R, Lee W, Mann KV, Perez JJ, Rose NC, Simpson LL, Tabor A, Benacerraf R. Obstetric and gynecologic ultrasound curriculum and competency assessment in residency training programs: consensus report. Ultrasound Obstet Gynecol 2018; 51: 150-155. 2. Kolegium Obstetri Ginekologi.Pembuatan laporan USG OBGIN. Materi Ajar, Jakarta, 2014.

Lembar Laporan Ultrasonografi Ginekologi

Nama :_____ ID# :_____ TGL :_____
TTL :_____ Umur :_____ Dokter :_____

Riwayat Medis :.....
.....

Keluhan Utama :					
HPHT	BB .....kg	TB .....cm	G .....P .....A		
Haid Teratur	☐ Ya	☐ Tidak	Tes Kehamilan	☐ Positif	☐ Negatif
IUD	☐ Ya	☐ Tidak			
Riwayat Operasi Pelvis					

Hasil Pemeriksaan :

Transabdominal	Transvaginal
☐ Ya ☐ Tidak	☐ Ya ☐ Tidak

Uterus .....X .....X ..... Vol .....ml	☐ Anteflexi ☐ Retroflexi	Kontur	☐ Rata ☐ Berbenjol	Massa	☐ Positif ☐ Negatif

Bila ditemukan Massa, isilah kolom di bawah ini :

Lokasi	Pengukuran	Volume (ml)	Batas	Ring of Colour	Peningkatan Corakan Vaskular (Doppler)
1	.....X .....X	.....ml	☐ Tegas ☐ Tidak	☐ Positif ☐ Negatif	☐ Tidak ada ☐ Rendah ☐ Sedang ☐ Banyak
2	.....X .....X	.....ml	☐ Tegas ☐ Tidak	☐ Positif ☐ Negatif	☐ Tidak ada ☐ Rendah ☐ Sedang ☐ Banyak
3	.....X .....X	.....ml	☐ Tegas ☐ Tidak	☐ Positif ☐ Negatif	☐ Tidak ada ☐ Rendah ☐ Sedang ☐ Banyak
4	.....X .....X	.....ml	☐ Tegas ☐ Tidak	☐ Positif ☐ Negatif	☐ Tidak ada ☐ Rendah ☐ Sedang ☐ Banyak
5	.....X .....X	.....ml	☐ Tegas ☐ Tidak	☐ Positif ☐ Negatif	☐ Tidak ada ☐ Rendah ☐ Sedang ☐ Banyak

Temuan lain-lain :

Endometrium	Ketebalan' ……'mm'	Endometrial' Junction' ☐ Utuh' ☐ Tidak'Utuh	Pengukuran' …..'X'…."X'…..	Volume'' …….''ml'	Kesimpulan' ☐ Normal' ☐ Tidak'Normal
Peningkatan'corak'vaskularisasi'(Doppler)' ☐ Tidak'ada' ☐ Rendah' ☐ Sedang' ☐ Banyak			Temuan'lain'–'lain':'		
Cervix			Pengukuran' …..'X'…."X'…..	Volume' …….'ml	Kesimpulan ☐ Normal' ☐ Tidak'Normal
"""""Massa ☐ Ya ☐ Tidak					
Peningkatan'corak'vaskularisasi'(Doppler)' ☐ Tidak'ada' ☐ Rendah' ☐ Sedang' ☐ Banyak			Temuan'lain'–'lain':		

Ovarium' Kanan'	Pengukuran' …..'X'…."X'…..	Volume' ……'ml	Kesimpulan' ☐ Normal' ☐ Tidak'normal	Keterangan Bila'tidak'normal'ke'kotak' selanjutnya'di'bawah'ini.
	Tidak'normal	☐ Unilokular' ☐ Multilokular ☐ Cairan'simpleks' ☐ Cairan'kompleks	☐ Kistik' ☐ Kistik'dengan'bagian' padat' ☐ Padat Peningkatan'corak' vaskularisasi'(Doppler)' ☐ Tidak'ada' ☐ Rendah' ☐ Sedang' ☐ Banyak	Pertumbuhan' ☐ Papiler' ☐ Tidak'papiler' ☐ Tebal'Sekat' ……'mm
Temuan'Lain'–'lain':'				

Ovarium'Kiri'	Pengukuran' " …..'X'…."X'…..	Volume' ……'"ml	Kesimpulan' ☐ Normal' ☐ Tidak'normal	Keterangan Bila'tidak'normal'ke'kotak' selanjutnya''di'bawah'ini
	Tidak'normal	☐ Unilokular' ☐ Multilokular ☐ Cairan'simpleks' ☐ Cairan'kompleks	☐ Kistik' ☐ Kistik'dengan'bagian' padat' ☐ Padat Peningkatan'corak' vaskularisasi' (Doppler)' ☐ Tidak'ada' ☐ Rendah' ☐ Sedang' ☐ Banyak	Pertumbuhan' ☐ Papiler' ☐ Tidak'papiler' Tebal'Sekat' ……'mm
Temuan'lain'–'lain':'				

Tuba	☐ Normal' ☐ Hidrosalüng' ☐ Simpleks' ☐ Kompleks

Abdomen	Ascites' ☐ Ada' ☐ Tidak'ada	☐ Simpleks' ☐ Kompleks
	Efusi'Pleura' ☐ Ada' ☐ Tidak'ada	
	Hydronephrosis' ☐ Ada' ☐ Tidak'ada	
	Pembesaran'KGB'Aorta' ☐ Ada'' ☐ Tidak'ada	
	Pembesaran'KGB'Pelvis' ☐ Ada'' ☐ Tidak'ada	
	Omental'Cake' ☐ Ada'' ☐ Tidak'ada	
	Hepar'' ☐ Normal''' ☐ Tidak'normal	Bila'tidak'normal,'**metastasis**':' ☐ Ada' ☐ Tidak'ada

Kesimpulan

Dokter'pemeriksa''

(……..)'

Uji Kompetensi	Level 4 (Tahun 4)
Materi Uji Kompetensi	A. Wajah: profil wajah B. *Amniocentesis* untuk uji kematangan paru
Kepustakaan	Abuhamad A, Minton KK, Benson CB, Chudleigh T, Crites L, Doubilet PM, Driggers R, Lee W, Mann KV, Perez JJ, Rose NC, Simpson LL, Tabor A, Benacerraf R. Obstetric and gynecologic ultrasound curriculum and competency assessment in residency training programs: consensus report. Ultrasound Obstet Gynecol 2018; 51: 150-155.

Tabel 4A. Pemeriksaan Wajah: profil wajah

Nilai Batas Lulus	**≥ 5/7 = 71** Untuk uji kompetensi ini diperlukan satu buah gambar.
Kriteria Kelulusan Gambar 30	**1.** Zona fokus (*focal zone*) pada tempat yang benar. **2.** Gambar diperbesar (minimal 60% luas layar monitor). **3.** Potongan midsagital wajah janin. **4.** Tampak gambaran ujung hidung. **5.** Tampak gambaran tulang hidung. **6.** Tampak gambaran *mandibula*. **7.** Tampak gambaran *maxilla*.
Gambar 30. Potongan mid-sagital wajah janin, tampak gambaran profil wajah. **Catatan**: *tampak gambaran ujung hidung, tulang hidung, maxilla dan mandibula.*	
Kepustakaan	Abuhamad A, Minton KK, Benson CB, Chudleigh T, Crites L, Doubilet PM, Driggers R, Lee W, Mann KV, Perez JJ, Rose NC, Simpson LL, Tabor A, Benacerraf R. Obstetric and gynecologic ultrasound curriculum and competency assessment in residency training programs: consensus report. Ultrasound Obstet Gynecol 2018; 51: 150-155.

Tabel 4B. *Amniosentesis* untuk menilai maturitas paru janin

Nilai Batas Lulus	**9/9 = 100** ***Hanya untuk PPDS (residen) obstetri dan ginekologi !.*** **Kelulusan dinilai secara subyektif berdasarkan review kriteria yang ada dalam daftar.**
Kriteria Kelulusan Gambar 31	**Indikasi *amniocentesis*:** 1. Pasien telah memperoleh penjelasan secara tertulis dan lisan. 2. Persetujuan tindak medik (*informed consent*) telah ditandatangani oleh pasien. 3. Nilai kembali hasil pemeriksaan darah maternal. **Prosedur amniocentesis:** 1. Lakukan *time-out* sebelum tindakan. 2. Pastikan viabilitas janin sebelum tindakan *amniocentesis*. 3. Masukkan jarum dengan dipandu oleh USG. 4. Bila memungkinkan, hindarkan penusukkan melalui transplasenta. 5. Ukuran jarum: 20 – 22. 6. Bila gagal, maksimum dua kali penusukkan jarum. 7. Jumlah cairan ketuban yang diambil sesuai dengan kebutuhan. 8. Setelah tindakan, lakukan penilaian ulang kesejahteraan janin dan nila frekuensi DJJ. 9. Berikan injeksi *Rhogam* bila ada indikasi (misalnya *inkompatibilitas Rhesus*).
Gambar 31. Teknik *Amniocentesis*[2]	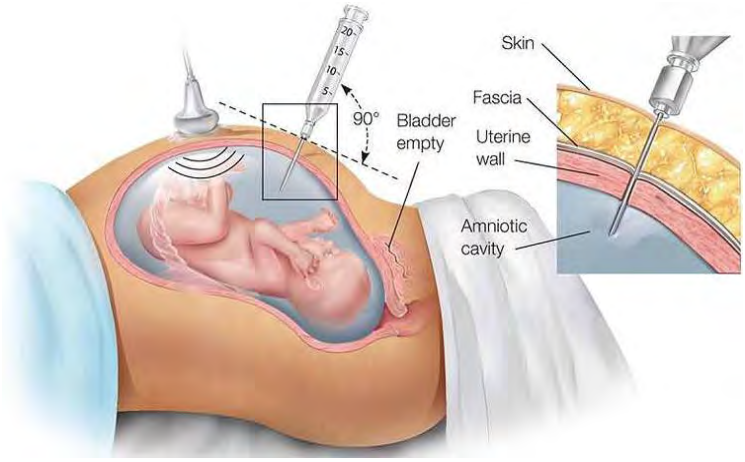
Kepustakaan	1. Abuhamad A, Minton KK, Benson CB, Chudleigh T, Crites L, Doubilet PM, Driggers R, Lee W, Mann KV, Perez JJ, Rose NC, Simpson LL, Tabor A, Benacerraf R. Obstetric and gynecologic ultrasound curriculum and competency assessment in residency training programs: consensus report. Ultrasound Obstet Gynecol 2018; 51: 150-155. 2. http://www.pregnancyhealth.net/wp-content/uploads/2015/12/amniocentesis-test-in-pregnancy.jpg (diunduh pada tanggal 21 Januari 2018).

Kompetensi Tambahan	Level 4 (Tahun 4)
Materi Uji Kompetensi	Kompetensi tambahan yang ada dalam daftar ini belum menjadi kompetensi USG obstetri ginekologi dasar saat ini. Program ini merupakan pilihan untuk dapat di tambahkan dalam pelatihan USG berbasis kompetensi. A. Potongan *three vessels* (*3VV*) dan trachea. B. Wajah: orbita. C. *Doppler A. Umbilicalis*. D. ***NT*** (*nuchal translucency*). E. *Saline contrast sonohysterography*.
Kepustakaan	Abuhamad A, Minton KK, Benson CB, Chudleigh T, Crites L, Doubilet PM, Driggers R, Lee W, Mann KV, Perez JJ, Rose NC, Simpson LL, Tabor A, Benacerraf R. Obstetric and gynecologic ultrasound curriculum and competency assessment in residency training programs: consensus report. Ultrasound Obstet Gynecol 2018; 51: 150-155.

Tabel 5A. Pemeriksaan Bidang Potong *3VV* dan *Trachea*

Nilai Batas Lulus	**≥ 6/8 = 75** Untuk uji kompetensi ini diperlukan dua buah gambar.
Kriteria Kelulusan Gambar 32 a dan 32b	**1.** Zona fokus (*focal zone*) pada tempat yang benar. **2.** Gambar diperbesar (minimal 60% luas layar monitor). **3.** Potongan aksial membentuk sudut pada daerah *thorax* bagian atas. **4.** *Vertebra* (Sp) tampak pada potongan melintang (*cross-section*). **5.** Tampak gambaran *A. Pulmonalis* (***PA***)/*Ductus Arteriosus* (***DA***) yang terletak lebih ke bagian anterior. **6.** Tampak gambaran *Aorta ascendens* (*Ao*)/*isthmus aorta* (***Ao Isthmus***) yang terletak di bagian tengah **7.** Gambaran *Vena Cava Superior* (***SVC***) tampak pada potongan melintang sebagai pembuluh darah yang terletak di bagian posterior. **8.** *Ductus arteriosus* dan *arcus aorta* saling bertemu dan keduanya terletak di sebelah kiri *trachea*.
Gambar 32 a. Potongan aksial membentuk sudut thoraks bagian atas, tampak gambaran *3VV* dan *trachea*. **Catatan**: *A. Pulmonalis terletak anterior, dengan ductus arteriosus (DA) berhubungan dengan aorta descendens (Descending Ao). Aorta (Ao) dan isthmus aorta (Ao Isthmus) juga tampak berhubungan dengan aorta descendes. Vena cava superior (SVC) tampak pada potongan melintang di sisi kanan aorta. DA dan isthmus aorta terletak disebelah kiri trachea, memastikan adanya aorta dan ductus arteriosus yang normal. Vertebra (Sp) tampak di bagian posterior.*	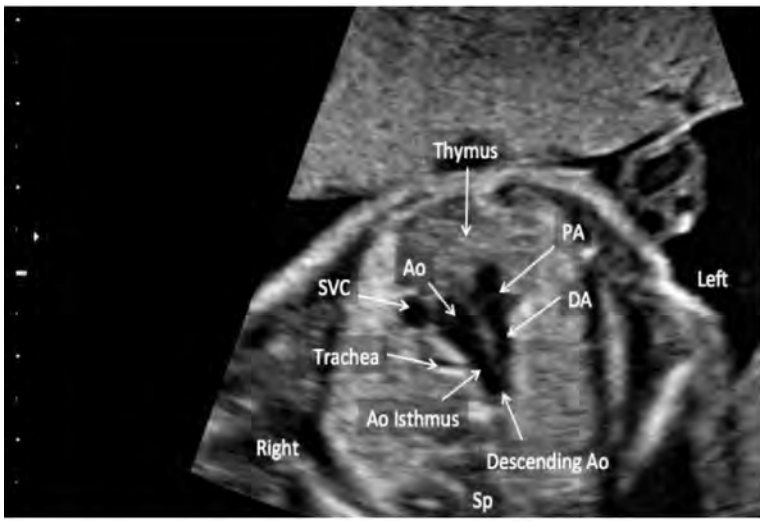

Gambar 32 b. Potongan aksial membentuk sudut thoraks bagian atas, tampak gambaran *3VV* dan t*rachea* dengan *Doppler* berwarna. **Catatan**: *Doppler berwarna memperlihatkan aliran darah pada kedua ductus arteriosus (DA) dan isthmus aorta (Ao isthmus) menuju aorta desendens (Descending Ao). Ao, aorta; PA, pulmonary artery; Sp, spine; SVC, superior vena cava*.	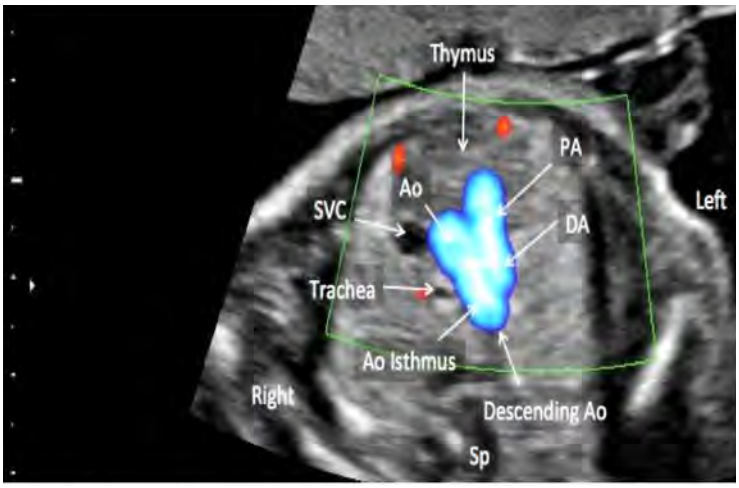
Kepustakaan	Abuhamad A, Minton KK, Benson CB, Chudleigh T, Crites L, Doubilet PM, Driggers R, Lee W, Mann KV, Perez JJ, Rose NC, Simpson LL, Tabor A, Benacerraf R. Obstetric and gynecologic ultrasound curriculum and competency assessment in residency training programs: consensus report. Ultrasound Obstet Gynecol 2018; 51: 150-155.

Tabel 5B. Pemeriksaan Wajah: orbita

Nilai Batas Lulus	**≥ 3/4 = 75** Untuk uji kompetensi ini diperlukan satu buah gambar.
Kriteria Kelulusan Gambar 33	**1.** Zona fokus (*focal zone*) pada tempat yang benar. **2.** Gambar diperbesar (minimal 60% luas layar monitor). **3.** Potongan koronal atau aksial wajah bagian atas, tampak gambaran dua buah *orbita* pada gambar yang sama (lihat Gambar 33). **4.** Gambar kedua tepi tulang *orbita* terlihat dengan jelas.
Gambar 33. Potongan aksial wajah bagian atas, tampak gambaran kedua tulang *orbita*.	
Kepustakaan	Abuhamad A, Minton KK, Benson CB, Chudleigh T, Crites L, Doubilet PM, Driggers R, Lee W, Mann KV, Perez JJ, Rose NC, Simpson LL, Tabor A, Benacerraf R. Obstetric and gynecologic ultrasound curriculum and competency assessment in residency training programs: consensus report. Ultrasound Obstet Gynecol 2018; 51: 150-155.

Tabel 5C. Pemeriksaan *Doppler* A. *Umbilicalis*

Nilai Batas Lulus	**≥ 7/9 = 78** Untuk uji kompetensi ini diperlukan satu buah gambar.
Kriteria Kelulusan Gambar 34	**1.** Tampak gambaran *umbilicus* di dalam cairan amnion. **2.** Gambar diperbesar (minimal 60% luas layar monitor). **3.** Bila perlu, terapkan pemeriksaan *Doppler* berwarna. **4.** Tempatkan *sample Doppler gate* pada *A. Umbilicalis*. **5.** Atur *wall filter* agar cukup rendah untuk mampu mendeteksi aliran darah dengan kecepatan rendah. **6.** Atur skala dan garis dasar sedemikian rupa sehingga gambaran gelombang menempati >50% dari ketinggian skala *Doppler*. **7.** Untuk penilaian *Doppler*, diperlukan **minimal lima gambar yang simetris dan berurutan**. **8.** Pada pengukuran kecepatan *Doppler* tidak boleh ada gerak nafas janin atau janin cegukan (*hiccups*). **9.** Bentuk gelombang untuk pengukuran indeks (***PI**, pulsatility index; **RI**, resistance index atau **S/D ratio***) harus sama.
Gambar 34. *Doppler* berwarna dan *pulsed* diperoleh pada level insersi *umbilicus* pada plasenta. **Catatan**: *gelombang dopler memperlihatkan arah aliran saat diastole (D). Juga tampak gambaran puncak gelombang yang berkorelasi dengan puncak sistol (S).*	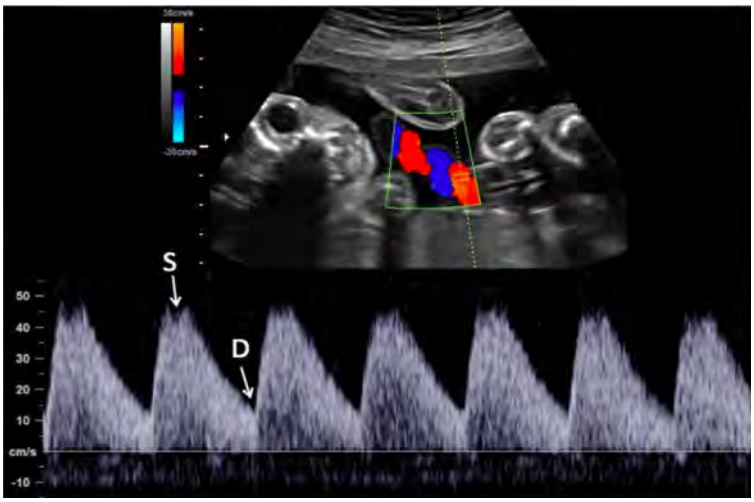
Kepustakaan	Abuhamad A, Minton KK, Benson CB, Chudleigh T, Crites L, Doubilet PM, Driggers R, Lee W, Mann KV, Perez JJ, Rose NC, Simpson LL, Tabor A, Benacerraf R. Obstetric and gynecologic ultrasound curriculum and competency assessment in residency training programs: consensus report. Ultrasound Obstet Gynecol 2018; 51: 150-155.

Tabel 5D. Pemeriksaan *Nuchal translucency* (*NT*)

Nilai Batas Lulus	**≥ 7/9 = 78** Untuk uji kompetensi ini diperlukan satu buah gambar.
Kriteria Kelulusan Gambar 35	**1.** Potongan midsagital janin. **2.** Gambar diperbesar sehingga kepala janin menempati sebagian besar gambar USG. **3.** Posisi kepala janin netral (dagu tidak menyentuh dada atau kepala tidak ekstensi). **4.** Pemeriksaan janin jauh dari selaput *amnion* **5.** Batas tepi ***NT*** harus jelas. **6.** Pergunakan *caliper* (+). **7.** *Caliper* yang berbentuk horizontal diletakkan pada garis ***NT***. **8.** *Caliper* diletakkan tegak lurus terhadap sumbu panjang janin. **9.** Pengukuran dilakukan pada bagian terbesar rongga ***NT*** dengan metoda *on-to-on*. **Catatan**: *pengukuran **NT** memerlukan **sertifikasi resmi** sebelum melakukan praktik klinis*.
Gambar 35. Potongan midsagital janin trimester pertama, memperlihatkan pengukuran *NT*. **Catatan**: *pada potongan midsagital ini, harus tampak tepi ujung hidung, maxilla, dan otak bagian tengah. Juga selaput amnion tampak terpisah dari janin. Pengukuran NT dengan menempatkan caliper pada bagian terbesar rongga NT, memakai metoda on-to-on.*	
Kepustakaan	Abuhamad A, Minton KK, Benson CB, Chudleigh T, Crites L, Doubilet PM, Driggers R, Lee W, Mann KV, Perez JJ, Rose NC, Simpson LL, Tabor A, Benacerraf R. Obstetric and gynecologic ultrasound curriculum and competency assessment in residency training programs: consensus report. Ultrasound Obstet Gynecol 2018; 51: 150-155.

Tabel 5F. *Saline contrast sonohysterography*

Nilai Batas Lulus	**5/5 = 100** **Kelulusan dinilai berdasarkan kriteria yang mampu dilakukan oleh peserta didik.** Untuk uji kompetensi ini diperlukan satu buah gambar.
Kriteria Kelulusan Gambar 36a dan 36b	*Persiapan pemeriksaan:* **1.** Periksa ulang indikasi prosedur tindakan. **2.** Pastikan tidak ada kontraindikasi untuk prosedur tindakan. **3.** Buat persetujuan tindak medik (*informed consent*). **4.** Evaluasi apakah ada penyakit menular seksual dan kebutuhan untuk pemberian antibiotika profilaksis. **5.** Persiapak seluruh peralatan yang diperlukan. **6.** Pastikan kapan waktu untuk melakukan prosedur, yaitu pada fase proliferasi awal dan pasien tidak sedang mengalami perdarahan aktif. *Prosedur:* **1.** Lakukan prosedur *time-out* sebelum pemeriksaan. **2.** Posisi pasien tidur terlentang. **3.** Pergunakan USG transvaginal (UTV). ***Kriteria pencitraan (imaging):*** **1.** Potongan sumbu panjang *cavum uteri* selama proses memasukkan cairan. **2.** Distensi *cavum uteri* yang adekuat (lakukan penekanan transduser pada OUI dengan orientasi sagital untuk mempertahankan distensi). **3.** Bila mungkin, lakukan pengukuran volume: *potongan sagital, transversal dan koronal*. **4. Gambaran 2 dimensi:** **a.** Potongan sagital: untuk melihat seluruh *cavum uteri*. **b.** Potongan transversal: nilai daerah *fundus*, *uterus* bagian tengah, dan *uterus* bagian bawah. **c.** Evaluasi *real-time cavum uteri* dengan target daerah mana yang akan dibuat fotonya. **d.** Ketebalan *endometrium*: dinding anterior dan posterior diukur secara terpisah. **5.** Gambarkan *endometrium*: global/uniform, iregularitas fokal (massa, *polip*, atau mioma uteri).
Gambar 36 a. Potongan midsagital uterus dibuat selama proses *saline contrast sonohystero-graphy*. **Catatan**: *distensi kavum uteri dan kateter sonohisterografi pada daerah isthmus uterus. Kavum uteri tampak normal tanpa terlihat adanya abnormalitas*.	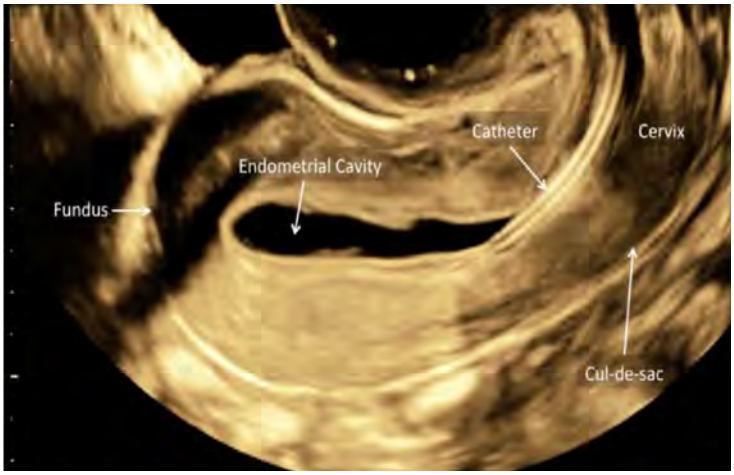

Gambar 34b. Volume 3D uterus yang diperoleh saat *sonohysterography*. **Catatan**: *potongan transversal pada A, potongan sagittal pada B, dan potongan koronal pada C. Potongan koronal 3D juga ditampilkan pada kuadran kanan bawah. Pada potongan koronal 2D dan 3D menunjukkan gambaran normal kavum uteri tanpa ada kelainan apapun*.	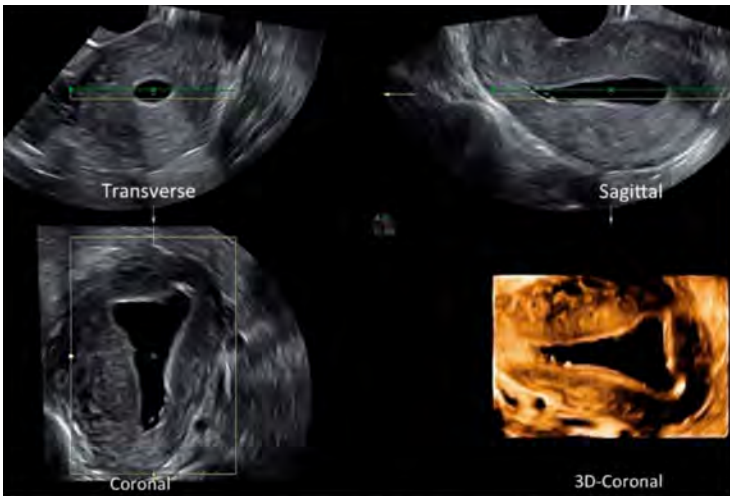
Kepustakaan	Abuhamad A, Minton KK, Benson CB, Chudleigh T, Crites L, Doubilet PM, Driggers R, Lee W, Mann KV, Perez JJ, Rose NC, Simpson LL, Tabor A, Benacerraf R. Obstetric and gynecologic ultrasound curriculum and competency assessment in residency training programs: consensus report. Ultrasound Obstet Gynecol 2018; 51: 150-155.

BAB 7

Kontributor

7

Kontributor

Terima kasih banyak kepada anakku Mahesa, PPDS OBGIN, dan Koasisten OBGIN RSPAD Angkatan 174 yang telah ikut membantu dalam penulisan karya ilmiah ini. Semoga Allah SWT membalas semua kebaikan ini dengan berlipat ganda pahala dan kebahagiaan, semoga bermanfaat dunia dan akhirat. Aamiin YRA.

1. Dwinda Rizary, Dr. (PPDS OBGIN FK UNAND).
2. M. Mahesa Nara Maharddhika, Dr. (FK UNPAD, Bandung).
3. Adia Triyarintana, Dr. (PPDS OBGIN FKUI).
4. Adhitia Nugrahanto, Dr. (PPDS OBGIN FKUI).
5. Ganot Sumulyo, Dr. (PPDS OBGIN FKUI).
6. Vetta Fegitalasky, Dr. (PPDS OBGIN FKUI).
7. Yesy Marianna Nasution, Dr. (PPDS OBGIN FKUI).
8. TIti Amalia, Dr. (PPDS OBGIN FKUI).
9. Arum Werdi Ratri, Dr.
10. Puspitasari Notohatmodjo, Dr.
11. Anugrah Aulia Ulil Amri, Dr.
12. Kamila Hanifa Khairunnisa, S. Ked (FK UPN Veteran, Jakarta).
13. Dhea Andhira Prilialoka, S. Ked (FK UPN Veteran, Jakarta).
14. Ronauly Kurnia Margaret Seskowati Tamba (FK UPN Veteran, Jakarta)
15. Yazida respati wiman S. Ked (FK UPN Veteran Jakarta).
16. Aldi Hafiz Dalimunthe, S. Ked (FK UPN Veteran Jakarta).
17. Krisna puspita dewi, S. Ked (FK UPN Veteran 4akarta).
18. Albatros W.B, S. Ked (FK Ukrida).
19. Rianti Adelia, S. Ked (FK Ukrida).
20. Riana liza S, S. Ked (FK Ukrida).
21. Ramadhina Anggita Suci Aulia, S. Ked (FK UPN Veteran Jakarta).
22. Nizzah Afina, S. Ked (FK UPN Veteran Jakarta).
23. Aryan Muhammad, S. Ked (FK UPN Veteran, Jakarta).

BAB 8

Kepustakaan

8

Kepustakaan

1. Kolegium Obstetri Ginekologi Indonesia. Panduan Pendidikan Dokter Spesialis Obstetri Ginekologi, Jakarta, 2012.
2. ISUOG Education Committee recommendations for basic training in obstetric and gynecological ultrasound. Ultrasound Obstet Gynecol 2014; 43: 113-116.
3. Abuhamad A, Minton KK, Benson CB et al. Obstetric and gynecologic ultrasound curriculum and competency assessment in residency training programs: consensus report. Ultrasound Obstet Gynecol, 2018; 51: 150-155.
4. Porche LM, Abuhamad A. Ultrasound. In: Obstetric Evidence Based Guidelines, 3rd Ed, edited by Vincenzo Berghella. CRC Press, 2017:49-58.
5. Buku Acuan. Pelatihan USG Obstetri Ginekologi Dasar Berbasis Kompetensi. Kolegium Obstetri Ginekologi Indonesia. Draft, 2013.
6. Endjun JJ. USG obstetri ginekologi dasar untuk dokter. Edisi 1, Cetakan Pertama, PT. Sagung Seto, Jakarta, 2016.
7. Cooper N, Frain J. ABC of clinical communication. Wiley Blackwell, 2018.
8. Abuhamad A, Minton KK, Benson B et al. Obstetric and gynecologic ultrasound curriculum and competency assessment in residency training programs: consensus report. Special Report, AJOG, January 2018:29-67.
9. Mohajer MP. Ultrasound screening. In: Obstetrics and Gynaecology An Evidence-based Text for the MRCOG. Edited by David M. Luesley and Mark D. Kilby. CRC Press,2016:231-236.
10. Cracknell A, Cooper N. Communication in clinical teams. In: ABC of clinical communication. Edited by Nicola Cooper and John Frain. Wiley Blackwell, 2018:29-34.
11. Kolegium Obstetri Ginekologi Indonesia. Penuntun Belajar, Pegangan Peserta. Disampaikan pada TOT USG OBGIN Dasar Angkatan Pertama. Jakarta, Februari 2013.
12. Kolegium Obstetri Ginekologi Indonesia. Materi Ajar: Pemeriksaan USG Trimester 1 normal. *Power point*, 2017.
13. Tovbin J, Melcer Y, Shor S et al. Prediction of morbidly adherent placenta scoring system. Ultrasound Obstet Gynecol 2016; 48: 504-510.
14. Chudleigh T, Smith A, Cumming S. Characterization of adnexal cysts, differential diagnoses of the pelvis and report writing. In: Obstetric and Gynaecological Ultrasound, How, Why, and When. Elsevier, 2017:429-442.
15. Mlynarczyk M, Romary L, Abuhamad AZ. Role of Doppler Sonography in Obstetrics. In: Callen's Ultrasonography in Obstetrics and Gynecology, 6th Ed, Elsevier, 2017:733-748.
16. Draycott T, Gamaleidin I. Rationale for advanced skills training. In: Obstetrics and Gynecology An Evidence-based Text for the MRCOG. Edited by David M. Luesley and Mark D. Kilby. CRC Press, 2016:39-47.

BAB 9

Riwayat Hidup Penulis

9

Riwayat Hidup Penulis

Penulis dilahirkan di Bandung, pada tanggal 7 Januari 1959. Ayahanda Dr. R. Endjun bin Darmini, SpOG dan Ibunda R. Ini Hermini binti Ipik Gandamana telah memberikan bekal kehidupan yang luar biasa kepada penulis, yaitu kejujuran, taat beribadah, saling menghargai, saling tolong, dan tidak boleh menyerah. Istri penulis, Dr. Ria Hiranyawati binti Hidajat Wargahadibrata, dan anak-anaku: M. Adesa Nawa Pradhana, BA (Hons) Animation, Dr. M. Mahesa Nara Maharddhika, M. Fadhil Abhimantra (mahasiswa FH UNPAD semester 6), dan M. Ichsan Khairullah (kelas 1, SMA 1 Al Azhar Pusat) telah menjadi sumber utama inspirasi dan motivator bagi penulis dalam berjuang untuk sebuah pengisian asa dan aktualisasi diri agar terus mampu untuk beribadah dengan baik. ***Istriku sayang, buku ini ku persembahkan untuk amal jariahmu dan penambah semangat dalam perjuanganmu menghadapi belaian kasih sayang dari Allah SWT melalui sakitmu. Semoga sakitmu menjadi penghapus seluruh kesalahan dan dosamu***. Aamiin YRA.

Pendidikan dasar dimulai di Propinsi Lampung di SD Xaverius saat ayahanda bertugas sebagai dokter. Selanjutnya pindah ke Jakarta pada tahun 1968, dan menyelesaikan pendidikan di SD Lembaga Putera Kita (tahun 1971), SMPN 1 (tahun 1974), dan SMAN 4 (tahun 1977).

Pada tahun 1985 menyelesaikan pendidikan dokter di FK UNPAD, dilanjutkan dengan pengabdian sebagai Kepala Puskesmas di Kecamatan Hato Builico, Kabupaten Ainaro, Propinsi Timor Timur (tahun 1985 – 1987). Pada awal tahun 1985, setelah lulus dokter umum mengikuti pendidikan USG obstetri ginekologi dasar yang diadakan oleh *Ian Donald School* di RSAB Harapan Kita. Hingga akhir tahun 1987 pendidikan USG di *Ian Donald School* telah penulis selesaikan hingga tahap madya dan lanjut, dengan mengumpulkan bukulog USG yang masing-masing mengumpulkan 100 orang pasien per tingkat kompetensi. Perjuangan untuk mengumpulkan 300 pasien untuk pembuatan bukulog USG obstetri ginekologi dasar, madya dan lanjut selama di Propinsi Timor Timur sangat tidak mudah, karena harus menempuh perjalanan sulit sekitar 160 km dengan kendaraan motor dari Ainaro ke Dili, tetapi tetap harus dilaksanakan bila ingin maju.

Bantuan dari Ka Kanwil Kesehatan (Dr. Hadi Abednego) dan Dr. Yunizarman, SpOG serta Dr. Boy Busmar, SpOG dari RSU Dili sangat membantu penulis dalam pembuatan bukulog tersebut. Pendidikan spesialisasi obstetri dan ginekologi diselesaikan di FKUI pada tahun 1993. Penyelesaian spesialisasi tertunda satu tahun karena penulis harus menyelesaikan *Postgraduate Course on Medical Ultrasound* di Fakultas Kedokteran Universitas *Zagreb*, *Croatia*, *WHO Collaborating Centre* pada tahun 1991.

Masih jelas teringat pada saat pertama kali penulis ditawari untuk belajar USG oleh ayah, penulis berkata, untuk apa belajar USG?. USG itu gampang, tinggal gesek-gesek transduser, maka gambarnya keluar, beres, tinggal diinterpretasikan. Ayah berkata, itulah kalau orang tidak paham, maka pikirannya dangkal. USG itu masa depan bagi seorang dokter spesialis obstetri ginekologi, dan ternyata hal tersebut benar adanya. Saat ini pemeriksaan USG hampir mirip dengan stetoskop, perlu dilakukan pada setiap pemeriksaan pasien obstetri ginekologi.

Setelah lulus spesialisasi pada tahun 1993 pengabdian penulis dimulai di RSPAD Gatot Soebroto, Jakarta. Tantangan yang diberikan oleh Prof. Asim Kurjak saat mengikuti pendidikan di *Zagreb* untuk membuat sebuah institusi pelatihan USG di Indonesia terus membayangi kehidupan penulis. Sekitar 10 tahun kemudian, penulis baru berani memulai pelatihan USG obstetri ginekologi dasar di RSPAD. Perjuangan yang amat berat harus dilalui karena pada waktu itu, pelatihan USG umumnya dilakukan di RS pendidikan utama, sedangkan RSPAD bukan RS pendidikan utama, tetapi RS jejaring dari FKUI/RSCM. Penulis hanya berpikir, ilmu ini milik Allah SWT yang harus disebarkan dan diamalkan kepada anak didik sebagai penerus bangsa, bila penulis meninggal dunia, maka pengalaman menimba ilmu di Croatia tidak dapat penulis teruskan kepada anak didik dan teman sejawat spesialis obstetri ginekologi di Indonesia. Ilmu adalah amal jariah yang tidak akan terputus amalannya bagi pendidik/pengajar tersebut.

Banyak sekali sahabat-sahabat baik penulis, yang juga guru-guru hebat di Indonesia dan manca negara yang telah membantu hingga terwujudnya pelatihan USG OBGIN dasar di RSPAD dan di Indonesia. Terima kasih banyak dihaturkan kepada Yth Almarhumah Prof. Dr. Ratna Suprapti Samil, SpOG(K), Almarhum Prof. DR, Dr. Gulardi HW, SpOG(K), Almarhum Prof. DR. Dr. Biran Affandi, SpOG(K), Prof. DR. Dr. Andrijono, SpOG(K), Prof. DR. Dr. Teuku TZ Jacoeb, SpOG(K), Dr. Bambang Karsono, SpOG(K), Dr. Azen Salim, SpOG(K), Prof. DR. Dr. Hidayat W, SpOG(K), Prof. DR. Dr. Firman W, SpOG(K), Prof. DR. Dr. J.C. Mose, SpOG(K), Almarhum Prof. DR, Dr. Agus Abadi, SpOG(K), Prof. DR. Dr. Sulchan S, SpOG(K), Prof. DR. Dr. Putu Surya, SpOG(K), Almarhum Prof. DR. Dr, Kornia K, SpOG(K), Prof. Dr. IO Marsis, SpOG, DR. Dr. Aditiawarman, SpOG(K), DR. Dr. Tjokorda Suwardewa, SpOG(K), semua TS di Departemen Obstetri Ginekologi RSPAD Gatot Soebroto, Prof. Dr. Asim Kurjak, PhD (Croatia), Prof. J. Wladimiroff, PhD (Belanda), Prof. Kanhai, PhD (Belanda), Prof. Dr. George SH Yeo (KKH, Singapore), Prof. Dr. Arijit Biswas (NUH, Singapore), dan semua Teman Sejawat yang telah banyak berjasa bagi kehidupan penulis.

Pada akhir tahun 2012 penulis mendapat amanah untuk membantu PB POGI dalam bidang pendidikan USG OBGIN, sebagai sekretaris Pokja USG (periode 2012 – 2015) dan anggota Komisi Pelatihan Kolegium Obstetri Ginekologi Indonesia (2012 – 2018). Almarhun ***Prof. DR. Dr. Biran Affandi, SpOG(K)*** telah mengajari penulis betapa indahnya dalam mendidik, terutama saat mereka lulus dari setiap tahap pendidikannya. "Tidak boleh ada kata menyerah, seberat dan seperih apapun yang kamu alami Judi, kamu harus terus berjuang, kita hanya boleh berhenti bila kita telah dipanggil oleh Allah SWT". Lima tahun merupakan waktu yang amat pendek, berjuang bersama seorang guru luar biasa, yang dalam sakitnya berjuang melawan limfoma malignum, telah berhasil membuat standar nasional Pelatihan USG OBGIN Dasar berbasis kompetensi bisa terwujud hingga hari ini. *TOT* pertama bagi staf pengajar PPDS OBGIN pada bulan Februari 2013 di RSPAD merupakan perjuangan berat bersama almarhun yang saat itu sebagai Ketua Komisi Pelatihan Kolegium Obstetri Ginekologi Indonesia. Hingga akhir tahun 2017 telah dilatih sekitar 1500 orang PPDS obstetri ginekologi dari 14 senter pendidikan spesialis obstetri ginekologi, suatu pencapaian yang luar biasa.

Hanya Allah SWT yang mampu membalas kebaikan semua keluarga, guru-guru, dan sahabat-sahabat penulis dengan berlipat ganda pahala dan kebahagiaan. Standarisasi dan Sertifikasi USG Obstetri Ginekologi Dasar merupakan cita-cita kita semua untuk terus menjaga, memperbaiki, dan melanjutkannya dengan sepenuh cinta kasih kepada anak didik, agar semua anak didik menjadi lebih baik dari pendidiknya, serta untuk Indonesia yang lebih baik. Mari kita jaga kedaulatan NKRI dalam bidang kedokteran, kalau bukan kita siapa lagi ?!. Standarisasi dan sertifikasi ini akan

menghasilkan dokter yang profesional, beretika, paham hukum, dan mampu bersaing dalam era globalisasi. Modul baru hasil konsensus tujuh organisasi dunia (tahun 2018) telah semakin membuat pelatihan USG Obstetri Ginekologi Dasar berbasis kompetensi bagi PPDS Obstetri Ginekologi ini berkelas dunia. Kami di RSPAD Gatot Soebroto telah memulainya sejak bulan Februari 2018. Bersama kita bisa !.

. Dr. Gita Maya, senior saat di FK UNPAD, pada waktu menjabat Direktur Kesehatan Ibu dan Anak Kemenkes RI telah mengajak penulis untuk menyusun modul pelatihan dan bagaimana menyiapkan Puskesmas Sebagai Wahana Pendidikan. Kemudian Prof. Dr. I. O. Marsis, SpOG dan DR. Dr. Aida, SpKK(K) dari PB IDI juga mengajak penulis untuk menyusun modul kompetensi tambahan bagi dokter umum dalam bidang USG obstetri ginekologi. Pengkayaan pengalam lain yang menambah wawasan hidup penulis adalah sebagai anggota Komite Medik RSPAD, Komite Medik RSIA Hermina Jatinegara, pengurus dan anggota PB POGI dan POGI Jaya, pengurus dan anggota IDI Jakarta Pusat, terutama saat menjadi anggota Dewan Pertimbangan POGI Jaya, serta Ketua Bidang Advokasi IDI Jakarta Pusat.

Perjalanan hidup penulis bukanlah kertas putih atau jalan datar yang lurus dan licin, tetapi adalah kertas putih yang banyak noktah hitamnya, dan jalan berliku yang terjal, kadang naik, kadang turun, seperti roda kehidupan yang terus berputar. Penulis hanyalah manusia biasa, yang terus berusaha untuk menjadi lebih baik lagi. Saat penulis terpilih jadi dokter haji pada tahun 2005, banyak peristiwa luar biasa yang menujukkan betapa Allah SWT Maha Kuasa, Maha Pengasih, Maha Penyayang, dan Maha Pengampun. Ringkasan dari perjalanan spiritual tersebut penulis rangkum dalam tiga moto hidup: (1) Hidup itu harus jujur, sabar, dan ikhlas; (2) Hidup itu harus tahu adab/tatakrama (*SOP*); dan (3) Hidup itu harus selalu berbuat baik, memperbaiki diri dan lingkungan, serta membuat orang lain lebih baik.

Kegiatan lain yang penulis lakukan cukup beragam, banyak sahabat dari luar dunia kedokteran mengajak untuk melihat dunia lain. Prof. DR. Ahmad M. Ramli, SH dan Prof. DR. Eddy Damien, SH telah mengajarkan pentingnya dokter memahami tentang hukum. Penulis pernah diajak membantu di Badan Pengawas Hukum Nasional, di Direktorat Hak Kekayaan Intelektual, membantu dalam telaah akademis beberapa RUU hingga menjadi UU, dan Anggota Dewan Komisaris PT Biofarma. Pencerahan yang dilakukan oleh banyak sahabat dari bidang hukum membuat penulis tertarik untuk belajar lebih jauh lagi tentang hukum. Saat ini penulis masih mengikuti pendidikan di Program Magister Hukum Fakultas Hukum UPN Veteran Jakarta (sejak tahun 2017). Pasca purnabakti sebagai PNS penulis lanjutkan untuk mengabdi dalam bidang pendidikan, sebagai dosen tetap di Fakultas Kedokteran UHAMKA, Jakarta (sejak tahun 2018).

Semua pengalaman ini diperkaya dengan amanah untuk lebih bertanggungjawab sebagai pendidik, yaitu membuat buku edukasi bagi masyarakat awam dan masyarakat kedokteran. Penulis sangat berhutang budi kepada orang tua, istri, anak-anak, semua guru, sahabat, dan pihak penerbit yang telah dengan sepenuh hati dan kasih sayang membantu penerbitan sekitar 15 buah buku. Buku-buku tersebut telah diterbitkan oleh PT. Puspaswara, Balai Penerbit FKUI, PT. Sagung Seto, dan Bina Pustaka Sarwono.

Hidup ini tidak akan berarti bila kehadiran kita tidak dirasakan manfaatnya oleh setiap orang, mari kita berjuang bersama untuk agama dan negara kita, Indonesia. Semoga penulis masih diberi kesempatan untuk dapat beribadah lebih baik lagi hingga akhir hayat. Negara Indonesia adalah titipan dari Allah SWT untuk anak cucu kita, yang harus dijaga dengan seluruh jiwa raga kita, jangan gadaikan dan rusak negara ini. Semoga Allah SWT selalu meridhoi, menolong, dan mengabulkan semua doa kita. Aamiin YRA.

LAMPIRAN 1

Penuntun Belajar
USG Obstetri Ginekologi Dasar

LAMPIRAN 1

Penuntun Belajar USG Obstetri Ginekologi Dasar

Penuntun belajar ini diambil dari "Buku Acuan USG Obstetri Ginekologi Dasar" dari Kolegium Obstetri Ginekologi Indonesia (2013)[1] dan merupakan langkah-langkah esensial yang harus dilakukan dalam setiap pemeriksaan USG. Pada bagian awal dicantumkan **kriteria pencapaian kompetensi** keterampilan melakukan pemeriksaan USG yaitu:

1. **Perlu perbaikan**: langkah/tugas tidak dilakukan dengan benar atau tidak berurutan (bila perlu) atau tidak dikerjakan.
2. **Dilakukan secara kompeten**: langkah/tugas dilakukan dengan benar dalam urutan yang benar (bila perlu) tetapi peserta tidak melakukan langkah-langkah dengan efisiaen.
3. **Dilakukan secara profisien**: langkah/tugas dilakukan secara efisien dan dilakukan dengan urutan yang tepat (bila perlu).

Penuntun belajar pada modul ini **terdiri dari**:

1. Mempersiapkan peralatan USG obstetri ginekologi.
2. Mempersiapkan ruang periksa USG obstetri ginekologi.
3. Pemeriksaan USG ginekologi normal.
4. Pemeriksaan USG biometri dasar.
5. Pemeriksaan USG trimester 1 transabdominal.
6. Pemeriksaan USG trimester 1 transvaginal.
7. Pemeriksaan USG trimester 2.
8. Pemeriksaan USG trimester 3.
9. Pemeriksaan USG intrapartum.
10. Pemeriksaan USG pospartum.
11. Pemeriksaan USG ginekologi patologi jinak.
12. Pemeriksaan USG *Doppler* obstetri.
13. Pemeriksaan USG *Doppler* ginekologi.

Langkah/tugas pada penuntun belajar ini terdiri dari:

1. Persiapan.
2. Pelaksanaan.
3. Akhir tindakan.
4. Dokumentasi.

Penuntun belajar ini juga dilengkapi dengan kepustakaan, penulis naskah, dan mitra bestari yang membantu dalam pembuatan keseluruhan naskah penuntun belajar. Diharapkan kepada setiap peserta didik membaca dan mempraktikannya minimal satu kali saja. Kegiatan demo pemeriksaan USG dan bimbingan praktik pemeriksaan USG pada pasien, akan mempermudah anak didik mencapai standar kompetensi yang harus dicapainya. Penuntun belajar ini melengkapi Modul 2018 hasil konsensus internasional standar pendidikan PPDS Obstetri Ginekologi dunia[2] dan penuntun belajar tersebut telah diterapkan di Indonesia sejak tahun 2013.

---

[1] Kolegium Obstetri Ginekologi Indonesia. Buku Acuan USG obstetric ginekologi dasar, Jakarta, 2013 (Draft).

[2] Abuhamad A, Minton KK, Benson CB, Chudleigh T, Crites L, Doubilet PM, Driggers R, Lee W, Mann KV, Perez JJ, Rose NC, Simpson LL, Tabor A, Benacerraf R. Obstetric and gynecologic ultrasound curriculum and competency assessment in residency training programs: consensus report. Ultrasound Obstet Gynecol 2018; 51:150-155.

TINDAKAN MEMPERSIAPKAN PERALATAN USG

1. **Perlu perbaikan:** langkah/tugas tidak dilakukan dengan benar atau tidak berurutan (bila perlu) atau tidak dikerjakan
2. **Dilakukan secara Kompeten:** langkah/tugas dilakukan dengan benar dalam urutan yang benar (bila perlu) tetapi peserta tidak melakukan langkah-langkah dengan efisien
3. **Dilakukan secara Profisien:** langkah/tugas dilakukan secara efisien dan dilakukan dengan urutan yang tepat (bila perlu)

PENUNTUN BELAJAR UNTUK PROSEDUR MEMPERSIAPKAN PERALATAN USG OBSTETRI GINEKOLOGI			
LANGKAH/TUGAS	**KASUS**		
PERSIAPAN			
1. Memeriksa kesiapan dan kelengkapan alat/instrumen yang diperlukan untuk pemeriksaan USG Obstetri Ginekologi (lihat daftar alat/instrumen). Peralatan penting yang harus ada pada saat pemeriksaan USG Obstetri Ginekologi adalah: a. Sarung tangan sekali pakai dan perlengkapan untuk tindakan a dan antiseptik. b. Kain penutup tubuh dan alas bokong c. Kursi *ergonomik* (bila memungkinkan), dan meja obstetri (atau tempat tidur) d. Mesin USG, transduser kurvilinier/transabdominal dan transvaginal, jeli, printer, kertas thermal atau film polaroid, formulir laporan USG Standar POGI, *UPS* (*uniterrupted power supply*), stabilisator, dan komputer (bila memungkinkan).			
2. Formulir daftar tilik (*check list*) kelengkapan peralatan USG.			
3. Bila semua sudah siap, lakukan pemeriksaan kelengkapan peralatan USG.			
PELAKSANAAN			
Lakukan pemeriksaan sistem listrik dan sarana penunjang peralatan USG dengan mempergunakan formulir daftar tilik (misalnya apakah sambungan listrik ke peralatan USG, printer atau komputer sudah berfungsi dengan baik).			
Periksa kelengkapan dan uji fungsi peralatan USG memakai formulir daftar tilik, misalnya layar monitor, unit utama (*main unit*), atau transduser (transduser transabdominal) apakah dalam keadaan dan berfungsi dengan baik?.			
Periksa peralatan pendukung USG memakai formulir daftar tilik, misalnya: sarung tangan tidak steril (sekali pakai), kursi *ergonomik* (bila memungkinkan) untuk dokter pemeriksa, printer (hitam putih dan atau berwarna), jeli, *TV monitor* khusus bagi pasien (bila memungkinkan), dan komputer (bila memungkinkan).			
Periksa tempat tidur (meja obstetri) dan kain penutup perut (diperlukan pada saat dilakukan pemeriksaan USG).			

Periksa kelengkapan formulir laporan USG Standar POGI dan alat tulis kantor (ATK): jenis formulir, jumlah formulir, stempel nama dokter, alat tulis, dll. Formulir laporan USG dan hasil pemeriksaan USG (rangkap tiga) dapat dimasukkan dalam komputer atau disimpan secara biasa pada tempat yang aman. Arsip harus disimpan dengan baik minimal selama lima tahun.			
AKHIR TINDAKAN			
Setelah semua peralatan USG dan sarana penunjangnya lengkap dan siap pakai, lakukan pemeriksaan USG sesuai panduan pemeriksaan USG Obstetri Ginekologi.			
Persiapan peralatan USG dan sarana pendukungnya selesai dilakukan.			
DOKUMENTASI			
Formulir daftar tilik ditandatangani oleh petugas yang bertanggung jawab (bidan atau perawat) dalam mempersiapkan peralatan USG.			
Formulir daftar tilik tersebut diletakkan di tempat tertentu yang mudah dilihat agar tidak sulit bila mencarinya.			
KEPUSTAKAAN			
1. Endjun JJ. USG Dasar Obstetri dan Ginekologi. Edisi 1, Cetakan Kedua, Balai Penerbit FKUI, 2009. 2. Kolegium Obstetri Ginekologi. Penuntun belajar keterampilan USG dasar obstetri ginekologi tindakan mempersiapkan peralatan USG, Draft 1, 2013. 3. USG Obstetri Ginekologi Dasar untuk Dokter. Edisi 1, Cetakan 1, PT. Sagung Seto, 2016.			
NASKAH DIBUAT OLEH			
1. Judi Januadi Endjun, Dr, *Dipl. Ultrasound*, SpOG.			
MITRA BESTARI			
1. PPDS Obstetri Ginekologi FKUI Stase bulan April 2013 (*Renny Anggia, Dr.; Afifah Khairani, Dr.; Angelina Rieska Sucipto, Dr.; Riyan Hari Kurniawan, Dr.; Rully Ayu, Dr.; dan Eva Febia, Dr.*). 2. Staf Departemen Obstetri Ginekologi RSPAD Gatot Soebroto. 3. Wisnu Prabowo, Dr, SpOG(K), Staf Departemen Obstetri Ginekologi FK UNS, Solo.			

PENUNTUN BELAJAR KETERAMPILAN
USG DASAR OBSTETRI GINEKOLOGI
TINDAKAN PERSIAPAN RUANG PERIKSA USG

1. **Perlu perbaikan:** langkah/tugas tidak dilakukan dengan benar atau tidak berurutan (bila perlu) atau tidak dikerjakan
2. **Dilakukan secara Kompeten:** langkah/tugas dilakukan dengan benar dalam urutan yang benar (bila perlu) tetapi peserta tidak melakukan langkah-langkah dengan efisien
3. **Dilakukan secara Profisien:** langkah/tugas dilakukan secara efisien dan dilakukan dengan urutan yang tepat (bila perlu)

PENUNTUN BELAJAR UNTUK PROSEDUR
PERSIAPAN RUANG PERIKSA USG OBSTETRI GINEKOLOGI

LANGKAH/TUGAS	KASUS		
PERSIAPAN			
1. Formulir daftar tilik kelengkapan ruang periksa USG Obstetri Ginekologi.			
2. Ruang periksa USG Obstetri Ginekologi.			
3. Ruang tunggu pasien dan keluarga.			
4. Kamar kecil (*WC*).			
5. Tempat pakaian bersih (untuk pasien) dan gantungan baju. Bila memungkinkan sediakan ruang khusus untuk pasien melepas pakaian dalam atau berganti pakaian.			
6. Tempat cuci tangan dengan air mengalir + sabun antiseptik + kertas *tisue* besar			
7. Bila semua sudah siap, lakukan pemeriksaan persiapan ruang periksa USG.			
PELAKSANAAN			
Ambil formulir daftar tilik ”Persiapan ruang periksa USG”. Periksa kebersihan, kenyamanan, dan keamanan ruang periksa USG Obstetri Ginekologi.			
Periksa tata letak peralatan USG dan peralatan penunjang lainnya. Peralatan USG terletak di sisi kanan pasien. Kursi *ergonomik* (bila memungkinkan) diletakkan di depan peralatan USG.			
Periksa kelengkapan peralatan USG dan sarana pendukungnya.			
Periksa tirai penutup untuk pasien saat dilakukan pemeriksaan USG.			
Periksa tempat khusus pasien untuk berganti pakaian, pakaian khusus untuk pemeriksaan USG (bila memungkinkan), gantungan baju, dan tempat bersih untuk menaruh pakaian dalam pasien.			
Periksa keadaan penyejuk udara (*AC*).			
Periksa sarana pembuangan limbah dan sistem tatakelolanya.			
Periksa keamanan dan kebersihan kamar kecil (*WC*). Sediakan kertas *tisue* dan sabun cuci tangan yang cukup.			

Periksa kebersihan, kenyamanan dan keamanan ruang tunggu.			
Pastikan letak peralatan USG tidak dekat sumber cahaya langsung (matahari), tidak dekat peralatan elektronik yang memancarkan gelombang elektromagnetik (dapat mengganggu hasil pemeriksaan USG), tidak dekat pembangkit listrik (generator), tidak dekat saluran pembuangan air, dan penempatan peralatan USG tersebut tidak mengganggu keluar masuknya pasien (termasuk brankar atau kursi roda).			
Pencahayaan di tempat pemeriksaan USG tidak terlalu terang (dapat diatur).			
AKHIR TINDAKAN			
Setelah persiapan ruangan pemeriksaan selesai, lakukan pemeriksaan USG sesuai panduan.			
Pemeriksaan selesai.			
DOKUMENTASI			
Formulir daftar tilik ditandatangani oleh petugas yang bertanggung jawab (bidan atau perawat) dalam mempersiapkan ruang pemeriksaan USG.			
Formulir diletakkan di tempat yang aman dan mudah ditemukan untuk diperiksa.			
KEPUSTAKAAN			
1. Endjun JJ. USG Dasar Obstetri dan Ginekologi. Edisi 1, Cetakan Kedua, Balai Penerbit FKUI, 2009. 2. Kolegium Obstetri Ginekologi. Penuntun belajar keterampilan USG dasar obstetri ginekologi tindakan mempersiapkan peralatan USG, Draft 1, 2013. 3. USG Obstetri Ginekologi Dasar untuk Dokter. Edisi 1, Cetakan 1, PT. Sagung Seto, 2016.			
DIBUAT OLEH			
1. Judi Januadi Endjun, Dr, *Dipl. Ultrasound*, SpOG.			
MITRA BESTARI			
1. PPDS Obstetri Ginekologi FKUI Stase bulan April 2013 (*Renny Anggia, Dr.; Afifah Khairani, Dr.; Angelina Rieska Sucipto, Dr.; Riyan Hari Kurniawan, Dr.; Rully Ayu, Dr.; dan Eva Febia, Dr.*). 2. Staf Departemen Obstetri Ginekologi RSPAD Gatot Soebroto. 3. Wisnu Prabowo, Dr, SpOG(K), Staf Departemen Obstetri Ginekologi FK UNS, Solo.			

PENUNTUN BELAJAR KETERAMPILAN
USG DASAR OBSTETRI GINEKOLOGI
TINDAKAN USG GINEKOLOGI NORMAL

1. **Perlu perbaikan:** langkah/tugas tidak dilakukan dengan benar atau tidak berurutan (bila perlu) atau tidak dikerjakan
2. **Dilakukan secara Kompeten:** langkah/tugas dilakukan dengan benar dalam urutan yang benar (bila perlu) tetapi peserta tidak melakukan langkah-langkah dengan efisien
3. **Dilakukan secara Profisien:** langkah/tugas dilakukan secara efisien dan dilakukan dengan urutan yang tepat (bila perlu)

PENUNTUN BELAJAR UNTUK PROSEDUR
USG GINEKOLOGI NORMAL

LANGKAH/TUGAS	KASUS		
PERSIAPAN			
1. Memeriksa kesiapan alat/instrumen yang diperlukan untuk pemeriksaan USG Obstetri Ginekologi (lihat daftar alat/instrumen).			
2. Persiapan pasien: *pasien menahan untuk tidak berkemih (USG transabdominalis) atau berkemih sebelum menjalani pemeriksaan USG transvaginal sehingga vesika urinaria kosong. Pada massa yang besar, asites masif, atau tidak memerlukan pasien menahan BAK, maka pasien dapat berkemih (lihat kondisi klinis saat pemeriksaan).*			
3. Periksa ulang apakah pengaturan alat USG sudah benar: *pengaturan (setting) ginekologi atau abdomen atau vaginal, jumlah fokus dua buah, dan pergunakan transduser transabdominal atau transvaginal.*			
4. Meja ginekologi telah siap pakai. Bila tidak memiliki meja ginekologi dapat memakai tempat tidur biasa yang dilengkapi bantal khusus untuk menyangga bokong pasien (jelaskan hal ini kepada pasien).			
5. Periksa identitas pasien, status pernikahan, diagnosis klinis, dan indikasi pemeriksaan USG			
6. Bila semua sudah siap, lakukan pemeriksaan USG ginekologi normal.			
PELAKSANAAN			
Sambut dan sapa pasien (ucapkan salam), serta perkenalkan diri Anda.			
Dokter memberikan konseling tentang indikasi, manfaat, akurasi, cara pemeriksaan, harapan hasil dan tindak lanjut setelah pemeriksaan USG.			
Dokter mempersilakan pasien menuju tempat pemeriksaan USG dibantu oleh bidan/perawat. Perawat atau bidan mengajak pasien menuju meja ginekologi atau meja obstetri (tempat tidur).			
Dokter pemeriksa mencuci tangan, kemudian memakai sarung tangan sekali pakai.			

USG Transabdominalis: *tampilkan daerah perut yang akan diperiksa, pasang kertas tisue besar di bagian atas dan bawah abdomen untuk melindungi pakaian pasien (kertas tisue dipasang oleh bidan/perawat).*			
USG Transvaginalis: *pasien melepas pakaian dalam dan meletakkan pakaian tersebut ke tempat yang telah disediakan (dibantu oleh bidan/perawat).*			
Perawat/bidan mempersilakan pasien menuju meja obstetri atau meja ginekologi, dan membantu pasien untuk posisi lithotomi. Bila memakai tempat tidur biasa (meja obstetri), maka bagian bokong pasien disangga dengan bantal khusus. Bila memakai meja ginekologi, bagian *gluteus* terletak di tepi meja ginekologi (hal ini penting saat melakukan insersi dan manipulasi transduser vaginal agar pasien merasa nyaman).			
USG TRANSVAGINAL			
Bidan/perawat mengambil satu buah kondom baru, perlihatkan kepada pasien.			
Letakkan sedikit jeli USG pada permukaan transduser.			
Pasangkan kondom pada transduser, perhatikan, jangan sampai ada udara diantara kondom dan permukaan transduser. Udara akan mengganggu penjalaran gelombang suara sehingga tampilan gambar USG tidak optimal. Jangan menyentuh dengan tangan tepi atas transduser yang sudah dilapisi oleh kondom.			
Letakkan jeli USG secukupnya pada permukaan kondom.			
Masukkan transduser ke dalam introitus vagina. Posisi transduser harus longitudinal, dengan petunjuk arah pada posisi jam 12. Setelah transduser melewati introitus vagina, arah transduser tersebut menuju forniks posterior (pada uterus retrofleksi) atau ke forniks anterior (pada uterus antefleksi). Arah masuk trasnduser sesuai dengan sumbu *Carrus*.			
Selama proses memasukkan transduser, mata pemeriksa memerhatikan layar monitor (keadaan uterus dan sekitarnya) dan reaksi pasien (bila kesakitan, hentikan pemeriksaan). Perhatikan uterus sebagai petunjuk arah dan orientasi organ pelvik.			
Lakukan eksplorasi ronga pelvik, uterus dan adneksa (dari arah kanan ke kiri).			
Putar transduser 90 derajat sehingga menjadi posisi transversal, kemudian gerakan menuju sisi kanan pasien (penunjuk arah transduser terletak pada jam 9). Jangan memutar ke arah kiri pasien karena akan mengacaukan orientasi pemeriksaan (misalnya, ovarium kiri jadi tampak pada sisi kanan layar monitor).			
Lakukan eksplorasi rongga pelvik, uterus, dan adneksa (dari arah anterior ke posterior) melalui potongan transversal. Perhatikan juga apa yang terdapat di kavum *Retzii* dan kavum *Douglas*.			
Lakukan pemeriksaan uterus dan adneksa: *antefleksi (fundus uteri mendekati vesica urinaria) atau retrofleksi (fundus uteri menjauhi vesica urinaria), kedua ovarium, dan apakah ada lesi patologi?*			
Pemeriksaan **uterus**: *arah, ukuran tiga bidang potong (longitudinal, antero-posterior, dan transversal), ekhogenitas miometrium, perbandingan nisbah korpus dan serviks uteri (normal 2:1). Bila bagian serviks uteri kurang jelas, tarik sedikit transduser menjauhi serviks uteri.*			

Pemeriksaan **kavum uteri dan endometrium**: *tampilan endometrium (sesuai fase haid, periovulasi, atau sekresi), ukur tebal endometrium (pada potongan longitudinal uterus) atau ketebalan endometrium satu sisi (pada pemeriksaan sonohisterografi) atau dua sisi (pada pemeriksaan biasa), kemudian ukur diameter antero-posterior dan transversal kavum uteri sehingga diperoleh volume kavum uteri/endometrium.*			
Pemeriksaan **adneksa kanan**: *ovarium (ukuran tiga bidang, jumlah, ukuran, dan letak folikel), tuba (umumnya tidak dapat dilihat), massa, cairan bebas, dan nyeri tekan atau nyeri goyang. Volume ovarium normal <20 ml.*			
Pemeriksaan **adneksa kiri**: *ovarium (ukuran tiga bidang, jumlah, ukuran, dan letak folikel), tuba (umumnya tidak dapat dilihat), massa, cairan bebas, dan nyeri tekan atau nyeri goyang. Volume ovarium normal <20 ml.*			
Pemeriksaan kemungkinan patologi jinak genitalia interna (lihat panduan pemeriksaan) misalnya kista fisiologis, ovarium polikistik, kista endometriosis, kista dermoid, mioma uteri, adenomiosis uteri, hiperplasia endometrium, dll.			
Pemeriksaan **kavum *Douglas*, dan kavum *Retzii***: *cairan bebas, massa dan nyeri pada saat ditekan.*			
Pemeriksaan selesai.			
Dokter menekan tombol ”Freeze” untuk menghentikan proses kerja komputer. Hal ini penting untuk mencegah kerusakan alat USG akibat sistem komputer yang terus bekerja.			
USG Transvaginal: *tarik keluar transduser, lepaskan kondom dan masukkan ke dalam larutan antiseptik, misalnya larutan klorin 0,5%.*			
Pemeriksaan selesai: *dokter menjelaskan kepada pasien bahwa prosedur pemeriksaan USG ginekologi telah selesai, selanjutnya perawat/bidan akan membersihkan daerah perut atau daerah vulva.*			
Dokter melepas sarung tangan, melakukan cuci tangan, kemudian meninggalkan ruang pemeriksaan USG menuju meja konsultasi.			
Perawat/bidan membantu merapihkan pakaian pasien.			
AKHIR TINDAKAN			
Posisi peralatan USG dalam keadaan di *freeze,* bersihkan transduser (oleh paramedis) agar siap pakai.			
Prosedur pencegahan infeksi universal: *tatakelola limbah medis*			
Pasien dipersilakan untuk merapihkan pakaiannya dan selanjutnya kembali ke ruang konsultasi			
DOKUMENTASI			
Dokter membuat laporan USG Standar POGI secara tertulis. *Laporan dilengkapi dengan beberapa hasil cetak USG (terutama yang patologi) dan mampu memberikan data yang informatif.*			
Laporan dibuat rangkap 3, satu lembar untuk pasien, satu lembar disimpan sebagai arsip dalam rekam medik (disimpan 5 tahun) dan satu lembar untuk dokter sebagai data bukulog USG dan portfolio.			

KEPUSTAKAAN			
1. Endjun JJ. USG Dasar Obstetri dan Ginekologi. Edisi 1, Cetakan Kedua, Balai Penerbit FKUI, 2009. 2. Kolegium Obstetri Ginekologi. Penuntun belajar keterampilan USG dasar obstetri ginekologi tindakan USG trimester 1 (transabdominal), Draft 1, 2013. 3. Endjun JJ. USG Obstetri dan Ginekologi untuk Dokter. Edisi 1, Cetakan 1, PT. Sagung Seto, Jakarta, 2016.			
DIBUAT OLEH			
1. Judi Januadi Endjun, Dr, *Dipl. Ultrasound*, SpOG			
MITRA BESTARI			
1. PPDS Obstetri Ginekologi FKUI Stase bulan April 2013 *(Renny Anggia, Dr.; Afifah Khairani, Dr.; Angelina Rieska Sucipto, Dr.; Riyan Hari Kurniawan, Dr.; Rully Ayu, Dr.; dan Eva Febia, Dr.).* 2. Staf Departemen Obstetri Ginekologi RSPAD Gatot Soebroto. 3. Wisnu Prabowo, Dr, SpOG(K), Staf Departemen Obstetri Ginekologi FK UNS, Solo.			

PENUNTUN BELAJAR KETERAMPILAN
USG DASAR OBSTETRI GINEKOLOGI
TINDAKAN USG BIOMETRI DASAR

1. **Perlu perbaikan:** langkah/tugas tidak dilakukan dengan benar atau tidak berurutan (bila perlu) atau tidak dikerjakan
2. **Dilakukan secara Kompeten:** langkah/tugas dilakukan dengan benar dalam urutan yang benar (bila perlu) tetapi peserta tidak melakukan langkah-langkah dengan efisien
3. **Dilakukan secara Profisien:** langkah/tugas dilakukan secara efisien dan dilakukan dengan urutan yang tepat (bila perlu)

PENUNTUN BELAJAR UNTUK PROSEDUR
USG BIOMETRI DASAR

LANGKAH/TUGAS	KASUS		
PERSIAPAN			
1. Memeriksa kesiapan alat/instrumen yang diperlukan untuk pemeriksaan USG Obstetri Ginekologi (lihat daftar alat/instrumen).			
2. Persiapan pasien: *kosongkan vesica urinaria agar pasien merasa nyaman saat diperiksa.*			
3. Periksa ulang apakah pengaturan alat USG sudah benar: *pengaturan (setting) obstetri, jumlah fokus dua buah, transduser transabdominal (sesuai Standar POGI).*			
4. Meja obstetri telah siap pakai. Bila tidak memiliki meja obstetri dapat memakai meja ginekologi.			
5. Periksa identitas pasien dan indikasi pemeriksaan USG.			
6. Bila semua sudah siap, lakukan pemeriksaan USG **biometri dasar**.			
PELAKSANAAN			
Lakukan pemeriksaan fisik diagnostik obstetri sebelum pemeriksaan USG: *inspeksi, palpasi, periksa luar, Leopold, dan DJJ. Hasil pemeriksaan tsb dikorelasikan dengan usia gestasi berdasarkan pemeriksaan USG biometri.*			
Tampilkan daerah perut yang akan diperiksa, pasang kertas *tisue* besar di bagian atas dan bawah abdomen untuk melindungi pakaian pasien.			
Letakkan jeli secukupnya pada permukaan perut pasien.			
Lakukan eksplorasi ronga pelvik dan abdomen secara sistematis (lihat buku acuan). Hal ini penting untuk deteksi adanya kehamilan abdominal lanjut dan patologi di rongga abdomen dan pelvik.			
Tentukan letak, posisi dan presentasi janin, letak plasenta, dan volume cairan amnion.			
Lakukan pemeriksaan biometri dasar: ***BPD, HC, AC, FL,*** *dan* ***EFW***.			

Cara memeriksa ***BPD*** (*biparietal diameter*): 1. Cari kepala janin, kemudian identifikasi bagian anterior-posterior dan kanan-kiri kepala. 2. Letakkan posisi transduser sedikit di atas telinga janin, sejajar *basis cranii*, untuk membuat potongan tranversal kepala janin. 3. Tampak gambaran tulang *kranium* kepala janin secara utuh (berbentuk elipsoid). 4. Tampak *falx cerebri* membagi cerebrum simetris kiri dan kanan, *cavum septum pellucidum (CSP)* terletak di daerah sepertiga anterior kepala, ventrikel tiga, ventrikel lateral, dan *thalamus* (terletak di daerah sepertiga posterior kepala) dengan bagian seperti kepala anak panah yang mengarah ke bagian posterior kepala. 5. Tidak boleh tampak gambaran serebellum dan orbita mata. 6. Ukur *BPD* dari *outer to inner* (sesuaikan tabel biometri yang dipergunakan, yaitu *Hadlock* 1984). 7. Cocokan hasil pengukuran *BPD* dengan tabel referensi yang sesuai.			
Cara memeriksa ***HC*** (*head circumference*): 1. Tatacara sama seperti pemeriksaan *BPD*. 2. Ukur dari *outer to outer* (sesuaikan tabel biometri yang dipergunakan, yaitu *Hadlock* 1984). 3. Cocokkan hasil pengukuran *HC* dengan tabel referensi yang sesuai.			
Cara ukur ***AC*** (*abdominal circumference*) : 1. Cari vertebra hingga tampak gambaran longitudinal daerah thoraks dan abdomen serta jantung (tampak berdenyut). 2. Putar transduser 90 derajat sampai tampak lingkar perut (*AC*) yang hampir bundar. 3. Syarat gambaran *AC* yang benar: *potongan transversal perut sebundar mungkin, serta tampak gambaran vertebra, gaster, dan vena umbilicalis*. 4. Tidak boleh tampak gambaran insersi vena umbilicalis dan ginjal. 5. Ukur dari sisi luar dinding abdomen (*outer to outer*) kemudian sesuaikan dengan tabel biometri yang dipergunakan, yaitu *Hadlock* 1984.			
Cara ukur ***FL*** (*femur length*) : 1. Ikuti vertebra hingga daerah panggul, tampak vesika urinaria dan bonggol *femur*. 2. Putar transduser secara perlahan-lahan sehingga bonggol *femur* menjadi memanjang. 3. Tampilkan seluruh panjang *femur*, upayakan pada posisi horizontal agar ketepatan pengukuran *FL* akurat (tepat). 4. Ukur panjang tulang femur tanpa mengikutsertakan epifisis ukur dari tepi luar tulang ke tepi luar tulang atau *dari diaphisis ke diaphisis*. *Caliper* diletakan pada bagian tengah lebar tulang femur. 5. Cocokkan hasil pengukuran *FL* dengan tabel biometri yang dipergunakan, yaitu *Hadlock* 1984.			
Cara ukur ***EFW*** (*estimation of the fetal weight*) : 1. Pakai metoda dari satu peneliti yang mencakup ke lima parameter biometri dasar (yaitu *Hadlock 1984, sesuai Standar POGI*). Jangan memakai data dari berbagai peneliti karena hasilnya dapat menyimpang jauh dari kenyataan.			

2. Cocokkan hasil pengukuran biometri dengan tabel normogram yang dipergunakan (Tabel biometri janin *Hadlock* 1984). 3. *EFW* atau taksiran berat janin (TBJ) diperhitungkan berdasar data ukuran *BPD* dan *AC* dengan simpang baku 10 – 15% (presentasi kepala), 15 – 20% (presentasi bokong), dan 20 – 25% (letak lintang). 4. Penentuan usia gestasi memakai parameter *HC* dan atau *BPD*. 5. Pemeriksaan selesai.			
Tekan tombol *freeze* dan kembalikan peralatan USG ke tempat semula. Posisi *freeze* ini penting untuk mencegah kerusakan peralatan USG akibat sistem komputer yang terus bekerja pada saat tidak sedang dilakukan pemeriksaan USG.			
AKHIR TINDAKAN			
Posisi peralatan USG dalam keadaan di *freeze*, bersihkan transduser (oleh paramedis) agar siap pakai kembali.			
Lakukan prosedur pencegahan infeksi universal: *tatakelola limbah medis.*			
Pasien dipersilakan untuk berkemih (bila ingin) dan selanjutnya kembali ke ruang konsultasi.			
DOKUMENTASI			
Dokter membuat laporan USG secara tertulis (sesuai Standar POGI). Laporan dilengkapi dengan beberapa hasil cetak USG (terutama yang patologi) dan mampu memberikan data yang informatif.			
Laporan dibuat rangkap 3, satu lembar untuk pasien, satu lembar disimpan sebagai arsip dalam rekam medik (disimpan 5 tahun) dan satu lembar untuk dokter sebagai data pada bukulog dan portfolio USG.			
KEPUSTAKAAN			
1. Endjun JJ. USG Dasar Obstetri dan Ginekologi. Edisi 1, Cetakan Kedua, Balai Penerbit FKUI, 2009. 2. Kolegium Obstetri Ginekologi. Penuntun belajar keterampilan USG dasar obstetri ginekologi tindakan Pemeriksaan USG biometri dasar, Draft 1, 2013. 3. Endjun JJ. USG Obstetri dan Ginekologi untuk Dokter. Edisi 1, Cetakan 1, PT. Sagung Seto, Jakarta, 2016.			
DIBUAT OLEH			
1. Judi Januadi Endjun, Dr, *Dipl. Ultrasound*, SpOG			
MITRA BESTARI			
1. PPDS Obstetri Ginekologi FKUI Stase bulan April 2013 (*Renny Anggia, Dr.; Afifah Khairani, Dr.; Angelina Rieska Sucipto, Dr.; Riyan Hari Kurniawan, Dr.; Rully Ayu, Dr.; dan Eva Febia, Dr.*). 2. Staf Departemen Obstetri Ginekologi RSPAD Gatot Soebroto. 3. Wisnu Prabowo, Dr, SpOG(K), Staf Departemen Obstetri Ginekologi FK UNS, Solo.			

PENUNTUN BELAJAR KETERAMPILAN USG DASAR OBSTETRI GINEKOLOGI

TINDAKAN USG TRIMESTER 1 (TRANSABDOMINAL)

1. **Perlu perbaikan:** langkah/tugas tidak dilakukan dengan benar atau tidak berurutan (bila perlu) atau tidak dikerjakan
2. **Dilakukan secara Kompeten:** langkah/tugas dilakukan dengan benar dalam urutan yang benar (bila perlu) tetapi peserta tidak melakukan langkah-langkah dengan efisien
3. **Dilakukan secara Profisien:** langkah/tugas dilakukan secara efisien dan dilakukan dengan urutan yang tepat (bila perlu)

PENUNTUN BELAJAR UNTUK PROSEDUR
USG TRIMESTER 1 TRANSABDOMINAL

LANGKAH/TUGAS	KASUS		
PERSIAPAN			
1. Memeriksa kesiapan alat/instrumen yang diperlukan untuk pemeriksaan USG Obstetri Ginekologi (lihat daftar alat/instrumen).			
2. Persiapan pasien (pasien): *pasien menahan tidak berkemih agar vesica urinaria terisi cukup penuh (pasien masih merasa nyaman saat diperiksa).*			
3. Periksa ulang apakah pengaturan alat USG sudah benar: *pengaturan (setting, sesuai Standar POGI) obstetri, jumlah fokus dua buah, dan memakai transduser transabdominal.*			
4. Meja obstetri (tempat tidur) telah siap pakai. Bila tidak memiliki meja obstetri dapat memakai meja ginekologi.			
5. Periksa identitas pasien, status pernikahan, dan indikasi pemeriksaan USG			
6. Bila semua sudah siap, lakukan pemeriksaan USG transabdominal.			
PELAKSANAAN			
Sambut dan sapa pasien (ucapkan salam), serta perkenalkan diri Anda.			
Dokter memberikan konseling tentang indikasi, prosedur, harapan hasil dan tindak lanjut setelah pemeriksaan USG.			
Dokter mempersilakan pasien menuju tempat pemeriksaan USG dibantu oleh bidan/perawat.			
Dokter pemeriksa mencuci tangan, kemudian memakai sarung tangan sekali pakai.			
Tampilkan daerah perut yang akan diperiksa, kemudian lakukan periksa luar abdomen untuk mencari tanda-tanda adanya massa, perlekatan, atau jaringan parut.			
Pasang kertas *tisue* besar di bagian atas dan bawah abdomen untuk melindungi pakaian pasien (dilakukan oleh bidan/perawat).			
Letakkan jeli USG secukupnya pada permukaan perut pasien.			

Lakukan **eksplorasi rongga pelvik dan abdomen** dengan USG secara sistematis: *mulai dari supra simfisis menuju prosesus xyphoideus, kemudian ke lateral kanan menuju daerah abdomen kanan bawah, dan selanjutnya pindahkan transduser ke rongga abdomen lateral kiri bawah menuju ke rongga perut bagian kiri atas. Selama menggeser transduser, mata pemeriksa mengamati layar monitor. Posisi transduser harus* ***transversal dan tegak lurus lantai****, hal ini penting dalam mencegah terlihatnya satu struktur pada sudut yang berbeda. Jangan menekan dinding abdomen dengan berlebihan, lakukan pemeriksaan secara "gentle". Eksplorasi ini penting untuk deteksi adanya kehamilan abdominal lanjut dan patologi di rongga abdomen dan pelvik.*			
Lakukan pemeriksaan **uterus, adneksa, dan rongga pelvik**: *antefleksi atau retrofleksi, apakah ada mioma uteri, adenomiosis uteri, atau lesi patologi lain?. Selanjutnya evaluasi kedua ovarium, ukuran, bentuk, letak, folikel, dan apakah ada lesi patologi?, evaluasi keadaan kantong gestasi, cairan bebas atau massa di kavum Douglas dan atau Retzii.*			
Lakukan pemeriksaan **embrio dan *yolk sac***: *struktur normal dan kecurigaan adanya patologi.*			
Lakukan pemeriksaan **biometri**: *CRL dan kantong gestasi.*			
Lakukan pemeriksaan untuk deteksi **tanda kehidupan** (denyut jantung janin): *frekuensi, keteraturan, dan buat gambar M-mode atau Doppler.*			
Lakukan pemeriksaan untuk evaluasi **kehamilan ganda**: *sekat amnion, tanda lambda, tanda T, monozigot atau dizigot, jumlah janin, jumlah yolk sac, DJJ, dan kemungkinan adanya patologi kehamilan.*			
Pemeriksaan kemungkinan **patologi trimester 1**, misalnya *mola hidatidosa*, perdarahan subkhorionik, kematian mudigah, kehamilan ganda, panjang cervix, kelainan bawaan uterus, dll.			
Pemeriksaan USG dasar trimester 1 selesai.			
Dokter menekan tombol *freeze* untuk menghentikan kerja komputer USG. Hal ini penting untuk mencegah kerusakan alat USG akibat sistem komputer yang terus bekerja.			
Pemeriksaan selesai: *dokter menjelaskan kepada pasien bahwa prosedur pemeriksaan USG telah selesai, selanjutnya perawat/bidan akan membersihkan perut pasien*			
Dokter melepas sarung tangan, melakukan cuci tangan, kemudian meninggalkan ruang pemeriksaan USG menuju meja konsultasi.			
Perawat/bidan membersihkan dinding abdomen pasien dan membantu merapihkan pakaian pasien.			
AKHIR TINDAKAN			
Posisi peralatan USG dalam keadaan di *freeze*, kemudian bersihkan jeli USG yang ada pada transduser (oleh paramedis) agar siap pakai kembali.			
Prosedur pencegahan infeksi universal: *lakukan tatakelola limbah medis sesuai prosedur yang berlaku.*			
Pasien dipersilakan untuk berkemih dan selanjutnya kembali ke ruang konsultasi			

DOKUMENTASI			
Dokter membuat laporan USG secara tertulis. Laporan dilengkapi dengan beberapa hasil cetak USG (terutama yang patologi) dan mampu memberikan data yang informatif.			
Laporan dibuat rangkap 3, satu lembar untuk pasien, satu lembar disimpan sebagai arsip dalam rekam medik (disimpan 5 tahun) dan satu lembar untuk dokter sebagai data bukulog dan portfolio.			
KEPUSTAKAAN			
1. Endjun JJ. USG Dasar Obstetri dan Ginekologi. Edisi 1, Cetakan Kedua, Balai Penerbit FKUI, 2009. 2. Kolegium Obstetri Ginekologi. Penuntun belajar keterampilan USG dasar obstetri ginekologi tindakan USG trimester 1 (transabdominal), Draft 1, 2013. 3. Endjun JJE. USG Obstetri dan Ginekologi untuk Dokter. Edisi 1, Cetakan 1, PT. Sagung Seto, Jakarta, 2016.			
NASKAH DIBUAT OLEH:			
1. Judi Januadi Endjun, Dr, *Dipl. Ultrasound*, SpOG			
MITRA BESTARI			
1. PPDS Obstetri Ginekologi FKUI Stase bulan April 2013 (*Renny Anggia, Dr.; Afifah Khairani, Dr.; Angelina Rieska Sucipto, Dr.; Riyan Hari Kurniawan, Dr.; Rully Ayu, Dr.; dan Eva Febia, Dr.*). 2. Staf Departemen Obstetri Ginekologi RSPAD Gatot Soebroto. 3. Wisnu Prabowo, Dr, SpOG(K), Staf Departemen Obstetri Ginekologi FK UNS, Solo.			

PENUNTUN BELAJAR KETERAMPILAN
USG DASAR OBSTETRI GINEKOLOGI
TINDAKAN USG TRIMESTER 1 (TRANSVAGINAL)

1. **Perlu perbaikan:** langkah/tugas tidak dilakukan dengan benar atau tidak berurutan (bila perlu) atau tidak dikerjakan
2. **Dilakukan secara Kompeten:** langkah/tugas dilakukan dengan benar dalam urutan yang benar (bila perlu) tetapi peserta tidak melakukan langkah-langkah dengan efisien
3. **Dilakukan secara Profisien:** langkah/tugas dilakukan secara efisien dan dilakukan dengan urutan yang tepat (bila perlu)

PENUNTUN BELAJAR UNTUK PROSEDUR USG TRIMESTER 1 TRANSVAGINAL			
LANGKAH/TUGAS	**KASUS**		
PERSIAPAN			
1. Memeriksa kesiapan alat/instrumen yang diperlukan untuk pemeriksaan USG Obstetri Ginekologi (lihat daftar alat/instrumen).			
2. Persiapan pasien: *pasien berkemih sebelum menjalani pemeriksaan USG transvaginal sehingga vesika urinaria kosong*.			
3. Periksa ulang apakah pengaturan alat USG sudah benar: *pengaturan (setting, sesuai Standar POGI) obstetri, jumlah fokus dua buah, dan transduser transvaginal.*			
4. Sediakan bantal khusus, kain bersih untuk penutup tubuh bagian bawah, kertas *tisue* besar, dan *underpad* untuk pasien dengan perdarahan.			
5. Meja ginekologi telah siap pakai. Bila tidak memiliki meja ginekologi dapat memakai tempat tidur biasa yang dilengkapi bantal khusus untuk menyangga bokong pasien.			
6. Periksa identitas pasien, status pernikahan, status obstetri, HPHT (hari pertama haid terakhir), dan indikasi pemeriksaan USG			
7. Bila semua sudah siap, lakukan pemeriksaan USG transvaginal secara sistematis dan *lege artis*.			
PELAKSANAAN			
Sambut dan sapa pasien (ucapkan salam), serta perkenalkan diri Anda.			
Dokter memberikan konseling tentang indikasi, cara pemeriksaan, harapan hasil dan tindak lanjut setelah pemeriksaan USG.			
Dokter mempersilakan pasien menuju tempat pemeriksaan USG dibantu oleh bidan/perawat. Perawat atau bidan mengajak pasien menuju meja ginekologi.			
Dokter pemeriksa melakukan cuci tangan, kemudian memakai sarung tangan sekali pakai.			

Pasien melepas pakaian dalam dan meletakkan pakaian tersebut ke tempat yang telah disediakan (dibantu oleh bidan/perawat).			
Perawat/bidan mempersilakan pasien menuju meja ginekologi dan membantu pasien untuk posisi lithotomi. Bagian *gluteus* terletak di tepi meja ginekologi (penting saat melakukan insersi dan manipulasi transduser).			
Dokter meminta izin untuk melakukan periksa dalam. Pada saat pemeriksaan, dokter harus didampingi oleh Bidan atau Perawat wanita.			
Dokter melakukan periksa dalam (colok vagina) untuk melakukan penilaian klinis organ genitalia interna. Bila masih nona atau ada indikasi kontra colok vagina, maka lakukan pemeriksaan colok rektal. Pemeriksaan klinis ini harus dilakukan untuk meningkatkan akurasi diagnostik USG.			
Bidan/perawat mengambil satu buah kondom baru, perlihatkan kepada pasien.			
Letakan sedikit jeli USG pada permukaan transduser.			
Pasangkan kondom pada transduser, perhatikan, jangan sampai ada udara diantara kondom dan permukaan transduser. Udara akan mengganggu penjalaran gelombang suara sehingga tampilan gambar USG tidak optimal.			
Letakan jeli USG pada permukaan kondom.			
Masukkan transduser ke dalam introitus vagina. Posisi transduser harus longitudinal, dengan petunjuk arah pada transduser pada posisi jam 12. Setelah transduser melewati introitus vagina, arah transduser tersebut menuju forniks posterior (pada uterus retrofleksi) dan menuju forniks anterior (pada uterus antefleksi). Arah masuk transduser harus sesuai dengan sumbu *Carrus*. Sudut arah transduser saat melalui vagina sekitar 30 – 45 derajat, lakukan dengan *gentle.*			
Selama proses memasukkan transduser, mata pemeriksa memerhatikan layar monitor dan reaksi pasien (bila kesakitan, hentikan pemeriksaan).			
Lakukan eksplorasi ronga pelvik, uterus dan adneksa (dari arah **kanan** ke **kiri**)			
Putar transduser 90 derajat sehingga posisinya menjadi transversal, kemudian gerakan transduser menuju sisi kanan pasien (penunjuk arah transduser terletak pada jam 9). Jangan memutar ke arah kiri karena akan mengacaukan orientasi pemeriksaan.			
Lakukan eksplorasi rongga pelvik, uterus, dan adneksa (dari arah **anterior** ke **posterior**)			
Lakukan pemeriksaan **embrio dan *yolk sac***: *struktur normal dan kecurigaan adanya patologi. Misalnya pada kehamilan 10 – 14 minggu, dapat dilakukan pemeriksaan NT*			
Lakukan pemeriksaan **biometri**: *CRL dan kantong gestasi. Jika kehamilan ≥ 12 minggu dapat dilakukan pengukuran BPD, HC, AC dan FL.*			
Lakukan pemeriksaan untuk deteksi **tanda kehidupan** (denyut jantung janin) : *frekuensi, keteraturan, dan buat gambar M-mode atau Doppler*. Pemeriksaan *Doppler* pada trimester pertama tidak boleh dilakukan kecuali ada indikasi medis yang kuat, misalnya ada kecurigaan kematian mudigah.			
Lakukan pemeriksaan untuk evaluasi **kehamilan ganda**: *sekat amnion, tanda lamda atau tanda T, monozigot atau dizigot, jumlah janin, kembar Siam, yolk sac (jumlah, bentuk, dan ukuran), DJJ, dan kemungkinan adanya patologi kehamilan.*			

Pemeriksaan kemungkinan **patologi trimester 1**, misalnya *mola hidatidosa*, perdarahan subkhorionik, kematian mudigah, kehamilan ganda, kelainan bawaan uterus, dll.			
Lakukan pemeriksaan **uterus, adneksa, dan rongga pelvik**: *antefleksi atau retrofleksi, apakah ada mioma uteri, adenomiosis uteri, atau lesi patologi lain?. Selanjutnya evaluasi kedua ovarium, ukuran, bentuk, letak, folikel, dan apakah ada lesi patologi?, evaluasi keadaan kantong gestasi, cairan bebas atau massa di kavum Douglas dan atau Retzii.*			
Pemeriksaan USG Dasar trimester 1 selesai.			
Dokter menekan tombol *freeze* untuk menghentikan sementara kerja sistem komputer. Hal ini penting untuk mencegah kerusakan alat USG akibat sistem komputer yang terus bekerja.			
Tarik keluar transduser, lepaskan kondom dan masukkan ke dalam larutan antiseptik, misalnya larutan klorin 0,5%			
Pemeriksaan selesai: *dokter menjelaskan kepada pasien bahwa prosedur pemeriksaan USG telah selesai, selanjutnya perawat/bidan akan membersihkan daerah vulva.*			
Dokter melepas sarung tangan, melakukan cuci tangan, kemudian meninggalkan ruang pemeriksaan USG menuju meja konsultasi.			
Perawat/bidan merapihkan pakaian pasien.			
Catatan: *jika usia kehamilan ≥ 12 minggu, dapat dipertimbangkan penggunaan transduser transabdominalis.*			
AKHIR TINDAKAN			
Posisi peralatan USG dalam keadaan di *freeze*, kemudian bersihkan transduser (oleh paramedis) agar siap pakai kembali.			
Prosedur pencegahan infeksi universal: *lakukan tatakelola limbah medis sesuai prosedur.*			
Pasien dipersilakan untuk merapihkan pakaiannya dan selanjutnya kembali ke ruang konsultasi			
DOKUMENTASI			
Dokter membuat laporan USG secara tertulis. Laporan dilengkapi dengan beberapa hasil cetak USG (terutama yang patologi) dan mampu memberikan data yang informatif.			
Laporan dibuat rangkap 3, satu lembar untuk pasien, satu lembar disimpan sebagai arsip dalam rekam medik (disimpan 5 tahun) dan satu lembar untuk dokter sebagai data bukulog dan portfolio.			
KEPUSTAKAAN			
1. Endjun JJ. USG Dasar Obstetri dan Ginekologi. Edisi 1, Cetakan Kedua, Balai Penerbit FKUI, 2009. 2. Kolegium Obstetri Ginekologi. Penuntun belajar keterampilan USG dasar obstetri ginekologi tindakan USG trimester 1 transvaginal, Draft 1, 2013. 3. Endjun JJ. USG Obstetri dan Ginekologi untuk Dokter. Edisi 1, Cetakan 1, PT. Sagung Seto, Jakarta, 2016.			

NASKAH DIBUAT OLEH			
1. Judi Januadi Endjun, Dr, *Dipl. Ultrasound*, SpOG			
MITRA BESTARI			
1. PPDS Obstetri Ginekologi FKUI Stase bulan April 2013 (*Renny Anggia, Dr.; Afifah Khairani, Dr.; Angelina Rieska Sucipto, Dr.; Riyan Hari Kurniawan, Dr.; Rully Ayu, Dr.; dan Eva Febia, Dr.*). 2. Staf Departemen Obstetri Ginekologi RSPAD Gatot Soebroto. 3. Wisnu Prabowo, Dr, SpOG(K), Staf Departemen Obstetri Ginekologi FK UNS, Solo.			

PENUNTUN BELAJAR KETERAMPILAN
USG DASAR OBSTETRI GINEKOLOGI
TINDAKAN PEMERIKSAAN USG TRIMESTER 2

1. **Perlu perbaikan:** langkah/tugas tidak dilakukan dengan benar atau tidak berurutan (bila perlu) atau tidak dikerjakan
2. **Dilakukan secara Kompeten:** langkah/tugas dilakukan dengan benar dalam urutan yang benar (bila perlu) tetapi peserta tidak melakukan langkah-langkah dengan efisien
3. **Dilakukan secara Profisien:** langkah/tugas dilakukan secara efisien dan dilakukan dengan urutan yang tepat (bila perlu)

PENUNTUN BELAJAR UNTUK PROSEDUR
USG TRIMESTER 2

LANGKAH/TUGAS	KASUS		
PERSIAPAN			
1. Memeriksa kesiapan alat/instrumen yang diperlukan untuk pemeriksaan USG Obstetri Ginekologi (lihat daftar alat/instrumen).			
2. Persiapan pasien (pasien): *kosongkan vesica urinaria agar pasien merasa nyaman saat diperiksa.*			
3. Periksa ulang apakah pengaturan alat USG sudah benar: pengaturan (*setting,* sesuai Standar POGI) obstetri, jumlah fokus dua buah, dan transduser transabdominal.			
4. Meja obstetri (tempat tidur) telah siap pakai. Bila tidak memiliki meja obstetri dapat memakai meja ginekologi. Dilengkapi dengan bantal khusus dan kain penutup tubuh.			
5. Periksa identitas pasien, status obstetri, HPHT, usia gestasi, dan indikasi pemeriksaan USG			
6. Bila semua sudah siap, lakukan pemeriksaan USG trimester 2 (lihat buku Acuan).			
PELAKSANAAN			
Sambut dan sapa pasien (ucapkan salam), serta perkenalkan diri Anda.			
Dokter memberikan konseling tentang indikasi, manfaat, akurasi, cara pemeriksaan, harapan hasil dan tindak lanjut setelah pemeriksaan USG.			
Dokter mempersilakan pasien menuju tempat pemeriksaan USG dibantu oleh bidan/perawat.			
Dokter pemeriksa melakukan cuci tangan, kemudian menuju tempat pemeriksaan USG. Bila memungkinkan pemeriksa memakai sarung tangan sekali pakai.			
Tampilkan daerah perut yang akan diperiksa, lakukan pemeriksaan Leopold.			

Pasang kertas *tisue* besar di bagian atas dan bawah abdomen untuk melindungi pakaian pasien (dipasang oleh bidan/perawat).			
Letakkan jeli USG secukupnya pada permukaan perut pasien.			
Lakukan eksplorasi seluruh rongga pelvik dan abdomen dengan USG secara sistematis (lihat buku acuan). Hal ini penting untuk deteksi adanya kehamilan abdominal lanjut dan patologi di rongga abdomen dan pelvik.			
JANIN: *Periksa tanda kehidupan, jumlah, letak, posisi, dan presentasi janin.*			
PLASENTA: *Periksa tempat implantasi (terutama tepi bawah plasenta) dan derajat maturasi plasenta. Bila terdapat plasenta praevia dan dicurigai adanya plasenta akreta, rujuk pasien kepada SpOG dengan kompetensi USG tingkat madia/lanjut.*			
AMNION: *Tentukan volume cairan amnion: bisa berdasarkan data obyektif : indeks satu kantong terdalam (normal 2–8 cm) atau indeks 4 kantong (metoda Phelan : normal 10–25 cm). Standar POGI memakai pengukuran 1 kantong terdalam (MVP: maximum vertical pocket). Pada kehamilan ganda, tentukan ada tidaknya sekat amnion, kemudian tentukan volume amnion berdasarkan indeks satu kantong terdalam. Standar POGI dalam penentuan volume cairan amnion memakai indeks satu kantong terdalam (MVP: maximum vertical pocket)*			
UMBILIKUS: *Lakukan pemeriksaan umbilicus, periksa adanya 2 arteri dan 1 vena, insersi umbilicus pada janin dan plasenta, dan adanya patologi single umbilical artery (SUA).*			
BIOMETRI: *Lakukan pemeriksaan **biometri dasar** yaitu BPD, HC, AC, FL, dan EFW (lihat buku Acuan).*			
JANTUNG: *Tentukan letak (situs), sumbu (aksis), apeks, 4 rongga (4 chamber view), dan denyut jantung normal (memakai metoda M-mode). Pemeriksaan USG dasar tentang jantung lihat buku Acuan. Bila memungkinkan lakukan pemeriksaan 3VV, LVOT dan RVOT.*			
PENAPISAN ANOMALI: *Lakukan pemeriksaan morfologi janin normal (dari kepala hingga kaki), lihat Buku Acuan pemeriksaan masing-masing organ janin. Lakukan skrining pada kehamilan 18 – 22 minggu (optimal pada **20 – 22** minggu).*			
ADNEKSA DAN RONGGA PELVIK: *Lakukan pemeriksaan uterus, adneksa, kavum Retzii dan kavum Douglas.*			
AKTIVITAS JANIN: *Lakukan penilaian aktivitas janin misalnya gerak tubuh, gerak ekstremitas, gerak nafas, membuka dan menutup mulut, dll. Aktivitas janin harus dituliskan pada laporan USG Obstetri Ginekologi Standar POGI.*			
LAIN-LAIN: *Bila memungkinkan, lakukan penentuan jenis kelamin, hati-hati dalam menyampaikan pada pasien dan keluarganya (kemungkinan kesalahan diagnosis sekitar 3%). Pemeriksaan USG trimester 2 selesai.*			
Dokter menekan tombol *freeze* agar sistem komputer berhenti bekerja sementara. Hal ini penting untuk mencegah kerusakan alat USG akibat sistem komputer yang terus bekerja.			
Pemeriksaan selesai: *dokter menjelaskan kepada pasien bahwa prosedur pemeriksaan USG telah selesai, selanjutnya perawat/bidan akan membersihkan perut pasien*			

Dokter melepas sarung tangan, melakukan cuci tangan, kemudian meninggalkan ruang pemeriksaan USG menuju meja konsultasi.			
Perawat/bidan membersihkan dinding abdomen pasien dan merapihkan pakaian pasien.			
AKHIR TINDAKAN			
Posisi peralatan USG dalam keadaan di *freeze,* kemudian bersihkan transduser (oleh paramedis) agar siap pakai kembali.			
Lakukan prosedur pencegahan infeksi universal: *lakukan tatakelola limbah medis sesuai prosedur.*			
Pasien dipersilakan untuk berkemih (bila ingin) dan selanjutnya kembali ke ruang konsultasi			
DOKUMENTASI			
Dokter membuat laporan USG Standar POGI secara tertulis. Laporan dilengkapi dengan beberapa hasil cetak USG (terutama yang patologi) dan mampu memberikan data yang informatif.			
Laporan dibuat rangkap 3, satu lembar untuk pasien, satu lembar disimpan sebagai arsip dalam rekam medik (disimpan 5 tahun) dan satu lembar untuk dokter sebagai data bukulog dan portfolio.			
KEPUSTAKAAN			
1. Endjun JJ. USG Dasar Obstetri dan Ginekologi. Edisi 1, Cetakan Kedua, Balai Penerbit FKUI, 2009. 2. Kolegium Obstetri Ginekologi. Penuntun belajar keterampilan USG dasar obstetri ginekologi tindakan Pemeriksaan USG trimester 2, Draft 1, 2013. 3. Endjun JJ. USG Obstetri dan Ginekologi untuk Dokter. Edisi 1, Cetakan 1, PT. Sagung Seto, Jakarta, 2016.			
NASKAH DIBUAT OLEH			
1. Judi Januadi Endjun, Dr, *Dipl. Ultrasound*, SpOG.			
MITRA BESTARI			
1. PPDS Obstetri Ginekologi FKUI Stase bulan April 2013 (*Renny Anggia, Dr.; Afifah Khairani, Dr.; Angelina Rieska Sucipto, Dr.; Riyan Hari Kurniawan, Dr.; Rully Ayu, Dr.; dan Eva Febia, Dr.*). 2. Staf Departemen Obstetri Ginekologi RSPAD Gatot Soebroto. 3. Wisnu Prabowo, Dr, SpOG(K), Staf Departemen Obstetri Ginekologi FK UNS, Solo.			

PENUNTUN BELAJAR KETERAMPILAN USG DASAR OBSTETRI GINEKOLOGI

TINDAKAN PEMERIKSAAN USG TRIMESTER 3

1. **Perlu perbaikan:** langkah/tugas tidak dilakukan dengan benar atau tidak berurutan (bila perlu) atau tidak dikerjakan
2. **Dilakukan secara Kompeten:** langkah/tugas dilakukan dengan benar dalam urutan yang benar (bila perlu) tetapi peserta tidak melakukan langkah-langkah dengan efisien
3. **Dilakukan secara Profisien:** langkah/tugas dilakukan secara efisien dan dilakukan dengan urutan yang tepat (bila perlu)

PENUNTUN BELAJAR UNTUK PROSEDUR USG TRIMESTER 3			
LANGKAH/TUGAS	**KASUS**		
PERSIAPAN			
1. Memeriksa kesiapan alat/instrumen yang diperlukan untuk pemeriksaan USG Obstetri Ginekologi (lihat daftar alat/instrumen).			
2. Persiapan pasien (pasien): *kosongkan vesica urinaria agar pasien merasa nyaman saat diperiksa.*			
3. Periksa ulang apakah pengaturan alat USG sudah benar: *pengaturan (setting, sesuai Standar POGI) obstetri, jumlah fokus dua buah, dan transduser transabdominal.*			
4. Meja obstetri (tempat tidur) telah siap pakai. Bila tidak memiliki meja obstetri dapat memakai meja ginekologi. Dilengkapi dengan bantal khusus, kertas *tisue* besar, dan kain penutup tubuh.			
5. Periksa identitas pasien, status obstetri, HPHT, usia gestasi, dan indikasi pemeriksaan USG			
6. Bila semua sudah siap, lakukan pemeriksaan USG trimester 3.			
PELAKSANAAN			
Sambut dan sapa pasien (ucapkan salam), serta perkenalkan diri Anda.			
Dokter memberikan konseling tentang indikasi, manfaat, akurasi, cara pemeriksaan, harapan hasil dan tindak lanjut setelah pemeriksaan USG.			
Dokter mempersilakan pasien menuju tempat pemeriksaan USG dibantu oleh bidan/perawat.			
Dokter pemeriksa melakukan cuci tangan, kemudian menuju tempat pemeriksaan USG. Bila memungkinkan pemeriksa memakai sarung tangan sekali pakai.			
Tampilkan daerah perut yang akan diperiksa, lakukan pemeriksaan *Leopold*.			
Pasang kertas *tisue* besar di bagian atas dan bawah abdomen untuk melindungi pakaian pasien (dipasang oleh bidan/perawat).			

Letakkan jeli USG secukupnya pada permukaan perut pasien.			
Lakukan eksplorasi seluruh rongga pelvik dan abdomen dengan USG secara sistematis (lihat buku acuan). Hal ini penting untuk deteksi adanya kehamilan abdominal lanjut dan patologi di rongga abdomen dan pelvik.			
JANIN: *Periksa jumlah, letak, posisi, presentasi, dan tanda kehidupan janin.*			
PLASENTA: *Periksa tempat implantasi (terutama tepi bawah plasenta) dan derajat maturasi plasenta. Bila terdapat plasenta praevia dan dicurigai adanya plasenta akreta, rujuk pasien kepada SpOG dengan kompetensi USG tingkat madya/lanjut.*			
AMNION: *Tentukan volume cairan amnion: bisa berdasarkan data obyektif : indeks satu kantong terdalam (normal 2 – 8 cm) atau indeks 4 kantong (metoda Phelan : normal 10 – 25 cm). Pada kehamilan ganda, tentukan ada tidaknya sekat amnion dan tentukan volume cairan amnion berdasarkan indeks satu kantong terdalam. Penilaian volume amnion Standar POGI memakai metoda indeks satu kantong terdalam (MVP: maximum vertical pocket).*			
UMBILIKUS: *Lakukan pemeriksaan umbilicus, periksa adanya 2 arteri dan 1 vena, insersi pada janin dan plasenta, dan adanya patologi single umbilical artery (SUA). Bila dicurigai adanya insufisiensi uteroplasenta, misal suspek PJT, hamil 41 minggu, atau DM gestasional, lakukan pemeriksaan Doppler A. Uterina, A. Umbilikalis, dan A. Cerebri Media (R dan PI). Lakukan penilaian cerebro-placental index untuk deteksi adanya brain sparing effect.*			
BIOMETRI: *Lakukan pemeriksaan biometri dasar yaitu BPD, HC, AC, FL, dan EFW (lihat buku Acuan).*			
JANTUNG: *Tentukan letak (situs), sumbu (aksis), apeks, 4 rongga (4 chamber view), dan denyut jantung normal. Pemeriksaan USG dasar tentang jantung lihat buku Acuan. Bila memungkinkan lakukan pemeriksaan 3VV, LVOT dan RVOT.*			
PENAPISAN ANOMALI: *Lakukan pemeriksaan morfologi janin normal (dari kepala hingga kaki), lihat Buku Acuan pemeriksaan masing-masing organ janin. Lakukan skrining pada kehamilan 18 – 22 minggu (optimum pada kehamilan 20 – 22 minggu)..*			
ADNEKSA DAN RONGGA PELVIK: *Lakukan pemeriksaan uterus, adneksa, kavum Retzii dan kavum Douglas.*			
AKTIVITAS JANIN: *Lakukan penilaian aktivitas janin misalnya gerak tubuh, gerak ekstremitas, gerak nafas, membuka dan menutup mulut, dll. Aktivitas janin harus dituliskan pada laporan USG Obstetri Ginekologi Standar POGI.*			
LAIN-LAIN: *Bila memungkinkan, lakukan penentuan jenis kelamin, hati-hati dalam menyampaikan pada pasien dan keluarganya (kemungkinan kesalahan diagnosis sekitar 3%). Pemeriksaan USG trimester 3 selesai.*			
Dokter menekan tombol *freeze* agar sistem komputer berhenti bekerja sementara. Hal ini penting untuk mencegah kerusakan alat USG akibat sistem komputer yang terus bekerja.			
Pemeriksaan selesai: *dokter menjelaskan kepada pasien bahwa prosedur pemeriksaan USG telah selesai, selanjutnya perawat/bidan akan membersihkan perut pasien.*			

Dokter melepas sarung tangan, melakukan cuci tangan, kemudian meninggalkan ruang pemeriksaan USG menuju meja konsultasi.			
Perawat/bidan membersihkan dinding abdomen pasien dan merapihkan pakaian pasien.			
AKHIR TINDAKAN			
Posisi peralatan USG dalam keadaan di *freeze,* bersihkan transduser (oleh paramedis) agar siap pakai kembali.			
Lakukan prosedur pencegahan infeksi universal: *lakukan tatakelola limbah medis sesuai prosedur.*			
Pasien dipersilakan untuk berkemih (bila ingin) dan selanjutnya kembali ke ruang konsultasi			
DOKUMENTASI			
Dokter membuat laporan USG Standar POGI secara tertulis. Laporan dilengkapi dengan beberapa hasil cetak USG (terutama yang patologi) dan mampu memberikan data yang informatif.			
Laporan dibuat rangkap 3, satu lembar untuk pasien, satu lembar disimpan sebagai arsip dalam rekam medik (disimpan 5 tahun) dan satu lembar untuk dokter sebagai data bukulog dan portfolio.			
KEPUSTAKAAN			
1. Endjun JJ. USG Dasar Obstetri dan Ginekologi. Edisi 1, Cetakan Kedua, Balai Penerbit FKUI, 2009. 2. Kolegium Obstetri Ginekologi. Penuntun belajar keterampilan USG dasar obstetri ginekologi tindakan Pemeriksaan USG trimester 3, Draft 1, 2013. 3. Endjun JJE. USG Obstetri dan Ginekologi untuk Dokter. Edisi 1, Cetakan 1, PT. Sagung Seto, Jakarta, 2016.			
NASKAH DIBUAT OLEH			
1. Judi Januadi Endjun, Dr, *Dipl. Ultrasound*, SpOG.			
MITRA BESTARI			
1. PPDS Obstetri Ginekologi FKUI Stase bulan April 2013 (*Renny Anggia, Dr.; Afifah Khairani, Dr.; Angelina Rieska Sucipto, Dr.; Riyan Hari Kurniawan, Dr.; Rully Ayu, Dr.; dan Eva Febia, Dr.*). 2. Staf Departemen Obstetri Ginekologi RSPAD Gatot Soebroto. 3. Wisnu Prabowo, Dr, SpOG(K), Staf Departemen Obstetri Ginekologi FK UNS, Solo.			

PENUNTUN BELAJAR KETERAMPILAN
USG DASAR OBSTETRI GINEKOLOGI
TINDAKAN PEMERIKSAAN INTRA PARTUM

1. **Perlu perbaikan:** langkah/tugas tidak dilakukan dengan benar atau tidak berurutan (bila perlu) atau tidak dikerjakan
2. **Dilakukan secara Kompeten:** langkah/tugas dilakukan dengan benar dalam urutan yang benar (bila perlu) tetapi peserta tidak melakukan langkah-langkah dengan efisien
3. **Dilakukan secara Profisien:** langkah/tugas dilakukan secara efisien dan dilakukan dengan urutan yang tepat (bila perlu)

PENUNTUN BELAJAR UNTUK PROSEDUR
USG INTRAPARTUM

LANGKAH/TUGAS	KASUS		
PERSIAPAN			
1. Memeriksa kesiapan alat/instrumen yang diperlukan untuk pemeriksaan USG Obstetri Ginekologi (lihat daftar alat/instrumen).			
2. Persiapan pasien (pasien): *kosongkan vesica urinaria agar pasien merasa nyaman saat diperiksa (bila perlu).*			
3. Periksa ulang apakah pengaturan alat USG sudah benar: *pengaturan (setting, sesuai Standar POGI) obstetri, jumlah fokus dua buah, dan transduser transabdominal.*			
4. Sediakan kain penutup tubuh pasien dan kertas *tisue* besar.			
5. Meja obstetri (tempat tidur) telah siap pakai. Bila tidak memiliki meja obstetri dapat memakai meja ginekologi.			
6. Periksa identitas pasien, riwayat obstetri ginekologi, HPHT, usia gestasi, kala persalinan dan indikasi pemeriksaan USG			
7. Bila semua sudah siap, lakukan pemeriksaan USG intrapartum.			
PELAKSANAAN			
Sambut dan sapa pasien (ucapkan salam), serta perkenalkan diri Anda.			
Dokter memberikan konseling **secara cepat** tentang indikasi, cara pemeriksaan, harapan hasil dan tindak lanjut setelah pemeriksaan USG.			
Dokter pemeriksa melakukan cuci tangan, kemudian memakai sarung tangan sekali pakai.			
Tampilkan daerah perut yang akan diperiksa, pasang kertas *tisue* besar di bagian atas dan bawah abdomen untuk melindungi pakaian pasien (dilakukan oleh bidan/perawat).			
Letakkan jeli USG secukupnya pada permukaan perut pasien.			

Lakukan eksplorasi rongga pelvik dan abdomen dengan USG **secara cepat** dan sistematis (lihat buku acuan). Hal ini penting untuk deteksi adanya kehamilan abdominal lanjut dan patologi di rongga abdomen dan pelvik.			
JANIN: *Periksa jumlah, letak, posisi, dan presentasi janin. Bila bagian terendah janin sudah masuk pintu atas panggul, lakukan pemeriksaan USG secara bimanual atau USG transvaginal. Pemeriksaan pada persalinan lebih sulit karena kondisi inpartu dan harus cepat dilakukan tetapi tetap dengan akurasi diagnostik yang tinggi.*			
PLASENTA: *Periksa tempat implantasi (terutama tepi bawah plasenta) dan derajat maturasi plasenta. Bila dicurigai (suspek) solusio plasentae, plasenta praevia atau plasenta akreta, konsultasikan pasien kepada SpOG dengan kompetensi USG Obstetri Ginekologi tingkat madia/lanjut (sistem tatalaksana Internal RS). Bila fasilitas pelayanan kesehatan tidak memungkinkan menangani kasus tersebut, segera rujuk ke RS dengan fasilitas yang lebih baik.*			
AMNION: *Tentukan volume cairan amnion: berdasarkan data subyektif atau obyektif satu kantong terdalam sesuai Standar POGI (MVP: maximum vertical pocket).*			
UMBILICUS: *Lakukan pemeriksaan umbilicus: periksa adanya 2 arteri dan 1 vena, insersi pada janin dan plasenta, dan adanya patologi single umbilical artery (SUA).*			
BIOMETRI DASAR: *Lakukan pemeriksaan biometri dasar: BPD, HC, AC, FL, dan EFW (lihat buku Acuan).*			
JANTUNG: *Tentukan letak (situs), sumbu (aksis), apeks, 4 rongga (4 chamber view), dan denyut jantung dengan M-mode (normal atau abnormal?). Panduan pemeriksaan USG dasar tentang jantung lihat buku Acuan. Bila memungkinkan lakukan pemeriksaan 3VV, LVOT dan RVOT.*			
PENAPISAN ANOMALI KONGENITAL: *Lakukan pemeriksaan morfologi janin normal (dari kepala hingga kaki), lihat Buku Acuan pemeriksaan masing-masing organ janin.*			
GENITALIA INTERNA: Lakukan pemeriksaan uterus, adneksa, kavum *Retzii* dan kavum *Douglas*.			
AKTIVITAS JANIN: *Lakukan penilaian aktivitas janin: gerak tubuh, gerak ekstremitas, gerak nafas, membuka dan menutup mulut, dll*. Pemeriksaan USG intrapartum selesai. Aktivitas janin harus dituliskan pada laporan USG Obstetri Ginekologi Standar POGI.			
Dokter menekan tombol *freeze* untuk menghentikan sementara kerja sistem komputer USG. Hal ini penting untuk mencegah kerusakan alat USG akibat sistem komputer yang terus bekerja.			
Pemeriksaan selesai: *dokter menjelaskan kepada pasien bahwa prosedur pemeriksaan USG telah selesai, selanjutnya perawat/bidan akan membersihkan perut pasien*			
Dokter melepas sarung tangan, melakukan cuci tangan, kemudian meninggalkan tempat pemeriksaan USG menuju meja konsultasi.			

Perawat/bidan membersihkan dinding abdomen pasien dan merapihkan pakaian pasien.			
AKHIR TINDAKAN			
Posisi peralatan USG dalam keadaan di *freeze*, bersihkan transduser (oleh paramedis) agar siap pakai kembali.			
Lakukan prosedur pencegahan infeksi universal: *lakukan tatakelola limbah medis sesuai prosedur.*			
Pada kasus kedaruratan medik (misalnya ruptura uteri dengan perdarahan), segera atasi masalah kedaruratannya, dan lakukan tindakan pertolongan sesuai panduan yang berlaku di RS tersebut.			
DOKUMENTASI			
Dokter membuat laporan USG secara tertulis. Laporan dilengkapi dengan beberapa hasil cetak USG (terutama yang patologi) dan mampu memberikan data yang informatif.			
Laporan dibuat rangkap 3, satu lembar untuk pasien, satu lembar disimpan sebagai arsip dalam rekam medik (disimpan 5 tahun) dan satu lembar untuk dokter sebagai data bukulog dan portfolio.			
KEPUSTAKAAN			
1. Endjun JJ. USG Dasar Obstetri dan Ginekologi. Edisi 1, Cetakan Kedua, Balai Penerbit FKUI, 2009. 2. Kolegium Obstetri Ginekologi. Penuntun belajar keterampilan USG dasar obstetri ginekologi pemeriksaan USG intrapartum, Draft 1, 2013. 3. USG Obstetri Ginekologi Dasar untuk Dokter. Edisi 1, Cetakan 1, PT. Sagung Seto, 2016.			
NASKAH DIBUAT OLEH			
1. Judi Januadi Endjun, Dr, *Dipl. Ultrasound*, SpOG.			
MITRA BESTARI			
1. PPDS Obstetri Ginekologi FKUI Stase bulan April 2013 (*Renny Anggia, Dr.; Afifah Khairani, Dr.; Angelina Rieska Sucipto, Dr.; Riyan Hari Kurniawan, Dr.; Rully Ayu, Dr.; dan Eva Febia, Dr.*). 2. Staf Departemen Obstetri Ginekologi RSPAD Gatot Soebroto. 3. Wisnu Prabowo, Dr, SpOG(K), Staf Departemen Obstetri Ginekologi FK UNS, Solo.			

PENUNTUN BELAJAR KETERAMPILAN USG DASAR OBSTETRI GINEKOLOGI

TINDAKAN USG POSPARTUM

1. **Perlu perbaikan:** langkah/tugas tidak dilakukan dengan benar atau tidak berurutan (bila perlu) atau tidak dikerjakan
2. **Dilakukan secara Kompeten:** langkah/tugas dilakukan dengan benar dalam urutan yang benar (bila perlu) tetapi peserta tidak melakukan langkah-langkah dengan efisien
3. **Dilakukan secara Profisien:** langkah/tugas dilakukan secara efisien dan dilakukan dengan urutan yang tepat (bila perlu)

PENUNTUN BELAJAR UNTUK PROSEDUR
USG POSPARTUM

LANGKAH/TUGAS	KASUS		
PERSIAPAN			
1. Memeriksa kesiapan alat/instrumen yang diperlukan untuk pemeriksaan USG Obstetri Ginekologi (lihat daftar alat/instrumen).			
2. Persiapan klien (pasien): *posisi tidur telentang, setengah duduk atau lithotomi (tergantung kondisi pasien)*			
3. Periksa ulang apakah pengaturan alat USG sudah benar: *pengaturan (setting, sesuai Standar POGI) obstetri, jumlah fokus dua buah, dan transduser transabdominal.*			
4. Meja obstetri (tempat tidur) telah siap pakai. Bila tidak memiliki meja obstetri dapat memakai meja ginekologi.			
5. Periksa identitas pasien, riwayat obstetri dan ginekologi, riwayat persalinan, keadaan umum, dan indikasi pemeriksaan USG			
6. Bila semua sudah siap, lakukan pemeriksaan USG transabdominal dan atau transvaginal.			
PELAKSANAAN			
Sambut dan sapa pasien (ucapkan salam), serta perkenalkan diri Anda.			
Dokter memberikan konseling **secara cepat** tentang indikasi, cara pemeriksaan, harapan hasil dan tindak lanjut setelah pemeriksaan USG.			
Dokter pemeriksa melakukan cuci tangan, kemudian memakai sarung tangan sekali pakai.			
Lakukan periksa luar: *inspeksi, palpasi dinding abdomen, dan cari tanda-tanda rangsangan peritoneum (tanda akut abdomen).*			
Tampilkan daerah perut yang akan diperiksa, pasang kertas *tisue* besar di bagian atas dan bawah abdomen untuk melindungi pakaian pasien (dilakukan oleh bidan/perawat).			
Letakkan jeli USG secukupnya pada permukaan perut pasien.			

Lakukan eksplorasi rongga pelvik, abdomen, dan daerah retroperitoneal (ginjal dan ureter) dengan USG **secara cepat** dan sistematis (lihat buku acuan). Hal ini penting untuk deteksi adanya cairan bebas dan atau massa di rongga abdomen dan rongga pelvik. **Bila jumlah perdarahan yang keluar per vaginam tidak sesuai dengan klinis pasien**, *lakukan pemeriksaan USG dengan cermat untuk melihat adanya cairan bebas di daerah sub diafragma, parametrium (retroperitoneal), subplica vesico-uterina (daerah sayata SC), cavum uteri, cavum Retzii, dan di cavum Douglas*.			
UTERUS: *Lakukan pemeriksaan uterus: ukuran, integritas miometrium, dan kavum uteri. Pada atonia uteri atau hipotonia uteri, ukuran uterus lebih besar dari seharusnya dan kavum uteri terbuka >25 mm, berisi cairan dan atau disertai massa. Pada ruptura uteri terdapat robekan miometrium (terutama di daerah bekas sayatan SC, miomektomi, atau dinding lateral), hematom, dan cairan bebas.* ***Hati-hati bila jumlah perdarahan yang tampak tidak sesuai dengan pemeriksaan dan keadaan klinis pasien****, mungkin terjadi hematom parametrium (retroperitoneal).*			
KAVUM UTERI DAN ENDOMETRIUM: *Lakukan pemeriksaan kavum uteri dan endometrium: ukur diameter kavum uteri, bila >25 mm, cari kemungkinan adanya bekuan darah, sisa selaput amnion atau sisa plasenta dan tanda-tanda infeksi (endometritis, flegmon, lokhea berbau). Tebal endometrium stratum basalis normal postpartum adalah < 5 mm.*			
ADNEKSA: *Lakukan pemeriksaan adneksa: ovarium (tampak?, bentuk, ukuran?), apakah ada massa?, apakah ada nyeri tekan? dan apakah ada cairan bebas?.*			
RONGGA PELVIK: *Lakukan pemeriksaan rongga pelvik apakah ada cairan bebas atau massa di retro-uterus, kavum Retzii dan atau kavum Douglas.*			
PARAMETRIUM: *Lakukan pemeriksaan parametrium hingga daerah kedua ginjal dan ureter, bila dicurigai ada massa dengan batas tidak tegas, pastikan bahwa ada atau tidak ada hematoma parametrial. Bila ada massa, lakukan pengukuran volume massa untuk pemantauan jumlah perdarahan (lihat Panduan penanganan HPP).*			
RONGGA ABDOMEN: *lakukan eksplorasi secara sistematis rongga abdomen dimulai dari rongga pelvik bagian atas hingga subdiafragma, cari apakah ada cairan bebas dan atau bekuan darah.*			
Pemeriksaan USG postpartum selesai.			
Dokter menekan tombol *freeze* agar sistem komputer berhenti bekerja sementara. Hal ini penting untuk mencegah kerusakan alat USG akibat sistem komputer yang terus bekerja.			
Pemeriksaan selesai: *dokter menjelaskan kepada pasien bahwa prosedur pemeriksaan USG postpartum telah selesai, selanjutnya perawat/bidan akan membersihkan perut pasien.*			
Dokter melepas sarung tangan, melakukan cuci tangan, kemudian meninggalkan ruang pemeriksaan USG menuju meja konsultasi.			
Perawat/bidan membersihkan dinding abdomen pasien dan merapihkan pakaian pasien.			

AKHIR TINDAKAN			
Posisi peralatan USG dalam keadaan di *freeze*, kemudian bersihkan transduser (oleh paramedis) agar siap pakai kembali.			
Lakukan prosedur pencegahan infeksi universal: *lakukan tatakelola limbah medis sesuai prosedur.*			
Beri penjelasan kepada pasien dan keluarganya tentang hasil pemeriksaan USG pstpartum yang barus saja selesai dilakukan.			
Pada kasus kedaruratan medik (misalnya ruptura uteri dengan perdarahan dan syok hemoragik), atasi segera kedaruratan medik yang terjadi, setelah kondisi pasien stabil baru kemudian lakukan tindakan pertolongan lanjutan sesuai panduan yang berlaku di RS tersebut. Bila tidak dapat diatasi, segera rujuk ke RS dengan fasilitas yang lebih baik.			
DOKUMENTASI			
Dokter membuat laporan USG secara tertulis. Laporan dilengkapi dengan beberapa hasil cetak USG (terutama yang patologi) dan mampu memberikan data yang informatif.			
Laporan dibuat rangkap 3, satu lembar untuk pasien, satu lembar disimpan sebagai arsip dalam rekam medik (disimpan 5 tahun) dan satu lembar untuk dokter sebagai data bukulog dan portfolio.			
KEPUSTAKAAN			
1. Endjun JJ. USG Dasar Obstetri dan Ginekologi. Edisi 1, Cetakan Kedua, Balai Penerbit FKUI, 2009. 2. Kolegium Obstetri Ginekologi. Penuntun belajar keterampilan USG dasar obstetri ginekologi tindakan Pemeriksaan USG pospartum, Draft 1, 2013. 3. Endjun JJ. USG Obstetri dan Ginekologi. Edisi 1, Cetakan 1, PT. Sagung Seto, Jakarta, 2018.			
NASKAH DIBUAT OLEH			
1. Judi Januadi Endjun, Dr, *Dipl. Ultrasound*, SpOG.			
MITRA BESTARI			
1. PPDS Obstetri Ginekologi FKUI Stase bulan April 2013 (*Renny Anggia, Dr.; Afifah Khairani, Dr.; Angelina Rieska Sucipto, Dr.; Riyan Hari Kurniawan, Dr.; Rully Ayu, Dr.; dan Eva Febia, Dr.*). 2. Staf Departemen Obstetri Ginekologi RSPAD Gatot Soebroto. 3. Wisnu Prabowo, Dr, SpOG(K), Staf Departemen Obstetri Ginekologi FK UNS, Solo.			

PENUNTUN BELAJAR KETERAMPILAN USG DASAR OBSTETRI GINEKOLOGI

TINDAKAN USG GINEKOLOGI PATOLOGI JINAK

1. **Perlu perbaikan:** langkah/tugas tidak dilakukan dengan benar atau tidak berurutan (bila perlu) atau tidak dikerjakan
2. **Dilakukan secara Kompeten:** langkah/tugas dilakukan dengan benar dalam urutan yang benar (bila perlu) tetapi peserta tidak melakukan langkah-langkah dengan efisien
3. **Dilakukan secara Profisien:** langkah/tugas dilakukan secara efisien dan dilakukan dengan urutan yang tepat (bila perlu)

PENUNTUN BELAJAR UNTUK PROSEDUR
USG GINEKOLOGI PATOLOGI JINAK

LANGKAH/TUGAS	KASUS		
PERSIAPAN			
1. Memeriksa kesiapan alat/instrumen yang diperlukan untuk pemeriksaan USG Obstetri Ginekologi (lihat daftar alat/instrumen).			
2. Persiapan pasien: *pasien menahan untuk tidak berkemih (USG transabdominalis) atau berkemih sebelum menjalani pemeriksaan (USG transvaginal) sehingga vesica urinaria kosong*.			
3. Periksa ulang apakah pengaturan alat USG sudah benar: *pengaturan (setting, sesuai Standar POGI) ginekologi atau abdomen atau vaginal, jumlah fokus dua buah, dan transduser transabdominal atau transvaginal.*			
4. Meja ginekologi telah siap pakai. Bila tidak memiliki meja ginekologi dapat memakai tempat tidur biasa yang dilengkapi bantal khusus untuk mengganjal bokong pasien.			
5. Siapkan kain untuk penutup tubuh pasien, kertas *tissue* besar, dan *underpad* untuk pasien dengan perdarahan.			
6. Periksa identitas pasien, status perkawinan, keluhan pasien, riwayat obstetri ginekologi, HPHT, diagnosis klinis, dan indikasi pemeriksaan USG			
7. Bila semua sudah siap, lakukan pemeriksaan USG ginekologi patologi jinak.			
PELAKSANAAN			
Sambut dan sapa pasien (ucapkan salam), serta perkenalkan diri Anda.			
Dokter memberikan konseling tentang indikasi, manfaat, akurasi, tatacara pemeriksaan, harapan hasil dan tindak lanjut setelah pemeriksaan USG.			
Dokter mempersilakan pasien menuju tempat pemeriksaan USG dibantu oleh bidan/perawat. Perawat atau bidan mengajak pasien menuju meja ginekologi atau meja obstetri (tempat tidur).			
Dokter pemeriksa melakukan cuci tangan, kemudian memakai sarung tangan sekali pakai.			

Lakukan **periksa luar**: *inspeksi abdomen (bekas operasi, jaringan parut atau lesi lainnya?), palpasi (nyeri, massa, jaringan parut), perkusi (apakah ada pekak samping atau pekak pindah?), dan auskultasi (bising usus).*			
USG Transabdominalis: *tampilkan daerah perut yang akan diperiksa, pasang kertas tisue besar di bagian atas dan bawah abdomen untuk melindungi pakaian pasien (oleh bidan/perawat).*			
USG Transvaginalis: *pasien melepas pakaian dalam dan meletakkan pakaian tersebut ke tempat yang telah disediakan (dibantu oleh bidan/perawat).*			
Perawat/bidan mempersilakan pasien menuju meja obstetri atau meja ginekologi, kemudian membantu pasien untuk menempati posisi lithotomi. Bagian *gluteus* terletak di tepi meja ginekologi (penting saat melakukan insersi dan manipulasi transdeser). Letakkan kain bersih atau *underpad* di bawah gluteus.			
USG TRANSVAGINAL			
Bidan/perawat mengambil satu buah kondom baru, perlihatkan kepada pasien.			
Letakkan sedikit jeli USG pada permukaan transduser.			
Pasangkan kondom pada transduser, perhatikan, jangan sampai ada udara diantara kondom dan permukaan transduser. Udara akan mengganggu penjalaran gelombang suara sehingga tampilan gambar USG tidak optimal (timbul artefak). Jangan sentuh permukaan kondom dengan tangan yang tidak steril.			
Letakkan jeli USG secukupnya pada permukaan kondom.			
Masukkan transduser ke dalam introitus vagina. Posisi transduser harus longitudinal, dengan petunjuk arah pada posisi jam 12. Setelah transduser melewati introitus vagina, arah transduser tersebut menuju forniks posterior (pada uterus retrofleksi) dan menuju forniks anterior (pada uterus antefleksi). Arah gerakan masuknya transduser harus sesuai dengan sumbu *Carrus*, dengan sudut sekitar 30 – 45° terhadap lantai.			
Selama proses memasukkan transduser, mata pemeriksa memerhatikan layar monitor dan mengamati reaksi pasien (bila pasien mengeluh kesakitan, hentikan pemeriksaan).			
Lakukan eksplorasi rongga pelvik, uterus dan adneksa (dari arah **kanan** ke **kiri**).			
Putar transduser 90 derajat menuju sisi kanan pasien (penunjuk arah transduser terletak pada jam 9) sehingga posisi transduser menjadi transversal. Jangan memutar ke arah kiri karena akan mengacaukan orientasi pemeriksaan.			
Lakukan eksplorasi rongga pelvik, uterus, dan adneksa (dari arah **anterior** ke **posterior**) dengan cara yang *gentle* (tidak menimbulkan rasa nyeri pada pasien).			
Lakukan pemeriksaan uterus dan adneksa: *arah uterus antefleksi atau retrofleksi, kemudian nilai kedua ovarium (mulai dari ovarium kanan baru kemudian ovarium kiri), apakah ada lesi patologi?*			
UTERUS: *tentukan arah (antefleksi bila bagian fundus mendekati vesica urinaria, dan retrofleksi bila bagian fundus menjauhi vesica urinaria), ukuran tiga bidang potong, ekhogenitas miometrium, perbandingan nisbah korpus dan serviks uteri. Patologi jinak uterus yang sering ditemukan adalah mioma uteri, adenomiosis, dan ovula nabothi (lihat Buku Acuan).*			

KAVUM UTERI DAN ENDOMETRIUM: *periksa **kavum uteri dan endometrium**, tampilan endometrium (nilai apakah sesuai fase haid, periovulasi, atau sekresi), ukur tebal endometrium satu sisi atau dua sisi, dan ukur diameter kavum uteri. Patologi jinak yang sering ditemukan di kavum uteri dan endometrium adalah penebalan endometrium (suspek hiperplasia), mioma uteri submukosum, dan polip endometrium (lihat Buku Acuan).*			
ADNEKSA KANAN: *ovarium (ukuran tiga bidang potong, folikel), tuba (umumnya tidak dapat dilihat), massa, cairan bebas, dan nyeri tekan atau nyeri goyang.*			
ADNEKSA KIRI: *ovarium (ukuran tiga bidang potong, folikel), tuba (umumnya tidak dapat dilihat), massa, cairan bebas, dan nyeri tekan atau nyeri goyang.*			
Patologi jinak ovarium yang sering ditemukan adalah kista simpleks, kista endometriosis dan neoplasma jinak, misalnya kista dermoid (lihat Buku Acuan).			
RONGGA PELVIK: *Pemeriksaan **kavum Douglas, dan kavum Retzii**, cari apakah ada cairan bebas, massa, dan rasa nyeri pada saat ditekan.*			
Pemeriksaan patologi jinak ginekologi selesai			
Dokter menekan tombol *freeze* untuk menghentikan sementara kerja komputer USG. Hal ini penting untuk mencegah kerusakan alat USG akibat sistem komputer yang terus bekerja.			
USTG Transvaginal: *tarik keluar transduser, lepaskan kondom dan masukkan ke dalam larutan antiseptik, misalnya larutan klorin 0,5%*			
Pemeriksaan selesai: *dokter menjelaskan kepada pasien bahwa prosedur pemeriksaan USG telah selesai, selanjutnya perawat/bidan akan membersihkan daerah perut atau daerah vulva.*			
Dokter melepas sarung tangan, melakukan cuci tangan, kemudian meninggalkan ruang pemeriksaan USG menuju meja konsultasi.			
Perawat/bidan membantu merapihkan pakaian pasien.			
AKHIR TINDAKAN			
Posisi peralatan USG dalam keadaan di *freeze,* kemudian bersihkan transduser (oleh paramedis) agar siap pakai kembali.			
Prosedur pencegahan infeksi universal: *lakukan tatakelola limbah medis sesuai prosedur.*			
Pasien dipersilakan untuk merapihkan pakaiannya dan selanjutnya kembali ke ruang konsultasi			
DOKUMENTASI			
Dokter membuat laporan USG secara tertulis. Laporan dilengkapi dengan beberapa hasil cetak USG (terutama yang patologi) dan mampu memberikan data yang informatif.			
Laporan dibuat rangkap 3, satu lembar untuk pasien, satu lembar disimpan sebagai arsip dalam rekam medik (disimpan 5 tahun) dan satu lembar untuk dokter sebagai data bukulog dan portfolio.			

KEPUSTAKAAN			
1. Endjun JJ. USG Dasar Obstetri dan Ginekologi. Edisi 1, Cetakan Kedua, Balai Penerbit FKUI, 2009. 2. Kolegium Obstetri Ginekologi. Penuntun belajar keterampilan USG dasar obstetri ginekologi tindakan Pemeriksaan USG Dasar ginekologi patologi jinak, Draft 1, 2013. 3. Endjun JJE. USG Obstetri dan Ginekologi untuk Dokter. Edisi 1, Cetakan 1, PT. Sagung Seto, Jakarta, 2016.			
NASKAH DIBUAT OLEH			
1. Judi Januadi Endjun, Dr, *Dipl. Ultrasound*, SpOG			
MITRA BESTARI			
1. PPDS Obstetri Ginekologi FKUI Stase bulan April 2013 (*Renny Anggia, Dr.; Afifah Khairani, Dr.; Angelina Rieska Sucipto, Dr.; Riyan Hari Kurniawan, Dr.; Rully Ayu, Dr.; dan Eva Febia, Dr.*). 2. Staf Departemen Obstetri Ginekologi RSPAD Gatot Soebroto. 3. Wisnu Prabowo, Dr, SpOG(K), Staf Departemen Obstetri Ginekologi FK UNS, Solo.			

PENUNTUN BELAJAR KETERAMPILAN
USG DASAR OBSTETRI GINEKOLOGI
TINDAKAN PEMERIKSAAN USG DOPPLER OBSTETRI

1. **Perlu perbaikan:** langkah/tugas tidak dilakukan dengan benar atau tidak berurutan (bila perlu) atau tidak dikerjakan
2. **Dilakukan secara Kompeten:** langkah/tugas dilakukan dengan benar dalam urutan yang benar (bila perlu) tetapi peserta tidak melakukan langkah-langkah dengan efisien
3. **Dilakukan secara Profisien:** langkah/tugas dilakukan secara efisien dan dilakukan dengan urutan yang tepat (bila perlu)

PENUNTUN BELAJAR UNTUK PROSEDUR USG DOPPLER OBSTETRI			
LANGKAH/TUGAS	**KASUS**		
PERSIAPAN			
1. Memeriksa kesiapan alat/instrumen yang diperlukan untuk pemeriksaan USG Obstetri Ginekologi (lihat daftar alat/instrumen).			
2. Persiapan pasien (pasien): *kosongkan vesica urinaria agar pasien merasa nyaman saat diperiksa.*			
3. Periksa ulang apakah pengaturan alat USG sudah benar: *pengaturan (setting, sesuai Standar POGI) obstetri, jumlah fokus dua buah, transduser transabdominal dan uji fungsi tombol Doppler.*			
4. Meja obstetri (tempat tidur) telah siap pakai. Bila tidak memiliki meja obstetri dapat memakai meja ginekologi.			
5. Periksa identitas pasien, riwayat obstetri, HPHT, usia gestasi, dan indikasi pemeriksaan USG			
6. Bila semua sudah siap, lakukan pemeriksaan USG *Doppler* transabdominal. Perhatian: *Pemeriksaan Doppler* ***tidak boleh dilakukan pada kehamilan trimester pertama****, kecuali ada indikasi medis yang kuat.*			
PELAKSANAAN			
Sambut dan sapa pasien (ucapkan salam), serta perkenalkan diri Anda.			
Dokter memberikan konseling tentang indikasi, manfaat, akurasi, tata cara pemeriksaan, harapan hasil dan tindak lanjut setelah pemeriksaan USG.			
Dokter mempersilakan pasien menuju tempat pemeriksaan USG dibantu oleh bidan/perawat.			
Dokter pemeriksa melakukan cuci tangan, kemudian memakai sarung tangan sekali pakai.			
Tampilkan daerah perut yang akan diperiksa, pasang kertas *tissue* besar di bagian atas dan bawah abdomen untuk melindungi pakaian pasien (dilakukan oleh bidan/perawat).			

Letakkan jeli USG secukupnya pada permukaan perut pasien.			
Lakukan eksplorasi rongga pelvik dan abdomen dengan USG secara sistematis (lihat buku acuan). Hal ini penting untuk deteksi adanya kehamilan abdominal lanjut dan patologi di rongga abdomen dan pelvik.			
Periksa jumlah, letak, posisi, dan presentasi janin serta lokasi dan derajat maturasi plasenta.			
Lakukan pemeriksaan USG Obstetri trimester dua dan tiga (lihat panduan) baru kemudian dilakukan pemeriksaan *Doppler* atas indikasi medis, misalnya pada pertumbuhan janin terhambat atau DM gestasional.			
Lakukan pemeriksaan *Doppler* A. Uterina (AUt), A. Cerebri Media (ACM) dan A. Umbilikalis (AUmb) dan nilai indeks *Doppler*-nya yaitu ***RI*** (indeks resistensi) dan atau ***PI*** (indeks pulsatilitas). Khusus pada keadaan dicurigai anemia pada janin (misal thalasemia), lakukan pemeriksaan velositas A. Cerebri Media (ACM).			
Atur sudut datang gelombang suara terhadap arah pembuluh darah yang dinilai, dengan sudut antara $<\mathbf{30^0}$. Sudut sangat penting dalam pengukuran velositas aliran darah untuk meminimalkan kesalahan hasil perhitungan velositas ACM. Bila sudut datang gelombang suara $<30^0$ kesalahan interpretasi <5%. Perhatikan juga kecepatan USG dalam mengambil gambar, jangan terlalu cepat atau terlalu lambat karena akan muncul **efek *aliasing***.			
Pemeriksaan *Doppler* A. Uterina: *tempatkan transduser di fossa ishiadica kanan, lakukan pemeriksaan USG 2D, identifikasi daerah masuknya A. Uterina, tekan tombol Doppler. A. Uterina akan menyilang A. Iliaka interna, cari ramus askendens A. Uterina. Sesuaikan diameter sample gate dengan diameter A. Uterina. Lakukan penilaian indeks resistensi (RI) dan atau pulsatilitas (PI). Kemudian lakukan penilaian A. Uterina kontralateral.*			
Pemeriksaan *Doppler* A. Umbilikalis: *cari umbilikus pada segmen yang bebas, potongan longitudinal, cari arteri umbilikalis. Sesuaikan diameter sample gate dengan diameter A. Uterina (ukuran sample gate: 60% dari diameter pembuluh darah yang akan diukur). Lakukan penilaian indeks resistensi (RI) dan atau pulsatilitas (PI). Rasio S/D tidak dipakai karena tidak memiliki kurva normal sesuai usia gestasi.*			
Pemeriksaan *Doppler* A. Cerebri Media: *Buat potongan kepala janin transversal setinggi telingan, kemudian gerakkan ke arah inferior sehingga tampak gambaran os sphenoid (seperti kupu-kupu). Hidupkan Doppler dan cari A. Cerebri Media (ACM) yang terlihat sebagai sebuah pembuluh darah yang cukup besar, menuju lateral anterior pada daerah sepertiga tengah serebrum. Sesuaikan diameter sample gate dengan diameter ACM (60% diameter ACM), letakkan pada daerah sepertiga medial ACM, kemudian lakukan penilaian indeks resistensi (RI) dan atau pulsatilitas (PI).*			
Pemeriksaan *Doppler* obstetri selesai.			
Dokter menekan tombol *freeze* untuk menghentikan sementara kerja komputer USG. Hal ini penting untuk mencegah kerusakan alat USG akibat sistem komputer yang terus bekerja.			

Pemeriksaan selesai: *dokter menjelaskan kepada pasien bahwa prosedur pemeriksaan USG telah selesai, selanjutnya perawat/bidan akan membersihkan perut pasien*			
Dokter melepas sarung tangan, melakukan cuci tangan, kemudian meninggalkan ruang pemeriksaan USG menuju meja konsultasi.			
Perawat/bidan membersihkan dinding abdomen pasien dan merapihkan pakaian pasien.			
AKHIR TINDAKAN			
Posisi peralatan USG dalam keadaan di *freeze*, kemudian bersihkan transduser (oleh paramedis) agar siap pakai kembali.			
Lakukan prosedur pencegahan infeksi universal: *lakukan tatakelola limbah medis sesuai prosedur.*			
Pasien dipersilakan untuk berkemih (bila ingin) dan selanjutnya kembali ke ruang konsultasi.			
DOKUMENTASI			
Dokter membuat laporan USG secara tertulis. Laporan dilengkapi dengan beberapa hasil cetak USG (terutama yang patologi) dan mampu memberikan data yang informatif.			
Laporan dibuat rangkap 3, satu lembar untuk pasien, satu lembar disimpan sebagai arsip dalam rekam medik (disimpan 5 tahun) dan satu lembar untuk dokter sebagai data bukulog dan portfolio.			
KEPUSTAKAAN			
1. Endjun JJ. USG Dasar Obstetri dan Ginekologi. Edisi 1, Cetakan Kedua, Balai Penerbit FKUI, 2009. 2. Kolegium Obstetri Ginekologi. Penuntun belajar keterampilan USG dasar obstetri ginekologi tindakan Pemeriksaan USG *Doppler* obstetri, Draft 1, 2013. 3. Endjun JJ. USG Obstetri dan Ginekologi untuk Dokter. Edisi 1, Cetakan 1, PT. Sagung Seto, Jakarta, 2016.			
NASKAH DIBUAT OLEH			
1. Judi Januadi Endjun, Dr, *Dipl. Ultrasound*, SpOG.			
MITRA BESTARI			
1. PPDS Obstetri Ginekologi FKUI Stase bulan April 2013 (*Renny Anggia, Dr.; Afifah Khairani, Dr.; Angelina Rieska Sucipto, Dr.; Riyan Hari Kurniawan, Dr.; Rully Ayu, Dr.; dan Eva Febia, Dr.*). 2. Staf Departemen Obstetri Ginekologi RSPAD Gatot Soebroto. 3. Wisnu Prabowo, Dr, SpOG(K), Staf Departemen Obstetri Ginekologi FK UNS, Solo.			

PENUNTUN BELAJAR KETERAMPILAN USG DASAR OBSTETRI GINEKOLOGI

TINDAKAN USG DOPPLER GINEKOLOGI

1. **Perlu perbaikan:** langkah/tugas tidak dilakukan dengan benar atau tidak berurutan (bila perlu) atau tidak dikerjakan
2. **Dilakukan secara Kompeten:** langkah/tugas dilakukan dengan benar dalam urutan yang benar (bila perlu) tetapi peserta tidak melakukan langkah-langkah dengan efisien
3. **Dilakukan secara Profisien:** langkah/tugas dilakukan secara efisien dan dilakukan dengan urutan yang tepat (bila perlu)

PENUNTUN BELAJAR UNTUK PROSEDUR
USG DOPPLER GINEKOLOGI

LANGKAH/TUGAS	KASUS		
PERSIAPAN			
1. Memeriksa kesiapan alat/instrumen yang diperlukan untuk pemeriksaan USG (lihat daftar alat/instrumen).			
2. Persiapan pasien: *pasien menahan untuk tidak berkemih (USG transabdominalis) atau berkemih sebelum menjalani pemeriksaan USG transvaginal sehingga vesica urinaria kosong.*			
3. Periksa ulang apakah pengaturan alat USG sudah benar: *setting ginekologi atau abdomen atau vaginal, fokus dua buah, fungsi Doppler, transduser transabdominal atau transvaginal. Lakukan pengaturan peralatan USG (setting) sesuai Standar POGI.*			
4. Meja ginekologi telah siap pakai. Bila tidak memiliki meja ginekologi dapat memakai tempat tidur biasa yang dilengkapi bantal khusus untuk mengganjal bokong pasien.			
5. Kain penutup tubuh, *tisue* gulungan ukuran besar, dan *underpad*. *Underpad* diperlukan untuk pasien dengan perdarahan per vaginam			
6. Periksa identitas pasien, status pernikahan, HPHT, riwayat obstetri ginekologi, keluhan pasien, diagnosis klinis, dan indikasi pemeriksaan USG			
7. Bila semua sudah siap, lakukan pemeriksaan USG *Doppler* ginekologi.			
PELAKSANAAN			
Sambut dan sapa pasien (ucapkan salam), serta perkenalkan diri Anda.			
Dokter memberikan konseling tentang indikasi, manfaat, akurasi, tatacara pemeriksaan, harapan hasil dan tindak lanjut setelah pemeriksaan USG.			
Dokter mempersilakan pasien menuju tempat pemeriksaan USG dibantu oleh bidan/perawat. Perawat atau bidan mengajak pasien menuju meja ginekologi atau meja obstetri (tempat tidur).			

Dokter pemeriksa melakukan cuci tangan, kemudian memakai sarung tangan sekali pakai.			
USG Transabdominalis: *tampilkan daerah perut yang akan diperiksa, pasang kertas tissue besar di bagian atas dan bawah abdomen untuk melindungi pakaian pasien (oleh bidan/perawat).*			
USG Transvaginalis: *pasien melepas pakaian dalam dan meletakkan pakaian tersebut ke tempat yang telah disediakan (dibantu oleh bidan/perawat).*			
Perawat/bidan mempersilakan pasien menuju meja obstetri atau meja ginekologi, kemudian membantu pasien untuk menempati posisi lithotomi. Bagian *gluteus* terletak di tepi meja ginekologi (penting saat melakukan insersi dan manipulasi transdeser). Letakkan *tisue* besar atau *underpad* di bawah *gluteus*.			
Prinsip pemeriksaan Doppler ginekologi sebagai berikut: 1. Pergunakan *Doppler* berwarna. Bila *Doppler* berwarna tidak dapat mengidentifikasi aliran darah, maka lakukan pemeriksaan dengan *power Doppler* atau *HD flow* (bila ada) karena akan menilai arus pembuluh darah yang alirannya lambat (berbeda dengan misalnya A. Umbilikalis yang alirannya cepat). 2. Pada massa kistik: *cari arus darah di dinding massa* 3. Pada massa padat: *cari arus darah pada daerah tengah massa*. 4. Pada massa multilokular: *cari arus darah pada daerah septum atau sekat*. 5. Pada massa dengan papil atau bagian padat: *cari arus darah pada daerah papil atau bagian padat tersebut.* 6. Pada mioma uteri: *cari arus darah pada feeding artery-nya.* 7. Pada adenomiosis: *cari arus darah pada pembuluh darah yang terletak di daerah miometrium diantara lesi adenomiosis*. 8. **Standar POGI** tidak memakai RI (resistance index) karena nilai RI tidak spesifik terhadap malignansi. Saat ini yang dipakai adalah **penilaian corakan vaskular** yang terdapat pada massa tersebut, yaitu corakan vaskular tidak ada, sedikit, sedang, atau banyak (lihat Buku Acuan).			
Pemeriksaan *Doppler* dapat dilakukan melalui USG transabdominalis atau transvaginalis.			
Lakukan pemeriksaan USG ginekologi patologi (lihat panduan) dan identifikasi daerah mana yang akan dilakukan pemeriksaan *Doppler*.			
Hidupkan *Doppler* berwarna atau *power Doppler* (*HD flow*), kemudian lakukan penilaian corakan vaskular.			
Pemeriksaan selesai.			
Dokter menekan tombol *freeze* untuk menghentikan sementara kerja komputer USG. Hal ini penting untuk mencegah kerusakan alat USG akibat sistem komputer yang terus bekerja.			
USG Transvaginal: *tarik keluar transduser, lepaskan kondom dan masukkan ke dalam larutan antiseptik, misalnya larutan klorin 0,5%*			
Pemeriksaan selesai: *dokter menjelaskan kepada pasien bahwa prosedur pemeriksaan USG telah selesai, selanjutnya perawat/bidan akan membersihkan daerah perut atau daerah vulva.*			

Dokter melepas sarung tangan, melakukan cuci tangan, kemudian meninggalkan ruang pemeriksaan USG menuju meja konsultasi.			
Perawat/bidan membantu merapihkan pakaian pasien.			
AKHIR TINDAKAN			
Posisi peralatan USG dalam keadaan di *freeze,* kemudian bersihkan transduser (oleh paramedis) agar siap pakai kembali.			
Prosedur pencegahan infeksi universal: *lakukan tatakelola limbah medis sesuai prosedur.*			
Pasien dipersilakan untuk merapihkan pakaiannya dan selanjutnya kembali ke ruang konsultasi			
DOKUMENTASI			
Dokter membuat laporan USG secara tertulis. Laporan dilengkapi dengan beberapa hasil cetak USG (terutama yang patologi) dan mampu memberikan data yang informatif.			
Laporan dibuat rangkap 3, satu lembar untuk pasien, satu lembar disimpan sebagai arsip dalam rekam medik (disimpan 5 tahun) dan satu lembar untuk dokter sebagai data bukulog dan portfolio.			
KEPUSTAKAAN			
1. Endjun JJ. USG Dasar Obstetri dan Ginekologi. Edisi 1, Cetakan Kedua, Balai Penerbit FKUI, 2009. 2. Kolegium Obstetri Ginekologi. Penuntun belajar keterampilan USG dasar *Doppler* ginekologi, Draft 1, 2013. 3. Endjun JJ. USG Obstetri dan Ginekologi untuk Dokter. Edisi 1, Cetakan 1, PT. Sagung Seto, Jakarta, 2016.			
NASKAH DIBUAT OLEH			
1. Judi Januadi Endjun, Dr, *Dipl. Ultrasound*, SpOG.			
MITRA BESTARI			
1. PPDS Obstetri Ginekologi FKUI Stase bulan April 2013 (*Renny Anggia, Dr.; Afifah Khairani, Dr.; Angelina Rieska Sucipto, Dr.; Riyan Hari Kurniawan, Dr.; Rully Ayu, Dr.; dan Eva Febia, Dr.*). 2. Staf Departemen Obstetri Ginekologi RSPAD Gatot Soebroto. 3. Wisnu Prabowo, Dr, SpOG(K), Staf Departemen Obstetri Ginekologi FK UNS, Solo.			

LAMPIRAN 2

Lembar Penilaian Uji Kompetensi USG Obstetri Ginekologi Dasar

LAMPIRAN 2

Lembar Penilaian Uji Kompetensi USG Obstetri Ginekologi Dasar

Formulir penilaian uji kompetensi USG obstetri ginekologi dasar merupakan rangkuman **hasil akhir** dari uji kompetensi *OSCE* pada **pasien** (untuk PPDS Obstetri Ginekologi) atau memakai **foto** USG (untuk koasisten dan dokter umum). Pada uji kompetensi trimester pertama dapat dinilai beberapa keterampilan, misalnya pada pasien dengan usia gestasi 13 minggu dapat dinilai keterampilan pengukuran *CRL*, keadaan uterus, *cervix uteri*, dan adneksa. Pada kehamilan 21 minggu lebih banyak lagi yang dapat dinilai pada saat ujian memakai pasien, misalnya presentasi, *BPD, HC, AC, FL, 4-CV*, dan volume amnion memakai *MVP*. Terdapat 36 buah uji keterampilan yang harus dicapai oleh setiap PPDS Obstetri Ginekologi selama pendidikannya (4 tahun). Sedangkan untuk uji keterampilan Koasisten dan dokter umum, jumlahnya lebih sedikit, hanya untuk keterampilan pemeriksaan USG obstetri. Masih diperlukan kesepakatan antara Kolegium Obstetri Ginekologi Indonesia dengan Kolegium Dokter Indonesia dalam penentuan apa saja yang diperlukan dalam uji kompetensi USG obstetri.

Di Departemen Obstetri dan Ginekologi RSPAD Gatot Soebroto, untuk **Koasisten dan Dokter Umum** telah dilakukan uji keterampilan USG obstetri dengan **8 buah parameter**, yaitu:

1. Pengukuran kantong gestasi
2. Pengukuran *CRL*
3. Pengukuran *BPD*
4. Pengukuran *HC*
5. Pengukuran *AC*
6. Pengukuran *FL*
7. Penilaian *4-CV*
8. Pengukuran volume amnion memakai *MVP*

Sedangkan untuk uji keterampilan **PPDS Obstetri Ginekologi** di RSPAD Gatot Soebroto dilakukan secara bertahap pada setiap jenjang pendidikan PPDS (Tahap 1 – Tahap 4), untuk keseluruhan **36 parameter keterampilan**. Rincian apa yang diujikan terdapat dalam formulir Uji Kompetensi USG Obstetri Ginekologi (lihat **Lampiran 3**).

Ada **tiga bagian utama** yang dinilai yaitu **keterampilan** (*skills*), **profesionalisme**, dan ***global rating scale*** (*GRS*). **Hasil penilaian** terdiri dari:

1. **Belum kompeten** (*not yet competent*): hasil penilaian di bawah nilai batas lulus (NBL). Misalnya pada uji keterampilan pengukuran *CRL* diperoleh nilai 60 karena hanya benar 3 parameter dari 5 parameter yang diujikan.
2. **Cukup kompeten** (*near competent*): nilainya sesuai atau lebih dari NBL, tetapi kurang dari 99. Misalnya pada uji keterampilan pengukuran *BPD* diperoleh nilai 77 karena benar 10 dari 13 parameter yang diujikan untuk menilai pengukuran *BPD*.
3. **Kompeten** (*competent*): nilainya 100. Misalnya pada uji keterampilan pengukuran *AC*, semua parameter uji yaitu 11 parameter dapat dilakukan dengan benar.

RSPAD GATOT SOEBROTO
DEPARTEMEN OBSTETRI DAN GINEKOLOGI

LEMBAR PENILAIAN

UJI KOMPETENSI USG OBSTETRI GINEKOLOGI DASAR
KETERAMPILAN PENGUKURAN KANTONG GESTASI

PPDS Obstetri Ginekologi: .....

Nama PPDS: ..... Tingkat: ..... Tanggal: .....

NO	PARAMETER UJI KOMPETENSI	BELUM KOMPETEN (< NBL)	CUKUP KOMPETEN (≥ NBL – <100)	KOMPETEN (100)
1	**Keterampilan (*skills*)**			
2	**Profesionalisme**			
3	***Global Rating Scale* (*GRS*)**			
	TOTAL NILAI			

Pencapaian	Kategori	Nilai	Rekomendasi
	Kompeten (*Competent*)	**100**	Lulus dengan nilai baik sekali
	Cukup kompeten (*Near Competent*)	**≥ NBL - <100**	Lulus, tetapi harus berlatih kembali secara mandiri
	Belum Kompeten *(Not Yet Competent)*	**< NBL**	Tidak lulus

Penguji

( )

RSPAD GATOT SOEBROTO
DEPARTEMEN OBSTETRI DAN GINEKOLOGI

LEMBAR PENILAIAN

UJI KOMPETENSI USG OBSTETRI GINEKOLOGI DASAR
KETERAMPILAN PENGUKURAN *CRL*

PPDS Obstetri Ginekologi: .....

Nama PPDS: ..... Tingkat: ..... Tanggal: .....

NO	PARAMETER UJI KOMPETENSI	BELUM KOMPETEN (< NBL)	CUKUP KOMPETEN (≥ NBL – <100)	KOMPETEN (100)
1	**Keterampilan (*skills*)**			
2	**Profesionalisme**			
3	***Global Rating Scale* (*GRS*)**			
	TOTAL NILAI			

Pencapaian	Kategori	Nilai	Rekomendasi
	Kompeten (*Competent*)	**100**	Lulus dengan nilai baik sekali
	Cukup kompeten (*Near Competent*)	**≥ NBL - <100**	Lulus, tetapi harus berlatih kembali secara mandiri
	Belum Kompeten *(Not Yet Competent)*	**< NBL**	Tidak lulus

Penguji

( )

RSPAD GATOT SOEBROTO
DEPARTEMEN OBSTETRI DAN GINEKOLOGI

LEMBAR PENILAIAN

UJI KOMPETENSI USG OBSTETRI GINEKOLOGI DASAR
KETERAMPILAN MENENTUKAN PRESENTASI JANIN

PPDS Obstetri Ginekologi: .....

Nama PPDS: ..... Tingkat: ..... Tanggal: .....

NO	PARAMETER UJI KOMPETENSI	BELUM KOMPETEN (< NBL)	CUKUP KOMPETEN (≥ NBL – <100)	KOMPETEN (100)
1	**Keterampilan (*skills*)**			
2	**Profesionalisme**			
3	***Global Rating Scale* (*GRS*)**			
	TOTAL NILAI			

Pencapaian	Kategori	Nilai	Rekomendasi
	Kompeten (*Competent*)	**100**	Lulus dengan nilai baik sekali
	Cukup kompeten (*Near Competent*)	**≥ NBL - <100**	Lulus, tetapi harus berlatih kembali secara mandiri
	Belum Kompeten *(Not Yet Competent)*	**< NBL**	Tidak lulus

Penguji

( )

RSPAD GATOT SOEBROTO
DEPARTEMEN OBSTETRI DAN GINEKOLOGI

LEMBAR PENILAIAN

UJI KOMPETENSI USG OBSTETRI GINEKOLOGI DASAR
KETERAMPILAN PEMERIKSAAN EKSTREMITAS JANIN (superior & inferior)

PPDS Obstetri Ginekologi: .....

Nama PPDS: ..... Tingkat: ..... Tanggal: .....

NO	PARAMETER UJI KOMPETENSI	BELUM KOMPETEN (< NBL)	CUKUP KOMPETEN (≥ NBL – <100)	KOMPETEN (100)
1	**Keterampilan (*skills*)**			
2	**Profesionalisme**			
3	***Global Rating Scale* (*GRS*)**			
	TOTAL NILAI			

Pencapaian	Kategori	Nilai	Rekomendasi
	Kompeten (*Competent*)	**100**	Lulus dengan nilai baik sekali
	Cukup kompeten (*Near Competent*)	**≥ NBL - <100**	Lulus, tetapi harus berlatih kembali secara mandiri
	Belum Kompeten *(Not Yet Competent)*	**< NBL**	Tidak lulus

Penguji

( )

RSPAD GATOT SOEBROTO
DEPARTEMEN OBSTETRI DAN GINEKOLOGI

LEMBAR PENILAIAN

UJI KOMPETENSI USG OBSTETRI GINEKOLOGI DASAR
KETERAMPILAN PENGUKURAN *BPD*: POTONGAN TRANSTHALAMIK

PPDS Obstetri Ginekologi: .....

Nama PPDS: ..... Tingkat: ..... Tanggal: .....

NO	PARAMETER UJI KOMPETENSI	BELUM KOMPETEN (< NBL)	CUKUP KOMPETEN (≥ NBL – <100)	KOMPETEN (100)
1	**Keterampilan (*skills*)**			
2	**Profesionalisme**			
3	***Global Rating Scale* (*GRS*)**			
	TOTAL NILAI			

Pencapaian	Kategori	Nilai	Rekomendasi
	Kompeten (*Competent*)	**100**	Lulus dengan nilai baik sekali
	Cukup kompeten (*Near Competent*)	**≥ NBL - <100**	Lulus, tetapi harus berlatih kembali secara mandiri
	Belum Kompeten *(Not Yet Competent)*	**< NBL**	Tidak lulus

Penguji

( )

RSPAD GATOT SOEBROTO
DEPARTEMEN OBSTETRI DAN GINEKOLOGI

LEMBAR PENILAIAN

UJI KOMPETENSI USG OBSTETRI GINEKOLOGI DASAR
KETERAMPILAN PENGUKURAN *HC*: POTONGAN TRANSTHALAMIK

PPDS Obstetri Ginekologi: .....

Nama PPDS: ..... Tingkat: ..... Tanggal: .....

NO	PARAMETER UJI KOMPETENSI	BELUM KOMPETEN (< NBL)	CUKUP KOMPETEN (≥ NBL – <100)	KOMPETEN (100)
1	**Keterampilan (*skills*)**			
2	**Profesionalisme**			
3	***Global Rating Scale* (*GRS*)**			
	TOTAL NILAI			

Pencapaian	Kategori	Nilai	Rekomendasi
	Kompeten (*Competent*)	**100**	Lulus dengan nilai baik sekali
	Cukup kompeten (*Near Competent*)	**≥ NBL - <100**	Lulus, tetapi harus berlatih kembali secara mandiri
	Belum Kompeten *(Not Yet Competent)*	**< NBL**	Tidak lulus

Penguji

( )

RSPAD GATOT SOEBROTO
DEPARTEMEN OBSTETRI DAN GINEKOLOGI

LEMBAR PENILAIAN

UJI KOMPETENSI USG OBSTETRI GINEKOLOGI DASAR
KETERAMPILAN PENGUKURAN *AC*: POTONGAN TRANSVERSAL ABDOMEN

PPDS Obstetri Ginekologi: .....

Nama PPDS: ..... Tingkat: ..... Tanggal: .....

NO	PARAMETER UJI KOMPETENSI	BELUM KOMPETEN (< NBL)	CUKUP KOMPETEN (≥ NBL – <100)	KOMPETEN (100)
1	**Keterampilan (*skills*)**			
2	**Profesionalisme**			
3	***Global Rating Scale* (*GRS*)**			
	TOTAL NILAI			

Pencapaian	Kategori	Nilai	Rekomendasi
	Kompeten (*Competent*)	**100**	Lulus dengan nilai baik sekali
	Cukup kompeten (*Near Competent*)	**≥ NBL - <100**	Lulus, tetapi harus berlatih kembali secara mandiri
	Belum Kompeten *(Not Yet Competent)*	**< NBL**	Tidak lulus

Penguji

( )

RSPAD GATOT SOEBROTO
DEPARTEMEN OBSTETRI DAN GINEKOLOGI

LEMBAR PENILAIAN

UJI KOMPETENSI USG OBSTETRI GINEKOLOGI DASAR
KETERAMPILAN PENGUKURAN PANJANG DIAFISIS FEMUR (*FL*)

PPDS Obstetri Ginekologi: .....

Nama PPDS: ..... Tingkat: ..... Tanggal: .....

NO	PARAMETER UJI KOMPETENSI	BELUM KOMPETEN (< NBL)	CUKUP KOMPETEN (≥ NBL – <100)	KOMPETEN (100)
1	**Keterampilan (*skills*)**			
2	**Profesionalisme**			
3	***Global Rating Scale* (*GRS*)**			
	TOTAL NILAI			

Pencapaian	Kategori	Nilai	Rekomendasi
	Kompeten (*Competent*)	**100**	Lulus dengan nilai baik sekali
	Cukup kompeten (*Near Competent*)	**≥ NBL - <100**	Lulus, tetapi harus berlatih kembali secara mandiri
	Belum Kompeten *(Not Yet Competent)*	**< NBL**	Tidak lulus

Penguji

( )

RSPAD GATOT SOEBROTO
DEPARTEMEN OBSTETRI DAN GINEKOLOGI

LEMBAR PENILAIAN

UJI KOMPETENSI USG OBSTETRI GINEKOLOGI DASAR
KETERAMPILAN PENILAIAN PROFIL BIOFISIK MANNING

PPDS Obstetri Ginekologi: .....

Nama PPDS: ..... Tingkat: ..... Tanggal: .....

NO	PARAMETER UJI KOMPETENSI	BELUM KOMPETEN (< NBL)	CUKUP KOMPETEN (≥ NBL – <100)	KOMPETEN (100)
1	**Keterampilan (*skills*)**			
2	**Profesionalisme**			
3	***Global Rating Scale* (*GRS*)**			
	TOTAL NILAI			

Pencapaian	Kategori	Nilai	Rekomendasi
	Kompeten (*Competent*)	**100**	Lulus dengan nilai baik sekali
	Cukup kompeten (*Near Competent*)	**≥ NBL - <100**	Lulus, tetapi harus berlatih kembali secara mandiri
	Belum Kompeten *(Not Yet Competent)*	**< NBL**	Tidak lulus

Penguji

( )

RSPAD GATOT SOEBROTO
DEPARTEMEN OBSTETRI DAN GINEKOLOGI

LEMBAR PENILAIAN

UJI KOMPETENSI USG OBSTETRI GINEKOLOGI DASAR
KETERAMPILAN PENGUKURAN *AMNIOTIC FLUID INDEX* (*AFI*)

PPDS Obstetri Ginekologi: .....

Nama PPDS: ..... Tingkat: ..... Tanggal: .....

NO	PARAMETER UJI KOMPETENSI	BELUM KOMPETEN (< NBL)	CUKUP KOMPETEN (≥ NBL – <100)	KOMPETEN (100)
1	**Keterampilan (*skills*)**			
2	**Profesionalisme**			
3	***Global Rating Scale* (*GRS*)**			
	TOTAL NILAI			

Pencapaian	Kategori	Nilai	Rekomendasi
	Kompeten (*Competent*)	**100**	Lulus dengan nilai baik sekali
	Cukup kompeten (*Near Competent*)	**≥ NBL - <100**	Lulus, tetapi harus berlatih kembali secara mandiri
	Belum Kompeten *(Not Yet Competent)*	**< NBL**	Tidak lulus

Penguji

( )

RSPAD GATOT SOEBROTO
DEPARTEMEN OBSTETRI DAN GINEKOLOGI

LEMBAR PENILAIAN

UJI KOMPETENSI USG OBSTETRI GINEKOLOGI DASAR
KETERAMPILAN PENGUKURAN MAXIMUM VERTICAL POCKET (MVP)

PPDS Obstetri Ginekologi: .....

Nama PPDS: ..... Tingkat: ..... Tanggal: .....

NO	PARAMETER UJI KOMPETENSI	BELUM KOMPETEN (< NBL)	CUKUP KOMPETEN (≥ NBL – <100)	KOMPETEN (100)
1	**Keterampilan (*skills*)**			
2	**Profesionalisme**			
3	***Global Rating Scale* (*GRS*)**			
	TOTAL NILAI			

Pencapaian	Kategori	Nilai	Rekomendasi
	Kompeten (*Competent*)	**100**	Lulus dengan nilai baik sekali
	Cukup kompeten (*Near Competent*)	**≥ NBL - <100**	Lulus, tetapi harus berlatih kembali secara mandiri
	Belum Kompeten *(Not Yet Competent)*	**< NBL**	Tidak lulus

Penguji

( )

RSPAD GATOT SOEBROTO
DEPARTEMEN OBSTETRI DAN GINEKOLOGI

LEMBAR PENILAIAN

UJI KOMPETENSI USG OBSTETRI GINEKOLOGI DASAR
KETERAMPILAN PENGUKURAN PANJANG CERVIX UTERI (USG transvaginal)

PPDS Obstetri Ginekologi: .....

Nama PPDS: ..... Tingkat: ..... Tanggal: .....

NO	PARAMETER UJI KOMPETENSI	BELUM KOMPETEN (< NBL)	CUKUP KOMPETEN (≥ NBL – <100)	KOMPETEN (100)
1	**Keterampilan (*skills*)**			
2	**Profesionalisme**			
3	***Global Rating Scale* (*GRS*)**			
	TOTAL NILAI			

Pencapaian	Kategori	Nilai	Rekomendasi
	Kompeten (*Competent*)	**100**	Lulus dengan nilai baik sekali
	Cukup kompeten (*Near Competent*)	**≥ NBL - <100**	Lulus, tetapi harus berlatih kembali secara mandiri
	Belum Kompeten *(Not Yet Competent)*	**< NBL**	Tidak lulus

Penguji

( )

RSPAD GATOT SOEBROTO
DEPARTEMEN OBSTETRI DAN GINEKOLOGI

LEMBAR PENILAIAN

UJI KOMPETENSI USG OBSTETRI GINEKOLOGI DASAR
KETERAMPILAN PENGUKURAN PANJANG CERVIX UTERI
(USG transabdominalis)

PPDS Obstetri Ginekologi: .....

Nama PPDS: ..... Tingkat: ..... Tanggal: .....

NO	PARAMETER UJI KOMPETENSI	BELUM KOMPETEN (< NBL)	CUKUP KOMPETEN (≥ NBL – <100)	KOMPETEN (100)
1	**Keterampilan (*skills*)**			
2	**Profesionalisme**			
3	***Global Rating Scale* (*GRS*)**			
	TOTAL NILAI			

Pencapaian	Kategori	Nilai	Rekomendasi
	Kompeten (*Competent*)	**100**	Lulus dengan nilai baik sekali
	Cukup kompeten (*Near Competent*)	**≥ NBL - <100**	Lulus, tetapi harus berlatih kembali secara mandiri
	Belum Kompeten *(Not Yet Competent)*	**< NBL**	Tidak lulus

Penguji

( )

RSPAD GATOT SOEBROTO
DEPARTEMEN OBSTETRI DAN GINEKOLOGI

LEMBAR PENILAIAN

UJI KOMPETENSI USG OBSTETRI GINEKOLOGI DASAR
KETERAMPILAN PENGUKURAN TEBAL ENDOMETRIUM

PPDS Obstetri Ginekologi: .....

Nama PPDS: ..... Tingkat: ..... Tanggal: .....

NO	PARAMETER UJI KOMPETENSI	BELUM KOMPETEN (< NBL)	CUKUP KOMPETEN (≥ NBL – <100)	KOMPETEN (100)
1	**Keterampilan (*skills*)**			
2	**Profesionalisme**			
3	***Global Rating Scale* (*GRS*)**			
	TOTAL NILAI			

Pencapaian	Kategori	Nilai	Rekomendasi
	Kompeten (*Competent*)	**100**	Lulus dengan nilai baik sekali
	Cukup kompeten (*Near Competent*)	**≥ NBL - <100**	Lulus, tetapi harus berlatih kembali secara mandiri
	Belum Kompeten *(Not Yet Competent)*	**< NBL**	Tidak lulus

Penguji

( )

RSPAD GATOT SOEBROTO
DEPARTEMEN OBSTETRI DAN GINEKOLOGI

LEMBAR PENILAIAN

UJI KOMPETENSI USG OBSTETRI GINEKOLOGI DASAR
KETERAMPILAN PENGUKURAN UTERUS

PPDS Obstetri Ginekologi: .....

Nama PPDS: ..... Tingkat: ..... Tanggal: .....

NO	PARAMETER UJI KOMPETENSI	BELUM KOMPETEN (< NBL)	CUKUP KOMPETEN (≥ NBL – <100)	KOMPETEN (100)
1	**Keterampilan (*skills*)**			
2	**Profesionalisme**			
3	***Global Rating Scale* (*GRS*)**			
	TOTAL NILAI			

Pencapaian	Kategori	Nilai	Rekomendasi
	Kompeten (*Competent*)	**100**	Lulus dengan nilai baik sekali
	Cukup kompeten (*Near Competent*)	**≥ NBL - <100**	Lulus, tetapi harus berlatih kembali secara mandiri
	Belum Kompeten *(Not Yet Competent)*	**< NBL**	Tidak lulus

Penguji

( )

RSPAD GATOT SOEBROTO
DEPARTEMEN OBSTETRI DAN GINEKOLOGI

LEMBAR PENILAIAN

UJI KOMPETENSI USG OBSTETRI GINEKOLOGI DASAR
KETERAMPILAN PENGUKURAN OVARIUM

PPDS Obstetri Ginekologi: .....

Nama PPDS: ..... Tingkat: ..... Tanggal: .....

NO	PARAMETER UJI KOMPETENSI	BELUM KOMPETEN (< NBL)	CUKUP KOMPETEN (≥ NBL – <100)	KOMPETEN (100)
1	**Keterampilan (*skills*)**			
2	**Profesionalisme**			
3	***Global Rating Scale* (*GRS*)**			
	TOTAL NILAI			

Pencapaian	Kategori	Nilai	Rekomendasi
	Kompeten (*Competent*)	**100**	Lulus dengan nilai baik sekali
	Cukup kompeten (*Near Competent*)	**≥ NBL - <100**	Lulus, tetapi harus berlatih kembali secara mandiri
	Belum Kompeten *(Not Yet Competent)*	**< NBL**	Tidak lulus

Penguji

( )

RSPAD GATOT SOEBROTO
DEPARTEMEN OBSTETRI DAN GINEKOLOGI

LEMBAR PENILAIAN

UJI KOMPETENSI USG OBSTETRI GINEKOLOGI DASAR
KETERAMPILAN PEMERIKSAAN UTERUS: USG TRANSVAGINAL

PPDS Obstetri Ginekologi: .....

Nama PPDS: ..... Tingkat: ..... Tanggal: .....

NO	PARAMETER UJI KOMPETENSI	BELUM KOMPETEN (< NBL)	CUKUP KOMPETEN (≥ NBL – <100)	KOMPETEN (100)
1	**Keterampilan (*skills*)**			
2	**Profesionalisme**			
3	***Global Rating Scale* (*GRS*)**			
	TOTAL NILAI			

Pencapaian	Kategori	Nilai	Rekomendasi
	Kompeten (*Competent*)	**100**	Lulus dengan nilai baik sekali
	Cukup kompeten (*Near Competent*)	**≥ NBL - <100**	Lulus, tetapi harus berlatih kembali secara mandiri
	Belum Kompeten *(Not Yet Competent)*	**< NBL**	Tidak lulus

Penguji

( )

RSPAD GATOT SOEBROTO
DEPARTEMEN OBSTETRI DAN GINEKOLOGI

LEMBAR PENILAIAN

UJI KOMPETENSI USG OBSTETRI GINEKOLOGI DASAR
KETERAMPILAN PEMERIKSAAN OVARIUM: USG TRANSVAGINAL

PPDS Obstetri Ginekologi: .....

Nama PPDS: ..... Tingkat: ..... Tanggal: .....

NO	PARAMETER UJI KOMPETENSI	BELUM KOMPETEN (< NBL)	CUKUP KOMPETEN (≥ NBL – <100)	KOMPETEN (100)
1	**Keterampilan (*skills*)**			
2	**Profesionalisme**			
3	***Global Rating Scale* (*GRS*)**			
	TOTAL NILAI			

Pencapaian	Kategori	Nilai	Rekomendasi
	Kompeten (*Competent*)	**100**	Lulus dengan nilai baik sekali
	Cukup kompeten (*Near Competent*)	**≥ NBL - <100**	Lulus, tetapi harus berlatih kembali secara mandiri
	Belum Kompeten *(Not Yet Competent)*	**< NBL**	Tidak lulus

Penguji

( )

RSPAD GATOT SOEBROTO
DEPARTEMEN OBSTETRI DAN GINEKOLOGI

LEMBAR PENILAIAN

UJI KOMPETENSI USG OBSTETRI GINEKOLOGI DASAR
KETERAMPILAN PEMERIKSAAN KEPALA: POTONGAN TRANSVENTRIKULAR
PPDS Obstetri Ginekologi: .....

Nama PPDS: ..... Tingkat: ..... Tanggal: .....

NO	PARAMETER UJI KOMPETENSI	BELUM KOMPETEN (< NBL)	CUKUP KOMPETEN (≥ NBL – <100)	KOMPETEN (100)
1	**Keterampilan (*skills*)**			
2	**Profesionalisme**			
3	***Global Rating Scale* (*GRS*)**			
	TOTAL NILAI			

Pencapaian	Kategori	Nilai	Rekomendasi
	Kompeten (*Competent*)	**100**	Lulus dengan nilai baik sekali
	Cukup kompeten (*Near Competent*)	**≥ NBL - <100**	Lulus, tetapi harus berlatih kembali secara mandiri
	Belum Kompeten *(Not Yet Competent)*	**< NBL**	Tidak lulus

Penguji

( )

RSPAD GATOT SOEBROTO
DEPARTEMEN OBSTETRI DAN GINEKOLOGI

LEMBAR PENILAIAN

UJI KOMPETENSI USG OBSTETRI GINEKOLOGI DASAR
KETERAMPILAN PEMERIKSAAN KEPALA: POTONGAN TRANSTHALAMIK
PPDS Obstetri Ginekologi: .....

Nama PPDS: ..... Tingkat: ..... Tanggal: .....

NO	PARAMETER UJI KOMPETENSI	BELUM KOMPETEN (< NBL)	CUKUP KOMPETEN (≥ NBL – <100)	KOMPETEN (100)
1	**Keterampilan (*skills*)**			
2	**Profesionalisme**			
3	***Global Rating Scale* (*GRS*)**			
	TOTAL NILAI			

Pencapaian	Kategori	Nilai	Rekomendasi
	Kompeten (*Competent*)	**100**	Lulus dengan nilai baik sekali
	Cukup kompeten (*Near Competent*)	**≥ NBL - <100**	Lulus, tetapi harus berlatih kembali secara mandiri
	Belum Kompeten *(Not Yet Competent)*	**< NBL**	Tidak lulus

Penguji

( )

RSPAD GATOT SOEBROTO
DEPARTEMEN OBSTETRI DAN GINEKOLOGI

LEMBAR PENILAIAN

UJI KOMPETENSI USG OBSTETRI GINEKOLOGI DASAR
KETERAMPILAN PEMERIKSAAN KEPALA: PTONGAN TRANSCEREBELLAR
PPDS Obstetri Ginekologi: .....

Nama PPDS: ..... Tingkat: ..... Tanggal: .....

NO	PARAMETER UJI KOMPETENSI	BELUM KOMPETEN (< NBL)	CUKUP KOMPETEN (≥ NBL – <100)	KOMPETEN (100)
1	**Keterampilan (*skills*)**			
2	**Profesionalisme**			
3	***Global Rating Scale* (*GRS*)**			
	TOTAL NILAI			

Pencapaian	Kategori	Nilai	Rekomendasi
	Kompeten (*Competent*)	**100**	Lulus dengan nilai baik sekali
	Cukup kompeten (*Near Competent*)	**≥ NBL - <100**	Lulus, tetapi harus berlatih kembali secara mandiri
	Belum Kompeten *(Not Yet Competent)*	**< NBL**	Tidak lulus

Penguji

( )

RSPAD GATOT SOEBROTO
DEPARTEMEN OBSTETRI DAN GINEKOLOGI

LEMBAR PENILAIAN

UJI KOMPETENSI USG OBSTETRI GINEKOLOGI DASAR
KETERAMPILAN PEMERIKSAAN WAJAH: BIBIR ATAS DAN PHILTRUM

PPDS Obstetri Ginekologi: .....

Nama PPDS: ..... Tingkat: ..... Tanggal: .....

NO	PARAMETER UJI KOMPETENSI	BELUM KOMPETEN (< NBL)	CUKUP KOMPETEN (≥ NBL – <100)	KOMPETEN (100)
1	**Keterampilan (*skills*)**			
2	**Profesionalisme**			
3	***Global Rating Scale* (*GRS*)**			
	TOTAL NILAI			

Pencapaian	Kategori	Nilai	Rekomendasi
	Kompeten (*Competent*)	**100**	Lulus dengan nilai baik sekali
	Cukup kompeten (*Near Competent*)	**≥ NBL - <100**	Lulus, tetapi harus berlatih kembali secara mandiri
	Belum Kompeten *(Not Yet Competent)*	**< NBL**	Tidak lulus

Penguji

( )

RSPAD GATOT SOEBROTO
DEPARTEMEN OBSTETRI DAN GINEKOLOGI

LEMBAR PENILAIAN

UJI KOMPETENSI USG OBSTETRI GINEKOLOGI DASAR
KETERAMPILAN PEMERIKSAAN FOUR CHAMBER VIEW (4CV)

PPDS Obstetri Ginekologi: .....

Nama PPDS: ..... Tingkat: ..... Tanggal: .....

NO	PARAMETER UJI KOMPETENSI	BELUM KOMPETEN (< NBL)	CUKUP KOMPETEN (≥ NBL – <100)	KOMPETEN (100)
1	**Keterampilan (*skills*)**			
2	**Profesionalisme**			
3	***Global Rating Scale* (*GRS*)**			
	TOTAL NILAI			

Pencapaian	Kategori	Nilai	Rekomendasi
	Kompeten (*Competent*)	**100**	Lulus dengan nilai baik sekali
	Cukup kompeten (*Near Competent*)	**≥ NBL - <100**	Lulus, tetapi harus berlatih kembali secara mandiri
	Belum Kompeten *(Not Yet Competent)*	**< NBL**	Tidak lulus

Penguji

( )

RSPAD GATOT SOEBROTO
DEPARTEMEN OBSTETRI DAN GINEKOLOGI

LEMBAR PENILAIAN

UJI KOMPETENSI USG OBSTETRI GINEKOLOGI DASAR
KETERAMPILAN PEMERIKSAAN LEFT VENTRICULAR OUTFLOW TRACT (LVOT)

PPDS Obstetri Ginekologi: .....

Nama PPDS: ..... Tingkat: ..... Tanggal: .....

NO	PARAMETER UJI KOMPETENSI	BELUM KOMPETEN (< NBL)	CUKUP KOMPETEN (≥ NBL – <100)	KOMPETEN (100)
1	**Keterampilan (*skills*)**			
2	**Profesionalisme**			
3	***Global Rating Scale* (*GRS*)**			
	TOTAL NILAI			

Pencapaian	Kategori	Nilai	Rekomendasi
	Kompeten (*Competent*)	**100**	Lulus dengan nilai baik sekali
	Cukup kompeten (*Near Competent*)	**≥ NBL - <100**	Lulus, tetapi harus berlatih kembali secara mandiri
	Belum Kompeten *(Not Yet Competent)*	**< NBL**	Tidak lulus

Penguji

( )

RS PENDIDIKAN RSPAD GATOT SOEBROTO PUSKESAD
DEPARTEMEN OBSTETRI DAN GINEKOLOGI

LEMBAR PENILAIAN

UJI KOMPETENSI USG OBSTETRI GINEKOLOGI DASAR
KETERAMPILAN PEMERIKSAAN RIGHT VENTRICULAR OUTFLOW TRACT (RVOT)

PPDS Obstetri Ginekologi: .....

Nama PPDS: ..... Tingkat: ..... Tanggal: .....

NO	PARAMETER UJI KOMPETENSI	BELUM KOMPETEN (< NBL)	CUKUP KOMPETEN (≥ NBL – <100)	KOMPETEN (100)
1	**Keterampilan (*skills*)**			
2	**Profesionalisme**			
3	***Global Rating Scale* (*GRS*)**			
	TOTAL NILAI			

Pencapaian	Kategori	Nilai	Rekomendasi
	Kompeten (*Competent*)	**100**	Lulus dengan nilai baik sekali
	Cukup kompeten (*Near Competent*)	**≥ NBL - <100**	Lulus, tetapi harus berlatih kembali secara mandiri
	Belum Kompeten *(Not Yet Competent)*	**< NBL**	Tidak lulus

Penguji

(

RSPAD GATOT SOEBROTO
DEPARTEMEN OBSTETRI DAN GINEKOLOGI

LEMBAR PENILAIAN

UJI KOMPETENSI USG OBSTETRI GINEKOLOGI DASAR
KETERAMPILAN PEMERIKSAAN ABDOMEN: LEVEL LINGKAR PERUT (*AC*)

PPDS Obstetri Ginekologi: .....

Nama PPDS: ..... Tingkat: ..... Tanggal: .....

NO	PARAMETER UJI KOMPETENSI	BELUM KOMPETEN (< NBL)	CUKUP KOMPETEN (≥ NBL – <100)	KOMPETEN (100)
1	**Keterampilan (*skills*)**			
2	**Profesionalisme**			
3	***Global Rating Scale* (*GRS*)**			
	TOTAL NILAI			

Pencapaian	Kategori	Nilai	Rekomendasi
	Kompeten (*Competent*)	**100**	Lulus dengan nilai baik sekali
	Cukup kompeten (*Near Competent*)	**≥ NBL - <100**	Lulus, tetapi harus berlatih kembali secara mandiri
	Belum Kompeten *(Not Yet Competent)*	**< NBL**	Tidak lulus

Penguji

( )

RSPAD GATOT SOEBROTO
DEPARTEMEN OBSTETRI DAN GINEKOLOGI

LEMBAR PENILAIAN

UJI KOMPETENSI USG OBSTETRI GINEKOLOGI DASAR
KETERAMPILAN PEMERIKSAAN ABDOMEN: GINJAL

PPDS Obstetri Ginekologi: .....

Nama PPDS: ..... Tingkat: ..... Tanggal: .....

NO	PARAMETER UJI KOMPETENSI	BELUM KOMPETEN (< NBL)	CUKUP KOMPETEN (≥ NBL – <100)	KOMPETEN (100)
1	**Keterampilan (*skills*)**			
2	**Profesionalisme**			
3	***Global Rating Scale* (*GRS*)**			
	TOTAL NILAI			

Pencapaian	Kategori	Nilai	Rekomendasi
	Kompeten (*Competent*)	**100**	Lulus dengan nilai baik sekali
	Cukup kompeten (*Near Competent*)	**≥ NBL - <100**	Lulus, tetapi harus berlatih kembali secara mandiri
	Belum Kompeten *(Not Yet Competent)*	**< NBL**	Tidak lulus

Penguji

( )

RSPAD GATOT SOEBROTO
DEPARTEMEN OBSTETRI DAN GINEKOLOGI

LEMBAR PENILAIAN

UJI KOMPETENSI USG OBSTETRI GINEKOLOGI DASAR
KETERAMPILAN PEMERIKSAAN ABDOMEN: INSERSI UMBILICUS

PPDS Obstetri Ginekologi: .....

Nama PPDS: ..... Tingkat: ..... Tanggal: .....

NO	PARAMETER UJI KOMPETENSI	BELUM KOMPETEN (< NBL)	CUKUP KOMPETEN (≥ NBL – <100)	KOMPETEN (100)
1	**Keterampilan (*skills*)**			
2	**Profesionalisme**			
3	***Global Rating Scale* (*GRS*)**			
	TOTAL NILAI			

Pencapaian	Kategori	Nilai	Rekomendasi
	Kompeten (*Competent*)	**100**	Lulus dengan nilai baik sekali
	Cukup kompeten (*Near Competent*)	**≥ NBL - <100**	Lulus, tetapi harus berlatih kembali secara mandiri
	Belum Kompeten *(Not Yet Competent)*	**< NBL**	Tidak lulus

Penguji

( )

RSPAD GATOT SOEBROTO
DEPARTEMEN OBSTETRI DAN GINEKOLOGI

LEMBAR PENILAIAN

UJI KOMPETENSI USG OBSTETRI GINEKOLOGI DASAR
KETERAMPILAN PEMERIKSAAN ABDOMEN:
JUMLAH PEMBULUH DARAH UMBILICUS

PPDS Obstetri Ginekologi: .....

Nama PPDS: ..... Tingkat: ..... Tanggal: .....

NO	PARAMETER UJI KOMPETENSI	BELUM KOMPETEN (< NBL)	CUKUP KOMPETEN (≥ NBL – <100)	KOMPETEN (100)
1	**Keterampilan (*skills*)**			
2	**Profesionalisme**			
3	***Global Rating Scale* (*GRS*)**			
	TOTAL NILAI			

Pencapaian	Kategori	Nilai	Rekomendasi
	Kompeten (*Competent*)	**100**	Lulus dengan nilai baik sekali
	Cukup kompeten (*Near Competent*)	**≥ NBL - <100**	Lulus, tetapi harus berlatih kembali secara mandiri
	Belum Kompeten *(Not Yet Competent)*	**< NBL**	Tidak lulus

Penguji

( )

RSPAD GATOT SOEBROTO
DEPARTEMEN OBSTETRI DAN GINEKOLOGI

LEMBAR PENILAIAN

UJI KOMPETENSI USG OBSTETRI GINEKOLOGI DASAR
KETERAMPILAN PEMERIKSAAN PELVIK: VESICA URINARIA

PPDS Obstetri Ginekologi: .....

Nama PPDS: ..... Tingkat: ..... Tanggal: .....

NO	PARAMETER UJI KOMPETENSI	BELUM KOMPETEN (< NBL)	CUKUP KOMPETEN (≥ NBL – <100)	KOMPETEN (100)
1	**Keterampilan (*skills*)**			
2	**Profesionalisme**			
3	***Global Rating Scale* (*GRS*)**			
	TOTAL NILAI			

Pencapaian	Kategori	Nilai	Rekomendasi
	Kompeten (*Competent*)	**100**	Lulus dengan nilai baik sekali
	Cukup kompeten (*Near Competent*)	**≥ NBL - <100**	Lulus, tetapi harus berlatih kembali secara mandiri
	Belum Kompeten *(Not Yet Competent)*	**< NBL**	Tidak lulus

Penguji

( )

RSPAD GATOT SOEBROTO
DEPARTEMEN OBSTETRI DAN GINEKOLOGI

LEMBAR PENILAIAN

UJI KOMPETENSI USG OBSTETRI GINEKOLOGI DASAR
KETERAMPILAN PEMERIKSAAN VERTEBRA: LONGITUDINAL

PPDS Obstetri Ginekologi: .....

Nama PPDS: ..... Tingkat: ..... Tanggal: .....

NO	PARAMETER UJI KOMPETENSI	BELUM KOMPETEN (< NBL)	CUKUP KOMPETEN (≥ NBL – <100)	KOMPETEN (100)
1	**Keterampilan (*skills*)**			
2	**Profesionalisme**			
3	***Global Rating Scale* (*GRS*)**			
	TOTAL NILAI			

Pencapaian	Kategori	Nilai	Rekomendasi
	Kompeten (*Competent*)	**100**	Lulus dengan nilai baik sekali
	Cukup kompeten (*Near Competent*)	**≥ NBL - <100**	Lulus, tetapi harus berlatih kembali secara mandiri
	Belum Kompeten *(Not Yet Competent)*	**< NBL**	Tidak lulus

Penguji

( )

RSPAD GATOT SOEBROTO
DEPARTEMEN OBSTETRI DAN GINEKOLOGI

LEMBAR PENILAIAN

UJI KOMPETENSI USG OBSTETRI GINEKOLOGI DASAR
KETERAMPILAN PEMERIKSAAN VERTEBRA: AKSIAL (TRANSVERSAL)

PPDS Obstetri Ginekologi: .....

Nama PPDS: ..... Tingkat: ..... Tanggal: .....

NO	PARAMETER UJI KOMPETENSI	BELUM KOMPETEN (< NBL)	CUKUP KOMPETEN (≥ NBL – <100)	KOMPETEN (100)
1	**Keterampilan (*skills*)**			
2	**Profesionalisme**			
3	***Global Rating Scale* (*GRS*)**			
	TOTAL NILAI			

Pencapaian	Kategori	Nilai	Rekomendasi
	Kompeten (*Competent*)	**100**	Lulus dengan nilai baik sekali
	Cukup kompeten (*Near Competent*)	**≥ NBL - <100**	Lulus, tetapi harus berlatih kembali secara mandiri
	Belum Kompeten *(Not Yet Competent)*	**< NBL**	Tidak lulus

Penguji

( )

RSPAD GATOT SOEBROTO
DEPARTEMEN OBSTETRI DAN GINEKOLOGI

LEMBAR PENILAIAN

UJI KOMPETENSI USG OBSTETRI GINEKOLOGI DASAR
KETERAMPILAN PEMBUATAN LAPORAN USG OBSTETRI

PPDS Obstetri Ginekologi: .....

Nama PPDS: ..... Tingkat: ..... Tanggal: .....

NO	PARAMETER UJI KOMPETENSI	BELUM KOMPETEN (< NBL)	CUKUP KOMPETEN (≥ NBL – <100)	KOMPETEN (100)
1	**Keterampilan (*skills*)**			
2	**Profesionalisme**			
3	***Global Rating Scale* (*GRS*)**			
	TOTAL NILAI			

Pencapaian	Kategori	Nilai	Rekomendasi
	Kompeten (*Competent*)	**100**	Lulus dengan nilai baik sekali
	Cukup kompeten (*Near Competent*)	**≥ NBL - <100**	Lulus, tetapi harus berlatih kembali secara mandiri
	Belum Kompeten *(Not Yet Competent)*	**< NBL**	Tidak lulus

Penguji

( )

RSPAD GATOT SOEBROTO
DEPARTEMEN OBSTETRI DAN GINEKOLOGI

LEMBAR PENILAIAN

UJI KOMPETENSI USG OBSTETRI GINEKOLOGI DASAR
KETERAMPILAN PEMBUATAN LAPORAN USG GINEKOLOGI

PPDS Obstetri Ginekologi: .....

Nama PPDS: ..... Tingkat: ..... Tanggal: .....

NO	PARAMETER UJI KOMPETENSI	BELUM KOMPETEN (< NBL)	CUKUP KOMPETEN (≥ NBL – <100)	KOMPETEN (100)
1	**Keterampilan (*skills*)**			
2	**Profesionalisme**			
3	***Global Rating Scale* (*GRS*)**			
	TOTAL NILAI			

Pencapaian	Kategori	Nilai	Rekomendasi
	Kompeten (*Competent*)	**100**	Lulus dengan nilai baik sekali
	Cukup kompeten (*Near Competent*)	**≥ NBL - <100**	Lulus, tetapi harus berlatih kembali secara mandiri
	Belum Kompeten *(Not Yet Competent)*	**< NBL**	Tidak lulus

Penguji

( )

RSPAD GATOT SOEBROTO
DEPARTEMEN OBSTETRI DAN GINEKOLOGI

LEMBAR PENILAIAN

UJI KOMPETENSI USG OBSTETRI GINEKOLOGI DASAR
KETERAMPILAN PEMERIKSAAN WAJAH: PROFIL WAJAH

PPDS Obstetri Ginekologi: .....

Nama PPDS: ..... Tingkat: ..... Tanggal: .....

NO	PARAMETER UJI KOMPETENSI	BELUM KOMPETEN (< NBL)	CUKUP KOMPETEN (≥ NBL – <100)	KOMPETEN (100)
1	**Keterampilan (*skills*)**			
2	**Profesionalisme**			
3	***Global Rating Scale* (*GRS*)**			
	TOTAL NILAI			

Pencapaian	Kategori	Nilai	Rekomendasi
	Kompeten (*Competent*)	**100**	Lulus dengan nilai baik sekali
	Cukup kompeten (*Near Competent*)	**≥ NBL - <100**	Lulus, tetapi harus berlatih kembali secara mandiri
	Belum Kompeten *(Not Yet Competent)*	**< NBL**	Tidak lulus

Penguji

( )

RSPAD GATOT SOEBROTO
DEPARTEMEN OBSTETRI DAN GINEKOLOGI

LEMBAR PENILAIAN

UJI KOMPETENSI USG OBSTETRI GINEKOLOGI DASAR
KETERAMPILAN AMNIOCENTESIS UNTUK MENILAI MATURITAS PARU JANIN

PPDS Obstetri Ginekologi: .....

Nama PPDS: ..... Tingkat: ..... Tanggal: .....

NO	PARAMETER UJI KOMPETENSI	BELUM KOMPETEN (< NBL)	CUKUP KOMPETEN (≥ NBL – <100)	KOMPETEN (100)
1	**Keterampilan (*skills*)**			
2	**Profesionalisme**			
3	***Global Rating Scale* (*GRS*)**			
	TOTAL NILAI			

Pencapaian	Kategori	Nilai	Rekomendasi
	Kompeten (*Competent*)	**100**	Lulus dengan nilai baik sekali
	Cukup kompeten (*Near Competent*)	**≥ NBL - <100**	Lulus, tetapi harus berlatih kembali secara mandiri
	Belum Kompeten *(Not Yet Competent)*	**< NBL**	Tidak lulus

Penguji

( )

LAMPIRAN 3

Lembar Uji Kompetensi
USG Obstetri Ginekologi Dasar

LAMPIRAN 3

Lembar Uji Kompetensi
USG Obstetri Ginekologi Dasar

Formulir "**Lembar Uji Kompetensi USG Obstetri Ginekologi Dasar**" adalah formulir yang dipergunakan untuk uji keterampilan peserta didik/pelatihan pada waktu diadakan uji ***OSCE***, baik pada pasien, maupun memakai foto hasil USG. Formulir uji kompetensi ini mengacu pada standar nasional[1] dan internasional[2], disesuaikan dengan keadaan di Indonesia, terdiri dari:

1. **Judul** uji keterampilan:
    - Misalnya: uji kompetensi keterampilan pengukuran lingkar kepala (*HC*) pada potongan transthalamik.
2. **Identitas dan tanda tangan** penguji dan peserta uji:
    - Tulis nama lengkap dan tanda tangan penguji dan peserta ujian.
3. **Tanggal** dilakukannya uji:
    - Waktu ujian diadakan, tulis tanggal, bulan dan tahun.
4. **Bagian uji keterampilan** (*skill*):
    - **Nilai batas lulus** (**NBL**): **75%** dari keseluruhan parameter yang diujikan (kriteria kelulusan), misalnya pada uji keterampilan pengukuran *HC*, NBL-nya adalah 70 (benar 7 dari 10 parameter yang diujikan).
    - Pada uji keterampilan yang memakai **foto USG**, jumlah gambar yang diujikan tergantung jenis parameter yang diujikan, bisa satu buah, dua buah, atau lebih gambar yang dipergunakan.
    - Bila memakai **pasien**, parameter yang diujikan dapat lebih dari satu buah, misal *BPD, HC, AC, FL* dll.
    - **Jumlah parameter yang diujikan berbeda pada setiap uji keterampilan**, mislanya pada uji keterampilan pengukuran *BPD* ada 13 parameter, sedangkan pada uji keterampilan pengukuran *HC* terdapat 10 parameter.
    - Bila parameter yang diujikan dapat dilakukan dengan **benar**, maka penguji membubuhkan tanda "**contreng**" pada **kolom angka "1"**, sedangkan bila salah, maka yang dicontreng adalah kolom angka "0".
    - Bila pada kriteria yang terdapat **tanda bintang** (*****) peserta ujian **tidak dapat melakukan dengan benar**, maka **dianggap gagal mencapai kompetensi**. Tanda bintang (*) menunjukkan bahwa **parameter tersebut sangat penting dan setiap peserta ujian harus mampu melakukannya dengan benar**.
    - **Total nilai**: merupakan hasil dari pencapaian **parameter yang benar** dilakukan, misalnya pada keterampilan pengukuran panjang femur (*FL*) didapatkan hasil 5 parameter benar dilakukan, maka total nilainya adalah 71. Kemudian penguji

[1] Kolegium Obstetri Ginekologi Indonesia. Buku Acuan. Jakarta, 2013 (Draft).
[2] Abuhamad A, Minton KK, Benson CB, Chudleigh T, Crites L, Doubilet PM, Driggers R, Lee W, Mann KV, Perez JJ, Rose NC, Simpson LL, Tabor A, Benacerraf R. Obstetric and gynecologic ultrasound curriculum and competency assessment in residency training programs: consensus report. Ultrasound Obstet Gynecol 2018; 51: 150-155.

menuliskan hasil tersebut pada kolom pencapaian uji keterampilan, apakah sudah **kompeten** (nilai 100), **cukup kompeten** (nilainya adalah antara NBL dan 99), dan **belum kompeten** (nilainya dibawah NBL).

5. Bagian **uji profesionalisme**:
   - Peserta ujian harus meminta ijin secara lisan kepada pasien untuk melakukan pemeriksaan USG.
   - Melakukan secara **lengkap empat poin** berikut:
     1. *Melakukan setiap tindakan dengan berhati-hati dan teliti.*
     2. *Memperhatikan kenyamanan pasien.*
     3. *Melakukan tindakan sesuai prioritas.*
     4. *Menunjukkan rasa hormat kepada pasien*.
   - Penilaian perilaku profesional **harus benar semua**, artinya peserta uji memperoleh **nilai 3**. Bila nilainya <3, maka tidak lulus.

6. Bagian uji ***Global Rating Scale*** (*GRS*):
   - Pada uji ***global rating scale*** (***GRS***) ada empat buah penilaian, yaitu: tidak lulus (nilai: 0), *borderline* (nilai: 50), lulus biasa (nilai: 75), dan lulus superior (nilai: 100). Nilai 0 – 50: *Not able to demonstrate professional interaction*; nilai 75: *Able to demonstrate professional interaction*; dan nilai 100: *Able to thoroughly demonstrate professional interaction*.[3] Uji *GRS* merupakan penilaian oleh penguji terhadap keseluruhan kemampun peserta ujian dan ini merupakan hak prerogatif penguji yang tidak dapat diganggu gugat.

Hasil dari keseluruhan uji kompetensi ini kemudian dimasukkan ke dalam "Lembar Penilaian" Uji Kompetensi USG Obstetri Ginekologi Dasar. Untuk PPDS Obstetri Ginekologi ada 36 buah lembar penilaian, lihat Rangkuman Lembar Penilaian di bawah ini, sebagai syarat diperolehnya sertifikat Kompetensi USG Obstetri Ginekologi Dasar, bersama dengan nilai uji awal, uji tengah, bukulog USG, dan Portfolio USG sesuai standar POGI. Formulir uji kompetensi ini juga dapat dipergunakan oleh dokter spesialis obstetri ginekologi (**SpOG**) sebagai evaluasi diri (***self assessment***) agar dapat dicapai standar internasional dalam kompetensi USG obstetri ginekologi dasar.

[3] Turner K, Bell M, Bays L et al. Correlation between Global Rating Scale and Specific Checklist Scores for Professional Behaviour of Physical Therapy Students in Practical Examinations (Research Article), 2014. Diunduh dari: https://www.hindawi.com/journals/edri/2014/219512/, pada tanggal 19 Juni 2018.

RANGKUMAN LEMBAR PENILAIAN

UJI KOMPETENSI USG OBSTETRI GINEKOLOGI DASAR

PPDS Obstetri Ginekologi: .....

Nama PPDS : ..... Tingkat: .....

Tanggal : .....

No.	PARAMETER UJI KOMPETENSI	BELUM KOMPETEN	CUKUP KOMPETEN	KOMPETEN
1	Diameter rerata kantong gestasi (***MSD**: mean sac diameter*)	<78	78 – 99	100
2	Pengukuran ***CRL**: crown rump length*	<80	80 – 99	100
3	Penentuan Presentasi janin	<67	67 – 99	100
4	Pemeriksaan Ekstremitas janin (superior dan inferior)	<71	71 – 99	100
5	Pengukuran ***BPD**: biparietal diameter*	<77	77 – 99	100
6	Pengukuran ***HC**: head circumference*	<70	70 – 99	100
7	Pengukuran ***AC**: abdominal circumference*	<73	73 – 99	100
8	Pengukuran ***FL**: femur length*	<71	71 – 99	100
9	Penilaian profil biofisik *Manning*	<100	-	100
10	Pengukuran ***AFI**: amniotic fluid index*	<75	75 – 99	100
11	Pengukuran ***MVP**: maximum vertical pocket*	<67	67 – 99	100
12	Pengukuran panjang *cervix uteri*: USG transvaginal	<70	70 – 99	100
13	Pengukuran panjang *cervix uteri*: USG transabdominal	<75	75 – 99	100
14	Pengukuran ketebalan *endometrium*	<71	71 – 99	100
15	Pengukuran uterus: USG transvaginal	<70	70 – 99	100
16	Pengukuran ovarium: USG transvaginal	<75	75 – 99	100
17	Pemeriksaan uterus: USG transvaginal	<71	71 – 99	100
18	Pemeriksaan ovarium: USG transvaginal	<75	75 – 99	100

19	Pemeriksaan kepala: potongan *transventrikular*	<75	75 – 99	100
20	Pemeriksaan kepala: potongan *transthalamik*	<78	78 – 99	100
21	Pemeriksaan kepala: potongan *transcerebellar*	<78	78 – 99	100
22	Pemeriksaan Wajah: bibir atas dan *philtrum*	<75	75 – 99	100
23	Pemeriksaan *4CV: four chamber view*	<71	71 – 99	100
24	Pemeriksaan *LVOT: right ventricular outflow tract*	<80	80 – 99	100
25	Pemeriksaan *RVOT: left ventricular outflow tract*	<75	75 – 99	100
26	Pemeriksaan abdomen: setinggi potongan lingkar perut (*AC*)	<70	70 – 99	100
27	Pemeriksaan abdomen: kedua ginjal	<75	75 – 99	100
28	Pemeriksaan abdomen: insersi *umbilicus*	<75	75 – 99	100
29	Pemeriksaan jumlah pembuluh darah *umbilicus*	<75	75 – 99	100
30	Pemeriksaan Pelvik: *vesica urinaria*	<75	75 – 99	100
31	Pemeriksaan *vertebra*: potongan longitudinal	<71	71 – 99	100
32	Pemeriksaan *vertebra*: potongan aksial (transversal)	<71	71 – 99	100
33	Pembuatan laporan USG obstetri (standar POGI)	<73	73 – 99	100
34	Pembuatan laporan USG ginekologi (standar POGI)	<74	74 – 99	100
35	Pemeriksaan Wajah: profil wajah janin	<71	71 – 99	100
36	Tindakan *amniocentesis* untuk menilai maturitas paru janin	<100	-	100

Catatan:

- Warna kuning : materi untuk tahun pertama
- Warna ungu : materi untuk tahun kedua
- Warna merah : materi untuk tahun ketiga
- Warna biru : materi untuk tahun keempat

RSPAD GATOT SOEBROTO
DEPARTEMEN OBSTETRI DAN GINEKOLOGI

UJI KOMPETENSI USG OBSTETRI GINEKOLOGI

KETERAMPILAN PENGUKURAN KANTONG GESTASI

Nama Peserta: ..... Nama Penguji: .....

Tandatangan :..... Tandatangan: .....

Tanggal: .....

KETERAMPILAN (*SKILL*)

NILAI BATAS LULUS	**≥ 7/9 = 78**	**0**	**1**
Dalam uji kompetensi ini diperlukan dua buah gambar			
Kriteria kelulusan gambar 1a	1. Gambar diperbesar dengan benar (*appropriately*).		
	2. Zona fokus (*focal zone*) pada tempat yang benar.		
	3. Bidang potong USG pada dimensi terbesar dari kantong gestasi.		
	4. Pengukuran kantong gestasi *inner to inner* dalam dua garis orthogonal saling tegak lurus.		
Kriteria kelulusan gambar 1b	5. Gambar di perbesar (minimal 60% luas layar monitor).		
	6. Zona fokus (*focal zone*) pada tempat yang benar.		
	7. Bidang potong kantong gestasi pada Gambar 1b tegak lurus terhadap Gambar 1a.		
	8. Pengukuran kantong gestasi pada bagian terbesar, diukur dari cara *inner to inner*.		
	9. Perhitungan *Mean Sac Diameter* (***MSD***) berdasarkan keseluruhan hasil pengukuran tiga bidang dari Gambar 1a dan Gambar 1b (perhitungan: panjang longitudinal + antero-posterior + transversal kemudian dibagi tiga)		
Total Nilai			

RSPAD GATOT SOEBROTO
DEPARTEMEN OBSTETRI DAN GINEKOLOGI

PENCAPAIAN	KATEGORI	NILAI	REKOMENDASI
	Kompeten	**100**	Lulus dengan nilai baik sekali
	Cukup kompeten	**78 – 99**	Lulus, tetapi harus berlatih kembali secara mandiri
	Belum kompeten	**<78**	Tidak lulus

Keterangan :

Uji keterampilan (*skill*) dikatakan kompeten bila memperoleh nilai 100; cukup kompeten bila memperoleh nilai 78; dan belum kompeten bila memperoleh nilai <78.

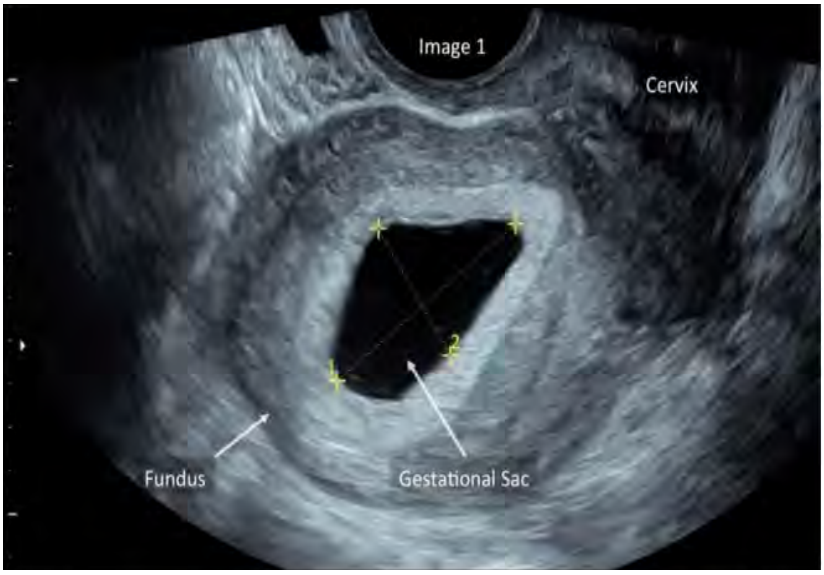

Gambar 1a. Kantong gestasi pada potongan longitudinal (sagital) *uterus*. Lihat pengukuran panjang (L: longitudinal) dan tinggi (AP: anteroposterior) kantong gestasi (pengukuran 1 dan 2 secara berurutan).

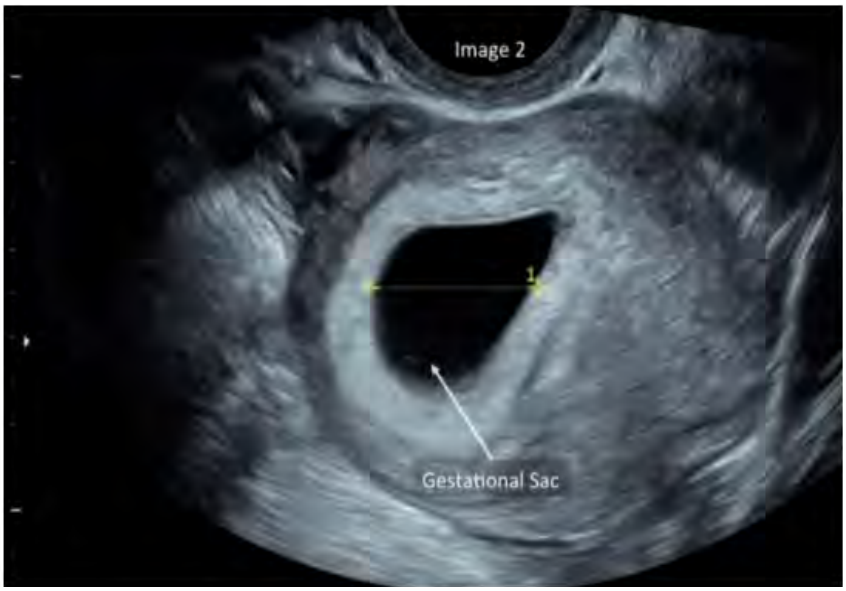

Gambar 1b. Pengukuran diameter lebar maksimum kantong gestasi tegak lurus terhadap Gambar 1a (potongan transversal uterus). Perhitungan ***MSD*** dilakukan berdasarkan ukuran panjang (L: longitudinal), tinggi (AP: antero-posterior) dan lebar (T: transversal) dari Gambar 1a dan Gambar 1b.

Kepustakaan

Abuhamad A, Minton KK, Benson CB, Chudleigh T, Crites L, Doubilet PM, Driggers R, Lee W, Mann KV, Perez JJ, Rose NC, Simpson LL, Tabor A, Benacerraf R. Obstetric and gynecologic ultrasound curriculum and competency assessment in residency training programs: consensus report. Ultrasound Obstet Gynecol 2018; 51:150-155.

RSPAD GATOT SOEBROTO
DEPARTEMEN OBSTETRI DAN GINEKOLOGI

PERILAKU PROFESSIONAL

Nama Peserta : .....

	0	1	2	3
Perilaku Professional	Peserta ujian tidak meminta izin secara lisan dan sama sekali **tidak** melakukan poin berikut: 1. Melakukan setiap tindakan dengan berhati-hati dan teliti 2. Memperhatikan kenyamanan pasien 3. Melakukan tindakan sesuai prioritas 4. Menunjukkan rasa hormat kepada pasien	Peserta ujian meminta izin secara lisan dan melakukan **1poin** berikut: 1. Melakukan setiap tindakan dengan berhati-hati dan teliti 2. Memperhatikan kenyamanan pasien 3. Melakukan tindakan sesuai prioritas 4. Menunjukkan rasa hormat kepada pasien	Peserta ujian meminta izin secara lisan dan **2-3 poin** berikut: 1. Melakukan setiap tindakan dengan berhati-hati dan teliti 2. Memperhatikan kenyamanan pasien 3. Melakukan tindakan sesuai prioritas 4. Menunjukkan rasa hormat kepada pasien	Peserta ujian meminta izin secara lisan dan **secara lengkap** melakukan poin-poin berikut: 1. Melakukan setiap tindakan dengan berhati-hati dan teliti 2. Memperhatikan kenyamanan pasien 3. Melakukan tindakan sesuai prioritas 4. Menunjukkan rasa hormat kepada pasien
NILAI UJI				

Keterangan :

Uji profesional dikatakan lulus apabila semua kriteria terpenuhi (memperoleh nilai 100).

GLOBAL RATING SCALE (GRS)

Nama Peserta : .....

	Tidak Lulus	*Borderline*	Lulus biasa	Lulus superior
NILAI UJI	0	50	75	100

Keterangan:

Uji *Global Rating Scale* (***GRS***): lulus superior bila memperoleh nilai 100; lulus biasa bila memperoleh nilai 75; bila nilainya 0 atau 50, tidak lu[illegible].

RSPAD GATOT SOEBROTO
DEPARTEMEN OBSTETRI DAN GINEKOLOGI

UJI KOMPETENSI USG OBSTETRI GINEKOLOGI

KETERAMPILAN PENGUKURAN CROWN RUMP LENGTH (*CRL*)

Nama Peserta: ..... Nama Penguji: .....

Tandatangan :..... Tandatangan: .....

Tanggal: .....

KETERAMPILAN (*SKILL*)

NILAI BATAS LULUS	≥ 4/5 = 80	0	1
Dalam uji kompetensi ini diperlukan satu buah gambar			
Kriteria kelulusan Gambar 2	1. Zona fokus (*focal zone*) pada tempat yang benar		
	2. Gambar di perbesar (minimal 60% luas layar monitor)		
	3. Gambar embrio/janin dalam posisi netral		
	4. Seluruh panjang embrio/janin tampak dalam layar monitor		
	5. Panjang maksimum embrio/janin diukur dari puncak kepala hingga bokong (*CRL*) dengan memakai garis lurus		
Total Nilai			

PENCAPAIAN	KATEGORI	NILAI	REKOMENDASI
	Kompeten	**100**	Lulus dengan nilai baik sekali
	Cukup kompeten	**80 – 99**	Lulus, tetapi harus berlatih kembali secara mandiri
	Belum kompeten	**<80**	Tidak lulus

Keterangan :

Uji keterampilan (*skill*) dikatakan kompeten bila memperoleh nilai 100; cukup kompeten bila memperoleh nilai 80 – 99; dan belum kompeten bila memperoleh nilai <80.

RSPAD GATOT SOEBROTO
DEPARTEMEN OBSTETRI DAN GINEKOLOGI

Gambar 2. Potongan midsagital janin usia 12 minggu 5 hari, diperlihat-kan pengukuran *CRL*.

Kepustakaan

Abuhamad A, Minton KK, Benson CB, Chudleigh T, Crites L, Doubilet PM, Driggers R, Lee W, Mann KV, Perez JJ, Rose NC, Simpson LL, Tabor A, Benacerraf R. Obstetric and gynecologic ultrasound curriculum and competency assessment in residency training programs: consensus report. Ultrasound Obstet Gynecol 2018; 51: 150-155.

RSPAD GATOT SOEBROTO
DEPARTEMEN OBSTETRI DAN GINEKOLOGI

PERILAKU PROFESSIONAL

Nama Peserta : .....

	0	1	2	3
Perilaku Professional	Peserta ujian tidak meminta izin secara lisan dan sama sekali **tidak** melakukan poin berikut: 1. Melakukan setiap tindakan dengan berhati-hati dan teliti 2. Memperhatikan kenyamanan pasien 3. Melakukan tindakan sesuai prioritas 4. Menunjukkan rasa hormat kepada pasien	Peserta ujian meminta izin secara lisan dan melakukan **1poin** berikut: 1. Melakukan setiap tindakan dengan berhati-hati dan teliti 2. Memperhatikan kenyamanan pasien 3. Melakukan tindakan sesuai prioritas 4. Menunjukkan rasa hormat kepada pasien	Peserta ujian meminta izin secara lisan dan **2-3 poin** berikut: 1. Melakukan setiap tindakan dengan berhati-hati dan teliti 2. Memperhatikan kenyamanan pasien 3. Melakukan tindakan sesuai prioritas 4. Menunjukkan rasa hormat kepada pasien	Peserta ujian meminta izin secara lisan dan **secara lengkap** melakukan poin-poin berikut: 1. Melakukan setiap tindakan dengan berhati-hati dan teliti 2. Memperhatikan kenyamanan pasien 3. Melakukan tindakan sesuai prioritas 4. Menunjukkan rasa hormat kepada pasien
NILAI UJI				

Keterangan :

Uji profesional dikatakan lulus apabila semua kriteria terpenuhi (memperoleh nilai 100).

GLOBAL RATING SCALE (GRS)

Nama Peserta : .....

	Tidak Lulus	*Borderline*	Lulus biasa	Lulus superior
NILAI UJI	0	50	75	100

Keterangan:

Uji *Global Rating Scale* (***GRS***): lulus superior bila memperoleh nilai 100; lulus biasa bila memperoleh nilai 75; bila nilainya 0 atau 50, tidak lu...

RSPAD GATOT SOEBROTO
DEPARTEMEN OBSTETRI DAN GINEKOLOGI

UJI KOMPETENSI USG OBSTETRI GINEKOLOGI

KETERAMPILAN MENENTUKAN PRESENTASI JANIN

Nama Peserta: ..... Nama Penguji: .....

Tandatangan :..... Tandatangan: .....

Tanggal: .....

KETERAMPILAN (*SKILL*)

NILAI BATAS LULUS	≥ 2/3 = 67	0	1
Dalam uji kompetensi ini diperlukan dua buah gambar			
Kriteria kelulusan Gambar 3a dan 3b	1. Zona fokus (*focal zone*) pada tempat yang benar.		
	2. Potongan longitudinal segmen bawah uterus di atas os pubis ibu		
	3. Tampilkan bagian terendah janin dan hubungannya dengan *cervix uteri* (apakah presentasi kepala, sungsang atau letak lintang ?)		
Total Nilai			

PENCAPAIAN	KATEGORI	NILAI	REKOMENDASI
	Kompeten	**100**	Lulus dengan nilai baik sekali
	Cukup kompeten	**67 – 99**	Lulus, tetapi harus berlatih kembali secara mandiri
	Belum kompeten	**<67**	Tidak lulus

Keterangan :

Uji keterampilan (*skill*) dikatakan kompeten bila memperoleh nilai 100; cukup kompeten bila memperoleh nilai 67 – 99; dan belum kompeten bila memperoleh nilai <67.

RSPAD GATOT SOEBROTO
DEPARTEMEN OBSTETRI DAN GINEKOLOGI

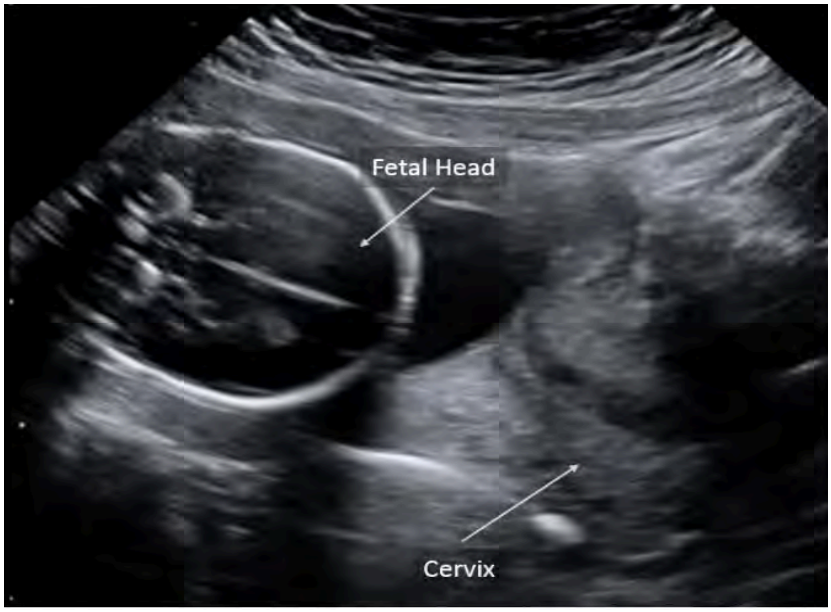

Gambar 3a. Potongan midsagittal *uterus* pada segmen bawah *uterus*, memperlihatkan janin presentasi kepala. **Catatan**: *tampak potongan mid-sagital cervix uteri*.

Gambar 3b. Potongan midsagital *uterus* pada segmen bawah *uterus*, memperlihatkan janin presentasi bokong. **Catatan**: *tampak potongan midsagittal cervix uteri*.

Kepustakaan

Abuhamad A, Minton KK, Benson CB, Chudleigh T, Crites L, Doubilet PM, Driggers R, Lee W, Mann KV, Perez JJ, Rose NC, Simpson LL, Tabor A, Benacerraf R. Obstetric and gynecologic ultrasound curriculum and competency assessment in residency training programs: consensus report. Ultrasound Obstet Gynecol 2018; 51: 150-155.

RSPAD GATOT SOEBROTO
DEPARTEMEN OBSTETRI DAN GINEKOLOGI

PERILAKU PROFESSIONAL

Nama Peserta : .....

	0	1	2	3
Perilaku Professional	Peserta ujian tidak meminta izin secara lisan dan sama sekali **tidak** melakukan poin berikut: 1. Melakukan setiap tindakan dengan berhati-hati dan teliti 2. Memperhatikan kenyamanan pasien 3. Melakukan tindakan sesuai prioritas 4. Menunjukkan rasa hormat kepada pasien	Peserta ujian meminta izin secara lisan dan melakukan **1poin** berikut: 1. Melakukan setiap tindakan dengan berhati-hati dan teliti 2. Memperhatikan kenyamanan pasien 3. Melakukan tindakan sesuai prioritas 4. Menunjukkan rasa hormat kepada pasien	Peserta ujian meminta izin secara lisan dan **2-3 poin** berikut: 1. Melakukan setiap tindakan dengan berhati-hati dan teliti 2. Memperhatikan kenyamanan pasien 3. Melakukan tindakan sesuai prioritas 4. Menunjukkan rasa hormat kepada pasien	Peserta ujian meminta izin secara lisan dan **secara lengkap** melakukan poin-poin berikut: 1. Melakukan setiap tindakan dengan berhati-hati dan teliti 2. Memperhatikan kenyamanan pasien 3. Melakukan tindakan sesuai prioritas 4. Menunjukkan rasa hormat kepada pasien
NILAI UJI				

Keterangan :

Uji profesional dikatakan lulus apabila semua kriteria terpenuhi (memperoleh nilai 100).

GLOBAL RATING SCALE (GRS)

Nama Peserta : .....

	Tidak Lulus	*Borderline*	Lulus biasa	Lulus superior
NILAI UJI	0	50	75	100

Keterangan:

Uji *Global Rating Scale* (***GRS***): lulus superior bila memperoleh nilai 100; lulus biasa bila memperoleh nilai 75; bila nilainya 0 atau 50, tidak lu...

RSPAD GATOT SOEBROTO
DEPARTEMEN OBSTETRI DAN GINEKOLOGI

UJI KOMPETENSI USG OBSTETRI GINEKOLOGI

KETERAMPILAN PEMERIKSAAN EKSTREMITAS JANIN (SUPERIOR DAN INFERIOR)

Nama Peserta: ..... Nama Penguji: .....

Tandatangan :..... Tandatangan: .....

Tanggal: .....

KETERAMPILAN (*SKILL*)

NILAI BATAS LULUS	≥ 5/7 = 71	0	1
Dalam uji kompetensi ini diperlukan empat buah gambar *			
Kriteria kelulusan Gambar 4a	1. Zona fokus (*focal zone*) pada tempat yang benar.		
	2. Gambar diperbesar (minimal 60% luas layar monitor).		
	3. Tampilkan potongan longitudinal ekstremitas.		
	4. Ekstremitas superior kanan, bila mungkin tampilkan tangan.		
	5. Ekstremitas superior kiri, bila mungkin tampilkan tangan.		
Kriteria kelulusan Gambar 4b	6. Ekstremitas inferior kanan, bila mungkin tampilkan kaki.		
	7. Ekstremitas inferior kiri, bila mungkin tampilkan kaki.		
	*) Bila gambar kurang dari empat buah masih dapat diterima jika kedua ekstremitas dapat ditampakkan secara jelas dalam satu gambar.		
Total Nilai			

PENCAPAIAN	KATEGORI	NILAI	REKOMENDASI
	Kompeten	**100**	Lulus dengan nilai baik sekali
	Cukup kompeten	**71 – 99**	Lulus, tetapi harus berlatih kembali secara mandiri
	Belum kompeten	**<71**	Tidak lulus

RSPAD GATOT SOEBROTO
DEPARTEMEN OBSTETRI DAN GINEKOLOGI

Keterangan :

Uji keterampilan (*skill*) dikatakan kompeten bila memperoleh nilai 100; cukup kompeten bila memperoleh nilai 71 – 99; dan belum kompeten bila memperoleh nilai <71.

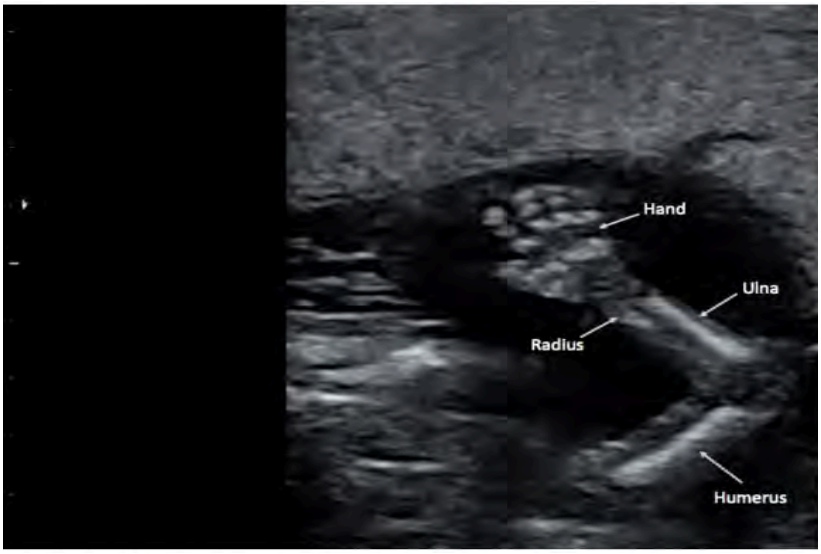

Gambar 4a. Gambaran USG ekstremitas superior. Catatan: *tampilan humerus, radius dan ulna. Tampak bagian kecil radius, disebabkan orientasi ekstremitas superior*.

Gambar 4b. Gambaran USG ekstremitas inferior.

Kepustakaan

Abuhamad A, Minton KK, Benson CB, Chudleigh T, Crites L, Doubilet PM, Driggers R, Lee W, Mann KV, Perez JJ, Rose NC, Simpson LL, Tabor A, Bega G, Timor-Tritsch IE. Obstetric and gynecologic ultrasound curriculum and competency assessment in residency training programs: consensus report. Ultrasound Obstet Gynecol 2018; 51: 150-155.

RSPAD GATOT SOEBROTO
DEPARTEMEN OBSTETRI DAN GINEKOLOGI

PERILAKU PROFESSIONAL

Nama Peserta : .....

	0	1	2	3
Perilaku Professional	Peserta ujian tidak meminta izin secara lisan dan sama sekali **tidak** melakukan poin berikut: 1. Melakukan setiap tindakan dengan berhati-hati dan teliti 2. Memperhatikan kenyamanan pasien 3. Melakukan tindakan sesuai prioritas 4. Menunjukkan rasa hormat kepada pasien	Peserta ujian meminta izin secara lisan dan melakukan **1poin** berikut: 1. Melakukan setiap tindakan dengan berhati-hati dan teliti 2. Memperhatikan kenyamanan pasien 3. Melakukan tindakan sesuai prioritas 4. Menunjukkan rasa hormat kepada pasien	Peserta ujian meminta izin secara lisan dan **2-3 poin** berikut: 1. Melakukan setiap tindakan dengan berhati-hati dan teliti 2. Memperhatikan kenyamanan pasien 3. Melakukan tindakan sesuai prioritas 4. Menunjukkan rasa hormat kepada pasien	Peserta ujian meminta izin secara lisan dan **secara lengkap** melakukan poin-poin berikut: 1. Melakukan setiap tindakan dengan berhati-hati dan teliti 2. Memperhatikan kenyamanan pasien 3. Melakukan tindakan sesuai prioritas 4. Menunjukkan rasa hormat kepada pasien
NILAI UJI				

Keterangan :

Uji profesional dikatakan lulus apabila semua kriteria terpenuhi (memperoleh nilai 100).

GLOBAL RATING SCALE (GRS)

Nama Peserta : .....

	Tidak Lulus	*Borderline*	Lulus biasa	Lulus superior
NILAI UJI	0	50	75	100

Keterangan:

Uji *Global Rating Scale* (***GRS***): lulus superior bila memperoleh nilai 100; lulus biasa bila memperoleh nilai 75; bila nilainya 0 atau 50, tidak lu...

RSPAD GATOT SOEBROTO
DEPARTEMEN OBSTETRI DAN GINEKOLOGI

UJI KOMPETENSI USG OBSTETRI GINEKOLOGI

KETERAMPILAN PENGUKURAN *BPD*: POTONGAN TRANSTHALAMIK

Nama Peserta: ..... Nama Penguji: .....

Tandatangan :..... Tandatangan: .....

Tanggal: .....

KETERAMPILAN (*SKILL*)

NILAI BATAS LULUS	**≥ 10/13 = 77**	**0**	**1**
Dalam uji kompetensi ini diperlukan dua buah gambar			
Kriteria kelulusan gambar 5a dan gambar 5b	1. Zona fokus (*focal zone*) pada tempat yang benar.		
	2. Gambar diperbesar (minimal 60% luas layar monitor).		
	3. Potongan aksial (transversal) kepala.*		
	4. Tampilan *hemisfer cerebri* simetris.		
	5. *Falx cerebri* tampak di garis tengah.		
	6. Tampak gambaran *thalamus*.		
	7. Tampak gambaran *cavum septum pellucidum* (***CSP***).		
	8. Tampak gambaran *insula*.		
	9. Tidak boleh tampak gambaran cerebellum.		
	10. Penempatan *caliper* terdekat pada tepi luar *cranium* (*tabulla eksterna*).		
	11. Penempatan *caliper* terjauh pada tepi dalam *cranium* (*tabulla interna*) (pengukuran *BPD outer to inner*). **Catatan**: ada yang memakai metoda *outer to outer* dalam pengukuran *BPD*.**		
	12. Pengukuran dilakukan pada diameter terlebar.		
	13. Pengukuran harus tegak lurus terhadap *falx cerebri.*		
	*) Bila kriteria ini tidak dipenuhi, maka dianggap gagal mencapai kompetensi.		

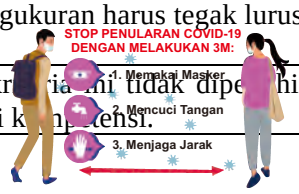

RSPAD GATOT SOEBROTO
DEPARTEMEN OBSTETRI DAN GINEKOLOGI

	) Kaliper dapat ditempatkan pada tepi luar tulang kepala berdasarkan pola praktis yang berlaku. **Catatan: *lulus uji kompetensi pada bagian ini berarti juga kompeten untuk penilaian potongan transthalamik pada Tabel 3B.*		
Total Nilai			

PENCAPAIAN	KATEGORI	NILAI	REKOMENDASI
	Kompeten	**100**	Lulus dengan nilai baik sekali
	Cukup kompeten	**77 – 99**	Lulus, tetapi harus berlatih kembali secara mandiri
	Belum kompeten	**<77**	Tidak lulus

Keterangan :

Uji keterampilan (*skill*) dikatakan kompeten bila memperoleh nilai 100; cukup kompeten bila memperoleh nilai 77 – 99; dan belum kompeten bila memperoleh nilai <77.

RSPAD GATOT SOEBROTO
DEPARTEMEN OBSTETRI DAN GINEKOLOGI

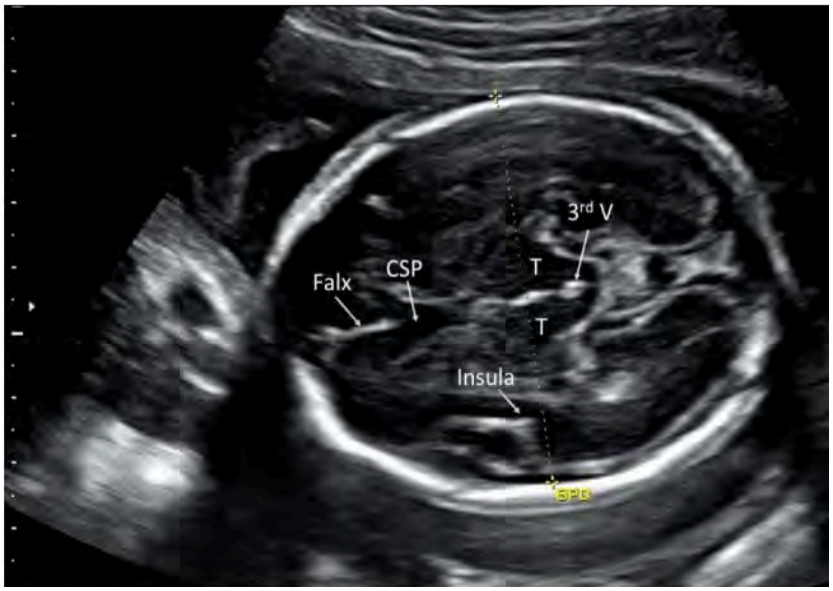

Gambar 5a. Potongan aksial (transversal) kepala janin pada level *BPD*, tampak gambaran *falx cerebri*, *cavum septum pellucidum* (*CSP*), *thalamus* (*T*), ventrikel 3 (*3rd V*) dan *insula*. **Catatan**: *pengukuran BPD pada gambar ini dilakukan outer to inner pada os parietal dari tabulla eksterna ke tabulla interna*.

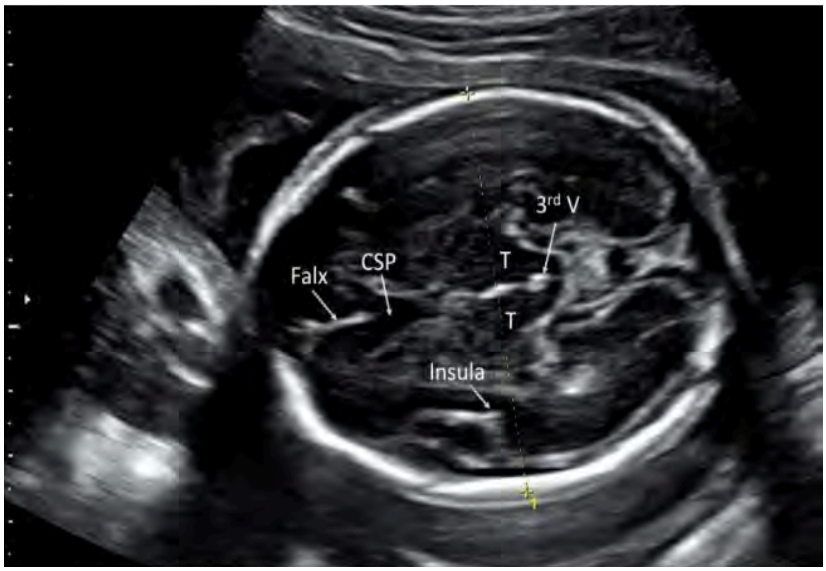

Gambar 5b. Gambar yang sama dengan Gambar 5a. Pengukuran *BPD* dilakukan *outer to outer*, dari proksimal *tabulla externa os parietal* ke distal *tabulla externa os parietal*.

Kepustakaan

Abuhamad A, Minton KK, Benson CB, Chudleigh T, Crites L, Doubilet PM, Driggers R, Lee W, Mann KV, Perez JJ, Rose NC, Simpson LL, Tabor A, Benacerraf R. Obstetric and gynecologic ultrasound curriculum and competency assessment in residency training programs: consensus report. Ultrasound Obstet Gynecol 2018; 51: 150-155.

RSPAD GATOT SOEBROTO
DEPARTEMEN OBSTETRI DAN GINEKOLOGI

PERILAKU PROFESSIONAL

Nama Peserta : .....

	0	1	2	3
Perilaku Professional	Peserta ujian tidak meminta izin secara lisan dan sama sekali **tidak** melakukan poin berikut: 1. Melakukan setiap tindakan dengan berhati-hati dan teliti 2. Memperhatikan kenyamanan pasien 3. Melakukan tindakan sesuai prioritas 4. Menunjukkan rasa hormat kepada pasien	Peserta ujian meminta izin secara lisan dan melakukan **1poin** berikut: 1. Melakukan setiap tindakan dengan berhati-hati dan teliti 2. Memperhatikan kenyamanan pasien 3. Melakukan tindakan sesuai prioritas 4. Menunjukkan rasa hormat kepada pasien	Peserta ujian meminta izin secara lisan dan **2-3 poin** berikut: 1. Melakukan setiap tindakan dengan berhati-hati dan teliti 2. Memperhatikan kenyamanan pasien 3. Melakukan tindakan sesuai prioritas 4. Menunjukkan rasa hormat kepada pasien	Peserta ujian meminta izin secara lisan dan **secara lengkap** melakukan poin-poin berikut: 1. Melakukan setiap tindakan dengan berhati-hati dan teliti 2. Memperhatikan kenyamanan pasien 3. Melakukan tindakan sesuai prioritas 4. Menunjukkan rasa hormat kepada pasien
NILAI UJI				

Keterangan :

Uji profesional dikatakan lulus apabila semua kriteria terpenuhi (memperoleh nilai 100).

GLOBAL RATING SCALE (GRS)

Nama Peserta : .....

	Tidak Lulus	*Borderline*	Lulus biasa	Lulus superior
NILAI UJI	0	50	75	100

Keterangan:

Uji *Global Rating Scale* (***GRS***): lulus superior bila memperoleh nilai 100; lulus biasa bila memperoleh nilai 75; bila nilainya 0 atau 50, tidak lu...

RSPAD GATOT SOEBROTO
DEPARTEMEN OBSTETRI DAN GINEKOLOGI

UJI KOMPETENSI USG OBSTETRI GINEKOLOGI

KETERAMPILAN PENGUKURAN LINGKAR KEPALA (*HC*): POTONGAN TRANSTHALAMIK

Nama Peserta: ..... Nama Penguji: .....

Tandatangan :..... Tandatangan: .....

Tanggal: .....

KETERAMPILAN (*SKILL*)

NILAI BATAS LULUS	≥ 7/10 = 70	0	1
Dalam uji kompetensi ini diperlukan dua buah gambar			
Kriteria kelulusan Gambar 5a dan Gambar 5b	1. Zona fokus (*focal zone*) pada tempat yang benar		
	2. Gambar diperbesar (minimal 60% luas layar monitor)		
	3. Potongan aksial (transversal) kepala.*		
	4. Gambaran *hemisfer cerebri* simetris.		
	5. Tampak gambaran *falx cerebri* tampak di garis tengah		
	6. Tampak gambaran *thalamus*.		
	7. Tampak gambaran *cavum septum pellucidum* (***CSP***).		
	8. Tampak gambaran *insula*		
	9. Tidak boleh tampak gambaran *cerebellum*.		
	10. Pengukuran lingkar kepala dari *outer to outer* (sisi luar *tabulla externa*), berbentuk elips.		
	*) Bila kriteria ini tidak dipenuhi, maka dianggap gagal mencapai kompetensi. **) *Caliper* dapat ditempatkan pada tepi luar tulang kepala berdasarkan pola praktis yang berlaku. **Catatan**: *lulus uji kompetensi pada bagian ini berarti juga kompeten untuk penilaian potongan transthalamik pada Tabel 3B.*		

RSPAD GATOT SOEBROTO
DEPARTEMEN OBSTETRI DAN GINEKOLOGI

Total Nilai			

PENCAPAIAN	KATEGORI	NILAI	REKOMENDASI
	Kompeten	**100**	Lulus dengan nilai baik sekali
	Cukup kompeten	**70 – 99**	Lulus, tetapi harus berlatih kembali secara mandiri
	Belum kompeten	**<70**	Tidak lulus

Keterangan :

Uji keterampilan (*skill*) dikatakan kompeten bila memperoleh nilai 100; cukup kompeten bila memperoleh nilai 70 – 99; dan belum kompeten bila memperoleh nilai <70.

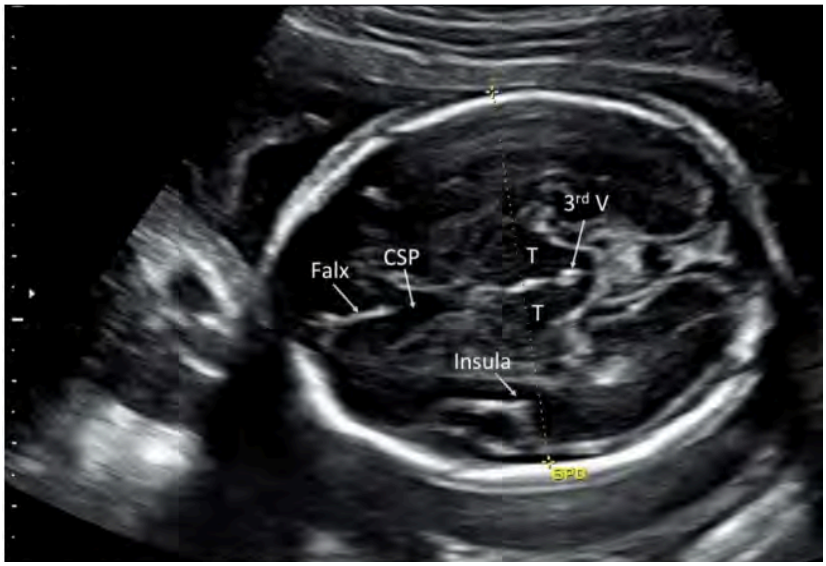

Gambar 5a. Potongan aksial (transversal) kepala janin pada level *BPD*, tampak gambaran *falx cerebri*, *cavum septum pellucidum* (*CSP*), *thalamus* (*T*), ventrikel 3 (*3rd V*) dan *insula*. **Catatan**: *pengukuran BPD pada gambar ini dilakukan outer to inner os parietal dari tabulla eksterna ke tabulla interna*.

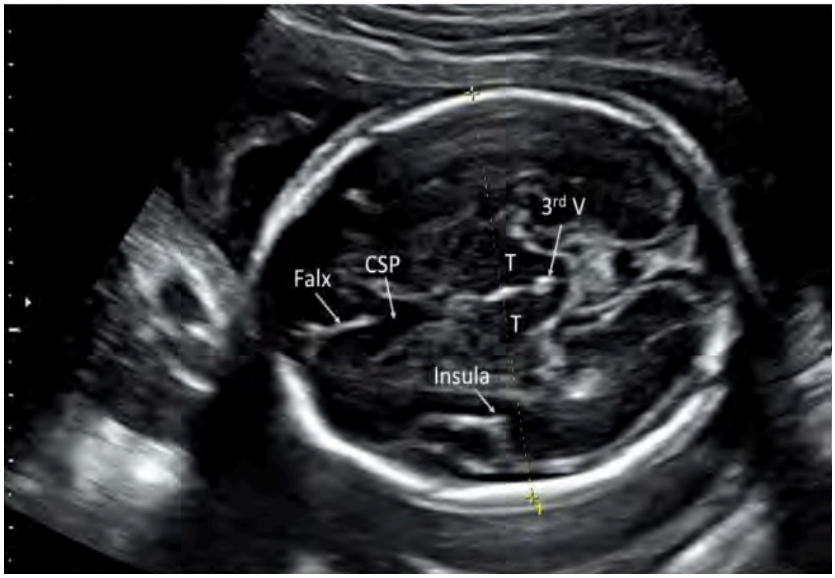

Gambar 5b. Gambar yang sama dengan Gambar 5a. Pengukuran *BPD* dilakukan *outer to outer*, dari proksimal *tabulla externa os parietal* ke distal *tabulla externa os parietal*.

Kepustakaan

Abuhamad A, Minton KK, Benson CB, Chudleigh T, Crites L, Doubilet PM, Driggers R, Lee W, Mann KV, Perez JJ, Rose NC, Simpson LL, Tabor A, Benacerraf R. Obstetric and gynecologic ultrasound curriculum and competency assessment in residency training programs: consensus report. Ultrasound Obstet Gynecol 2018; 51: 150-155.

RSPAD GATOT SOEBROTO
DEPARTEMEN OBSTETRI DAN GINEKOLOGI

PERILAKU PROFESSIONAL

Nama Peserta : .....

	0	1	2	3
Perilaku Professional	Peserta ujian tidak meminta izin secara lisan dan sama sekali **tidak** melakukan poin berikut: 1. Melakukan setiap tindakan dengan berhati-hati dan teliti 2. Memperhatikan kenyamanan pasien 3. Melakukan tindakan sesuai prioritas 4. Menunjukkan rasa hormat kepada pasien	Peserta ujian meminta izin secara lisan dan melakukan **1poin** berikut: 1. Melakukan setiap tindakan dengan berhati-hati dan teliti 2. Memperhatikan kenyamanan pasien 3. Melakukan tindakan sesuai prioritas 4. Menunjukkan rasa hormat kepada pasien	Peserta ujian meminta izin secara lisan dan **2-3 poin** berikut: 1. Melakukan setiap tindakan dengan berhati-hati dan teliti 2. Memperhatikan kenyamanan pasien 3. Melakukan tindakan sesuai prioritas 4. Menunjukkan rasa hormat kepada pasien	Peserta ujian meminta izin secara lisan dan **secara lengkap** melakukan poin-poin berikut: 1. Melakukan setiap tindakan dengan berhati-hati dan teliti 2. Memperhatikan kenyamanan pasien 3. Melakukan tindakan sesuai prioritas 4. Menunjukkan rasa hormat kepada pasien
NILAI UJI				

Keterangan :

Uji profesional dikatakan lulus apabila semua kriteria terpenuhi (memperoleh nilai 100).

GLOBAL RATING SCALE (GRS)

Nama Peserta : .....

	Tidak Lulus	*Borderline*	Lulus biasa	Lulus superior
NILAI UJI	0	50	75	100

Keterangan:

Uji *Global Rating Scale* (***GRS***): lulus superior bila memperoleh nilai 100; lulus biasa bila memperoleh nilai 75; bila nilainya 0 atau 50, tidak lu...

RSPAD GATOT SOEBROTO
DEPARTEMEN OBSTETRI DAN GINEKOLOGI

UJI KOMPETENSI USG OBSTETRI GINEKOLOGI

KETERAMPILAN PENGUKURAN AC: POTONGAN TRANSVERSAL ABDOMEN

Nama Peserta: ..... Nama Penguji: .....

Tandatangan :..... Tandatangan: .....

Tanggal: .....

KETERAMPILAN (*SKILL*)

NILAI BATAS LULUS	**≥ 8/11 = 73**	**0**	**1**
Dalam uji kompetensi ini diperlukan satu buah gambar			
Kriteria kelulusan Gambar 7	1. Zona fokus (*focal zone*) pada tempat yang benar.		
	2. Gambar diperbesar (minimal 60% luas layar monitor).		
	3. Potongan aksial (transversal) abdomen.		
	4. Usahakan bentuk abdomen sebundar mungkin (jangan terlalu ditekan).		
	5. Jika mungkin posisi vertebra pada potongan melintang abdomen ada pada daerah jam 3 atau jam 9.		
	6. Tampak gambaran gaster.		
	7. Tampak gambaran bagian dari *V. Umbilicalis* intrahepatik, berbentuk seperti huruf ***C*** atau ***J***, tidak boleh tampak insersi *V. Umbilicalis* pada dinding abdomen.		
	8. Tidak boleh tampak lebih dari satu buah *costae* pada setiap sisi lateral abdomen.		
	9. Tidak boleh tampak gambaran ginjal.		
	10. Bila mungkin seluruh kulit tampak dalam gambaran USG lingkar perut.		
	11. Pengukuran lingkar perut dilakukan pada sisi luar perut, *outer to outer*, berbentuk elips.		

RSPAD GATOT SOEBROTO
DEPARTEMEN OBSTETRI DAN GINEKOLOGI

	Catatan: *lulus uji kompetensi pada bagian ini berarti juga kompeten untuk penilaian lingkaran perut (AC) pada Tabel 3H.*		
Total Nilai			

PENCAPAIAN	KATEGORI	NILAI	REKOMENDASI
	Kompeten	**100**	Lulus dengan nilai baik sekali
	Cukup kompeten	**73 – 99**	Lulus, tetapi harus berlatih kembali secara mandiri
	Belum kompeten	**<73**	Tidak lulus

Keterangan :

Uji keterampilan (*skill*) dikatakan kompeten bila memperoleh nilai 100; cukup kompeten bila memperoleh nilai 73 – 99; dan belum kompeten bila memperoleh nilai <73.

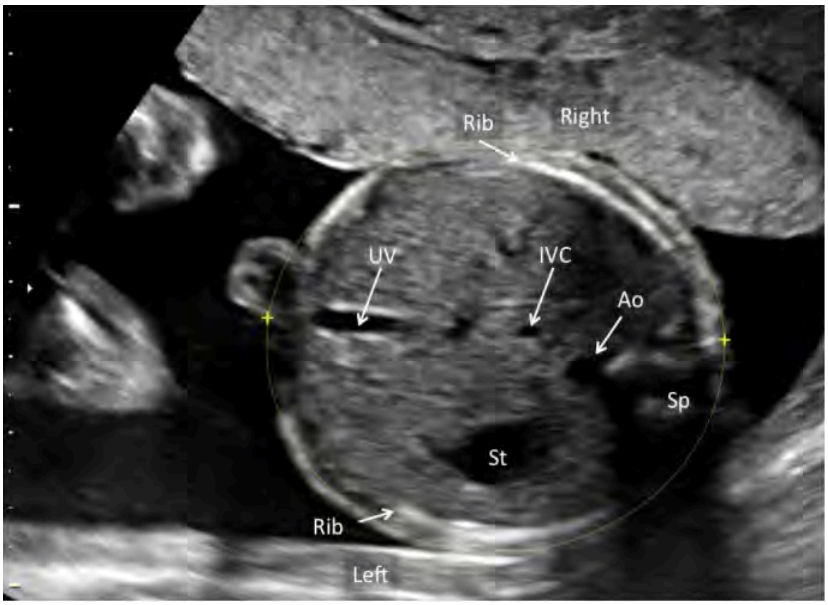

Gambar 7. Potongan aksial (transversal) abdomen pada level lingkar perut (*AC*). **Catatan**: *tampak gambaran bagian vena umbilikalis intra abdominal (UV), gaster (St), vertebra (Sp), aorta abdominalis desendens (Ao) dan vena cava inferior (IVC). Juga tampak adanya gambaran satu buah kostae pada setiap sisi lateralnya.*

Kepustakaan

Abuhamad A, Minton KK, Benson CB, Chudleigh T, Cribes L, Doubilet PM, Driggers R, Lee W, Mann KV, Perez JJ, Rose NC, Simpson LL, Tabor A, Timmerman R. Obstetric and gynecologic ultrasound curriculum and competency assessment in residency training programs: consensus report. Ultrasound Obstet Gynecol 2018; 51: 150-155.

RSPAD GATOT SOEBROTO
DEPARTEMEN OBSTETRI DAN GINEKOLOGI

PERILAKU PROFESSIONAL

Nama Peserta : .....

	0	1	2	3
Perilaku Professional	Peserta ujian tidak meminta izin secara lisan dan sama sekali **tidak** melakukan poin berikut: 1. Melakukan setiap tindakan dengan berhati-hati dan teliti 2. Memperhatikan kenyamanan pasien 3. Melakukan tindakan sesuai prioritas 4. Menunjukkan rasa hormat kepada pasien	Peserta ujian meminta izin secara lisan dan melakukan **1poin** berikut: 1. Melakukan setiap tindakan dengan berhati-hati dan teliti 2. Memperhatikan kenyamanan pasien 3. Melakukan tindakan sesuai prioritas 4. Menunjukkan rasa hormat kepada pasien	Peserta ujian meminta izin secara lisan dan **2-3 poin** berikut: 1. Melakukan setiap tindakan dengan berhati-hati dan teliti 2. Memperhatikan kenyamanan pasien 3. Melakukan tindakan sesuai prioritas 4. Menunjukkan rasa hormat kepada pasien	Peserta ujian meminta izin secara lisan dan **secara lengkap** melakukan poin-poin berikut: 1. Melakukan setiap tindakan dengan berhati-hati dan teliti 2. Memperhatikan kenyamanan pasien 3. Melakukan tindakan sesuai prioritas 4. Menunjukkan rasa hormat kepada pasien
NILAI UJI				

Keterangan :

Uji profesional dikatakan lulus apabila semua kriteria terpenuhi (memperoleh nilai 100).

GLOBAL RATING SCALE (GRS)

Nama Peserta : .....

	Tidak Lulus	*Borderline*	Lulus	Superior
NILAI UJI	0	50	75	100

Keterangan:

Uji *Global Rating Scale* (***GRS***): lulus superior bila memperoleh nilai 100; lulus biasa bila memperoleh nilai 75; bila nilainya 0 atau 50, tidak lulus.

RSPAD GATOT SOEBROTO
DEPARTEMEN OBSTETRI DAN GINEKOLOGI

UJI KOMPETENSI USG OBSTETRI GINEKOLOGI

KETERAMPILAN PENGUKURAN PANJANG DIAFISIS FEMUR (*FL*)

Nama Peserta: ..... Nama Penguji: .....

Tandatangan :..... Tandatangan: .....

Tanggal: .....

KETERAMPILAN (*SKILL*)

NILAI BATAS LULUS	≥ 5/7 = 71	0	1
Dalam uji kompetensi ini diperlukan satu buah gambar			
Kriteria kelulusan Gambar 8	1. Zona fokus (*focal zone*) pada tempat yang benar		
	2. Gambar diperbesar (minimal 60% luas layar monitor)		
	3. Tampak gambaran seluruh *diafisis femur*.		
	4. Arah gelombang suara USG tegak lurus terhadap sumbu panjang *femur*.		
	5. *Caliper* diletakan pada setiap tepi *diafisis* yang telah mengalami osifikasi.		
	6. Pengukuran dilakukan terhadap *diafisis* terpanjang		
	7. Artefak *spur* pada bagian akhir *diafisis* tidak dimasukan ke dalam pengukuran panjang *femur*.		
Total Nilai			

PENCAPAIAN	KATEGORI	NILAI	REKOMENDASI
	Kompeten	**100**	Lulus dengan nilai baik sekali
	Cukup kompeten	**71 – 99**	Lulus, tetapi harus berlatih kembali secara mandiri
	Belum kompeten	**<71**	Tidak lulus

Keterangan :

Uji keterampilan (*skill*) dikatakan kompeten bila memperoleh nilai 100; cukup kompeten bila memperoleh nilai 71 – 99; dan belum kompeten bila memperoleh nilai <71.

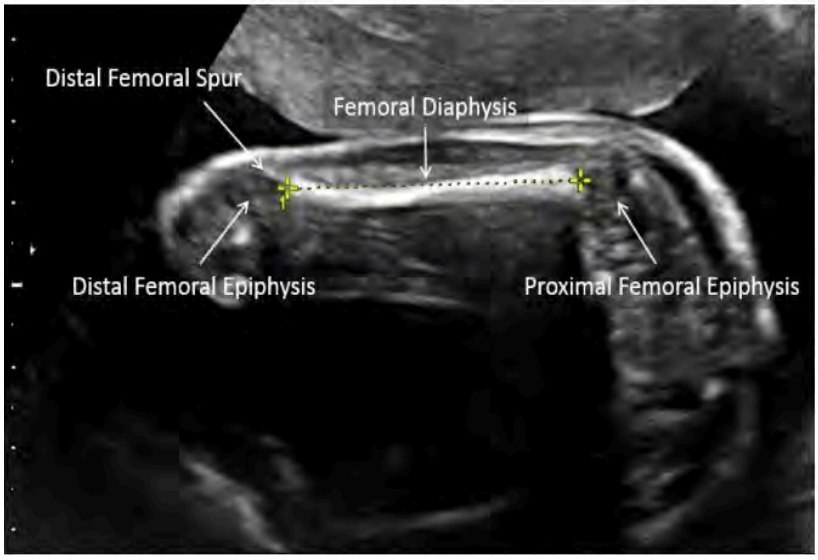

Gambar 8. Potongan longitudinal *femur*, tampak cara pengukuran panjang *diafisis femur* (*FL*).
Catatan: *bagian proksimal dan distal epifisis femur belum mengalami osifikasi dan tidak diikutkan dalam pengukuran panjang femur (FL). Juga tampak spur pada bagian distal femur, yang tidak boleh disertakan dalam pengukuran panjang femur (FL).*

Kepustakaan

Abuhamad A, Minton KK, Benson CB, Chudleigh T, Crites L, Doubilet PM, Driggers R, Lee W, Mann KV, Perez JJ, Rose NC, Simpson LL, Tabor A, Benacerraf R. Obstetric and gynecologic ultrasound curriculum and competency assessment in residency training programs: consensus report. Ultrasound Obstet Gynecol 2018; 51: 150-155.

RSPAD GATOT SOEBROTO
DEPARTEMEN OBSTETRI DAN GINEKOLOGI

PERILAKU PROFESSIONAL

Nama Peserta : .....

	0	1	2	3
Perilaku Professional	Peserta ujian tidak meminta izin secara lisan dan sama sekali **tidak** melakukan poin berikut: 1. Melakukan setiap tindakan dengan berhati-hati dan teliti 2. Memperhatikan kenyamanan pasien 3. Melakukan tindakan sesuai prioritas 4. Menunjukkan rasa hormat kepada pasien	Peserta ujian meminta izin secara lisan dan melakukan **1poin** berikut: 1. Melakukan setiap tindakan dengan berhati-hati dan teliti 2. Memperhatikan kenyamanan pasien 3. Melakukan tindakan sesuai prioritas 4. Menunjukkan rasa hormat kepada pasien	Peserta ujian meminta izin secara lisan dan **2-3 poin** berikut: 1. Melakukan setiap tindakan dengan berhati-hati dan teliti 2. Memperhatikan kenyamanan pasien 3. Melakukan tindakan sesuai prioritas 4. Menunjukkan rasa hormat kepada pasien	Peserta ujian meminta izin secara lisan dan **secara lengkap** melakukan poin-poin berikut: 1. Melakukan setiap tindakan dengan berhati-hati dan teliti 2. Memperhatikan kenyamanan pasien 3. Melakukan tindakan sesuai prioritas 4. Menunjukkan rasa hormat kepada pasien
NILAI UJI				

Keterangan :

Uji profesional dikatakan lulus apabila semua kriteria terpenuhi (memperoleh nilai 100).

GLOBAL RATING SCALE (GRS)

Nama Peserta : .....

	Tidak Lulus	*Borderline*	Lulus biasa	Lulus superior
NILAI UJI	0	50	75	100

Keterangan:

Uji *Global Rating Scale* (***GRS***): lulus superior bila memperoleh nilai 100; lulus biasa bila memperoleh nilai 75; bila nilainya 0 atau 50, tidak lu...

RSPAD GATOT SOEBROTO
DEPARTEMEN OBSTETRI DAN GINEKOLOGI

UJI KOMPETENSI USG OBSTETRI GINEKOLOGI

KETERAMPILAN PENILAIAN PROFIL BIOFISIK MANNING

Nama Peserta: ..... Nama Penguji: .....

Tandatangan :..... Tandatangan: .....

Tanggal: .....

KETERAMPILAN (*SKILL*)

NILAI BATAS LULUS	≥ 6/6 = 100	0	1
Dalam uji kompetensi ini tidak diperlukan gambar			
Kriteria kelulusan Gambar 8	1. Lama pemeriksaan: maksimum 30 menit atau bila semua kriteria sudah terpenuhi.		
	2. Buat dokumentasi dengan *movie clips* (bila memungkinkan): gerak nafas, gerak janin, dan tonus janin.		
	3. Gambar USG pada waktu janin bernafas dalam waktu 30 detik.		
	4. Gambar gerakan besar (*gross*) tubuh janin atau ekstremitas janin.		
	5. Gambar fleksi dan ekstensi ekstremitas janin.		
	6. Evaluasi volume cairan *amnion* dengan memakai metoda ***AFI*** (*amniotic fluid index*) atau ***MVP*** (*maximum vertical pocket*) atau analisis kualitatif. Standar **POGI** memakai **MVP**.		
Total Nilai			

PENCAPAIAN	KATEGORI	NILAI	REKOMENDASI
	Kompeten	**100**	Lulus dengan nilai baik sekali
	Belum kompeten	**<100**	Tidak lulus

Keterangan :

Uji keterampilan (*skill*) dikatakan kompeten bila memperoleh nilai 100; dan belum kompeten bila memperoleh nilai <100.

RSPAD GATOT SOEBROTO
DEPARTEMEN OBSTETRI DAN GINEKOLOGI

PERILAKU PROFESSIONAL

Nama Peserta : .....

	0	1	2	3
Perilaku Professional	Peserta ujian tidak meminta izin secara lisan dan sama sekali **tidak** melakukan poin berikut: 1. Melakukan setiap tindakan dengan berhati-hati dan teliti 2. Memperhatikan kenyamanan pasien 3. Melakukan tindakan sesuai prioritas 4. Menunjukkan rasa hormat kepada pasien	Peserta ujian meminta izin secara lisan dan melakukan **1poin** berikut: 1. Melakukan setiap tindakan dengan berhati-hati dan teliti 2. Memperhatikan kenyamanan pasien 3. Melakukan tindakan sesuai prioritas 4. Menunjukkan rasa hormat kepada pasien	Peserta ujian meminta izin secara lisan dan **2-3 poin** berikut: 1. Melakukan setiap tindakan dengan berhati-hati dan teliti 2. Memperhatikan kenyamanan pasien 3. Melakukan tindakan sesuai prioritas 4. Menunjukkan rasa hormat kepada pasien	Peserta ujian meminta izin secara lisan dan **secara lengkap** melakukan poin-poin berikut: 1. Melakukan setiap tindakan dengan berhati-hati dan teliti 2. Memperhatikan kenyamanan pasien 3. Melakukan tindakan sesuai prioritas 4. Menunjukkan rasa hormat kepada pasien
NILAI UJI				

Keterangan :

Uji profesional dikatakan lulus apabila semua kriteria terpenuhi (memperoleh nilai 100).

GLOBAL RATING SCALE (GRS)

Nama Peserta : .....

	Tidak Lulus	*Borderline*	Lulus biasa	Lulus superior
NILAI UJI	0	50	75	100

Keterangan:

Uji *Global Rating Scale* (***GRS***): lulus superior bila memperoleh nilai 100; lulus biasa bila memperoleh nilai 75; bila nilainya 0 atau 50, tidak lu...

RSPAD GATOT SOEBROTO
DEPARTEMEN OBSTETRI DAN GINEKOLOGI

UJI KOMPETENSI USG OBSTETRI GINEKOLOGI

KETERAMPILAN PENGUKURAN AMNIOTIC FLUID INDEKS (AFI)

Nama Peserta: ..... Nama Penguji: .....

Tandatangan :..... Tandatangan: .....

Tanggal: .....

KETERAMPILAN (*SKILL*)

NILAI BATAS LULUS	≥ 6/8 = 75	0	1
Dalam uji kompetensi ini diperlukan satu buah gambar			
Kriteria kelulusan Gambar 9	1. Zona fokus (*focal zone*) pada tempat yang benar.		
	2. Gambar di perbesar (minimal 60% luas layar monitor).		
	3. Transduser diletakkan dalam posisi longitudinal, tegak lurus dengan lantai.		
	4. Bila memakai metoda ***AFI***: buat empat gambar dalam satu layar, lakukan pengukuran pada masing-masing kantong amnion secara cepat.		
	5. Bila memakai metoda ***MVP***: *caliper* ditempatkan pada bagian atas hingga dasar kantong amnion yang diukur, garis ukur tegak lurus lantai, dan tidak boleh melewati bagian tubuh janin atau *umbilicus*.		
	6. Rongga amnion yang diukur tidak boleh berisi bagian tubuh janin atau *umbilicus*.		
	7. Pengukuran ***AFI*** atau ***MVP*** harus tegak lurus lantai dan posisi transduser.		
	8. Pengukuran 4 kuadran ditambahkan dalam perhitungan ***AFI***.		
Total Nilai			

RSPAD GATOT SOEBROTO
DEPARTEMEN OBSTETRI DAN GINEKOLOGI

PENCAPAIAN	KATEGORI	NILAI	REKOMENDASI
	Kompeten	**100**	Lulus dengan nilai baik sekali
	Cukup kompeten	**75 – 99**	Lulus, tetapi harus berlatih kembali secara mandiri
	Belum kompeten	**<75**	Tidak lulus

Keterangan :

Uji keterampilan (*skill*) dikatakan kompeten bila memperoleh nilai 100; cukup kompeten bila memperoleh nilai 75 – 99; dan belum kompeten bila memperoleh nilai <75.

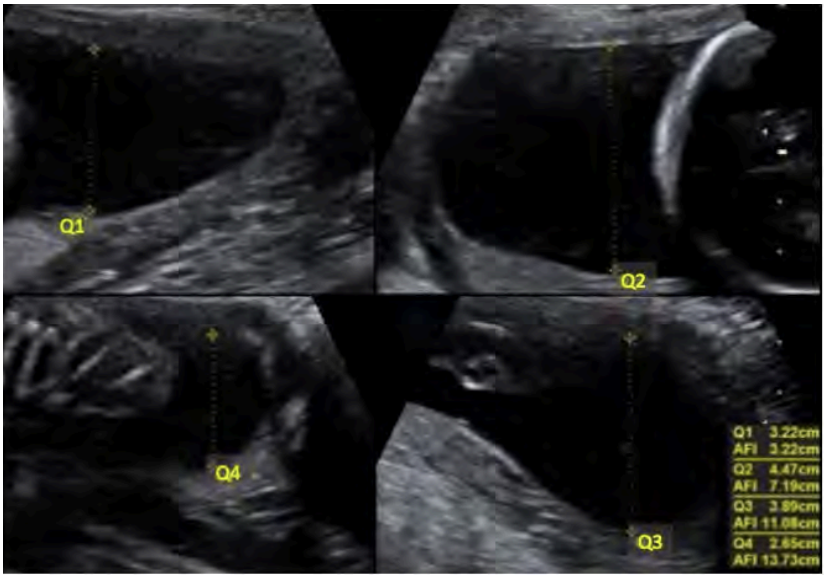

Gambar 9. Empat buah gambar (Q1 – Q4), setiap gambar diperoleh dari setiap kuardan *uterus*. *Maximum vertical pocket* (*MVP*) diukur pada setiap kuadran (Q1 – Q4). *Amniotic fluid index* (*AFI*) di hitung berdasarkan penjumlahan *MVP* dari keempat kuadran. Pada janin ini, nilai *AFI* normal (13,7 cm). *MVP* diukur dalam cairan *amnion* dari tepi atas hingga ke dasar, tegak lurus lantai.

Kepustakaan

Abuhamad A, Minton KK, Benson CB, Chudleigh T, Crites L, Doubilet PM, Driggers R, Lee W, Mann KV, Perez JJ, Rose NC, Simpson LL, Tabor A, Benacerraf R. Obstetric and gynecologic ultrasound curriculum and competency assessment in residency training programs: consensus report. Ultrasound Obstet Gynecol 2018; 51: 150-155.

RSPAD GATOT SOEBROTO
DEPARTEMEN OBSTETRI DAN GINEKOLOGI

PERILAKU PROFESSIONAL

Nama Peserta : .....

	0	1	2	3
Perilaku Professional	Peserta ujian tidak meminta izin secara lisan dan sama sekali **tidak** melakukan poin berikut: 1. Melakukan setiap tindakan dengan berhati-hati dan teliti 2. Memperhatikan kenyamanan pasien 3. Melakukan tindakan sesuai prioritas 4. Menunjukkan rasa hormat kepada pasien	Peserta ujian meminta izin secara lisan dan melakukan **1poin** berikut: 1. Melakukan setiap tindakan dengan berhati-hati dan teliti 2. Memperhatikan kenyamanan pasien 3. Melakukan tindakan sesuai prioritas 4. Menunjukkan rasa hormat kepada pasien	Peserta ujian meminta izin secara lisan dan **2-3 poin** berikut: 1. Melakukan setiap tindakan dengan berhati-hati dan teliti 2. Memperhatikan kenyamanan pasien 3. Melakukan tindakan sesuai prioritas 4. Menunjukkan rasa hormat kepada pasien	Peserta ujian meminta izin secara lisan dan **secara lengkap** melakukan poin-poin berikut: 1. Melakukan setiap tindakan dengan berhati-hati dan teliti 2. Memperhatikan kenyamanan pasien 3. Melakukan tindakan sesuai prioritas 4. Menunjukkan rasa hormat kepada pasien
NILAI UJI				

Keterangan :

Uji profesional dikatakan lulus apabila semua kriteria terpenuhi (memperoleh nilai 100).

GLOBAL RATING SCALE (GRS)

Nama Peserta : .....

	Tidak Lulus	*Borderline*	Lulus biasa	Lulus superior
NILAI UJI	0	50	75	100

Keterangan:

Uji *Global Rating Scale* (***GRS***): lulus superior bila memperoleh nilai 100; lulus biasa bila memperoleh nilai 75; bila nilainya 0 atau 50, tidak lu...

RSPAD GATOT SOEBROTO
DEPARTEMEN OBSTETRI DAN GINEKOLOGI

UJI KOMPETENSI USG OBSTETRI GINEKOLOGI

KETERAMPILAN PENGUKURAN MAXIMUM VERTICAL POCKET (MVP)

Nama Peserta: ..... Nama Penguji: .....

Tandatangan :..... Tandatangan: .....

Tanggal: .....

KETERAMPILAN (*SKILL*)

NILAI BATAS LULUS	≥ 4/6 = 67	0	1
Dalam uji kompetensi ini diperlukan satu buah gambar			
Kriteria kelulusan Gambar 10	1. Zona fokus (*focal zone*) pada tempat yang benar.		
	2. Gambar memenuhi syarat untuk pengukuran kedalaman kantong amnion.		
	3. Gambar menampilkan kantong vertikal cairan amnion terdalam.		
	4. *Caliper* ditempatkan dari bagian atas hingga dasar *MVP*.		
	5. Pada pengukuran *MVP* tidak boleh ada bagian tubuh janin atau *umbilicus*.		
	6. Pengukuran *MVP* dilakukan secara tegak lurus terhadap posisi transduser dan lantai.		
Total Nilai			

PENCAPAIAN	KATEGORI	NILAI	REKOMENDASI
	Kompeten	**100**	Lulus dengan nilai baik sekali
	Cukup kompeten	**67 – 99**	Lulus, tetapi harus berlatih kembali secara mandiri
	Belum kompeten	**<67**	Tidak lulus

Keterangan :

Uji keterampilan (*skill*) dikatakan kompeten bila memperoleh nilai 100; cukup kompeten bila memperoleh nilai 67 – 99; dan belum kompeten bila memperoleh nilai <67.

Gambar 10. Gambaran USG pengukuran ***MVP*** untuk menentukan volume cairan amnion, diambil satu kantong terdalam. Pengukuran *MVP* dilakukan secara tegak lurus terhadap posisi transduser dan lantai.

Kepustakaan

Abuhamad A, Minton KK, Benson CB, Chudleigh T, Crites L, Doubilet PM, Driggers R, Lee W, Mann KV, Perez JJ, Rose NC, Simpson LL, Tabor A, Benacerraf R. Obstetric and gynecologic ultrasound curriculum and competency assessment in residency training programs: consensus report. Ultrasound Obstet Gynecol 2018; 51: 150-155.

RSPAD GATOT SOEBROTO
DEPARTEMEN OBSTETRI DAN GINEKOLOGI

PERILAKU PROFESSIONAL

Nama Peserta : .....

	0	1	2	3
Perilaku Professional	Peserta ujian tidak meminta izin secara lisan dan sama sekali **tidak** melakukan poin berikut: 1. Melakukan setiap tindakan dengan berhati-hati dan teliti 2. Memperhatikan kenyamanan pasien 3. Melakukan tindakan sesuai prioritas 4. Menunjukkan rasa hormat kepada pasien	Peserta ujian meminta izin secara lisan dan melakukan **1poin** berikut: 1. Melakukan setiap tindakan dengan berhati-hati dan teliti 2. Memperhatikan kenyamanan pasien 3. Melakukan tindakan sesuai prioritas 4. Menunjukkan rasa hormat kepada pasien	Peserta ujian meminta izin secara lisan dan **2-3 poin** berikut: 1. Melakukan setiap tindakan dengan berhati-hati dan teliti 2. Memperhatikan kenyamanan pasien 3. Melakukan tindakan sesuai prioritas 4. Menunjukkan rasa hormat kepada pasien	Peserta ujian meminta izin secara lisan dan **secara lengkap** melakukan poin-poin berikut: 1. Melakukan setiap tindakan dengan berhati-hati dan teliti 2. Memperhatikan kenyamanan pasien 3. Melakukan tindakan sesuai prioritas 4. Menunjukkan rasa hormat kepada pasien
NILAI UJI				

Keterangan :

Uji professional dikatakan lulus apabila semua kriteria terpenuhi (memperoleh nilai 100).

GLOBAL RATING SCALE (GRS)

Nama Peserta : .....

	Tidak Lulus	*Borderline*	Lulus biasa	Lulus superior
NILAI UJI	0	50	75	100

Keterangan:

Uji *Global Rating Scale* (***GRS***): lulus superior bila memperoleh nilai 100; lulus biasa bila memperoleh nilai 75; bila nilainya 0 atau 50, tidak lulus.

RSPAD GATOT SOEBROTO
DEPARTEMEN OBSTETRI DAN GINEKOLOGI

UJI KOMPETENSI USG OBSTETRI GINEKOLOGI :

KETERAMPILAN PENGUKURAN PANJANG CERVIX UTERI (USG TRANSVAGINAL)

Nama Peserta: ..... Nama Penguji: .....

Tandatangan :..... Tandatangan: .....

Tanggal: .....

KETERAMPILAN (*SKILL*)

NILAI BATAS LULUS	**≥ 7/10 = 70**	**0**	**1**
Dalam uji kompetensi ini diperlukan satu buah gambar			
Kriteria kelulusan Gambar 11	1. USG transvaginal.		
	2. Potongan midsagital *cervix uteri.*		
	3. Zona fokus (*focal zone*) pada tempat yang benar.		
	4. Gambar diperbesar (minimal 60% luas layar monitor).		
	5. Tebal *cervix uteri* bagian anterior sama besar dengan tebal *cervix* bagian posterior.		
	6. *Vesica urinaria* ibu kosong.		
	7. Tampak gambaran *OUI* (*ostium uteri internum*).		
	8. Tampak gambaran *OUE* (*ostium uteri eksternum*).		
	9. Tampak gambaran keseluruhan *canalis cervicalis*..		
	10. Letakan *caliper* dengan tepat pada *OUI* dan *OUE* (lihat Gambar 11).		
	*) Bila kriteria ini tidak dipenuhi, maka dianggap gagal mencapai kompetensi. **) Caliper dapat ditempatkan pada tepi luar tulang kepala berdasarkan pola praktis yang berlaku.		
Total Nilai			

RSPAD GATOT SOEBROTO
DEPARTEMEN OBSTETRI DAN GINEKOLOGI

PENCAPAIAN	KATEGORI	NILAI	REKOMENDASI
	Kompeten	**100**	Lulus dengan nilai baik sekali
	Cukup kompeten	**70 – 99**	Lulus, tetapi harus berlatih kembali secara mandiri
	Belum kompeten	**<70**	Tidak lulus

Keterangan :

Uji keterampilan (*skill*) dikatakan kompeten bila memperoleh nilai 100; cukup kompeten bila memperoleh nilai 70 – 99; dan belum kompeten bila memperoleh nilai <70.

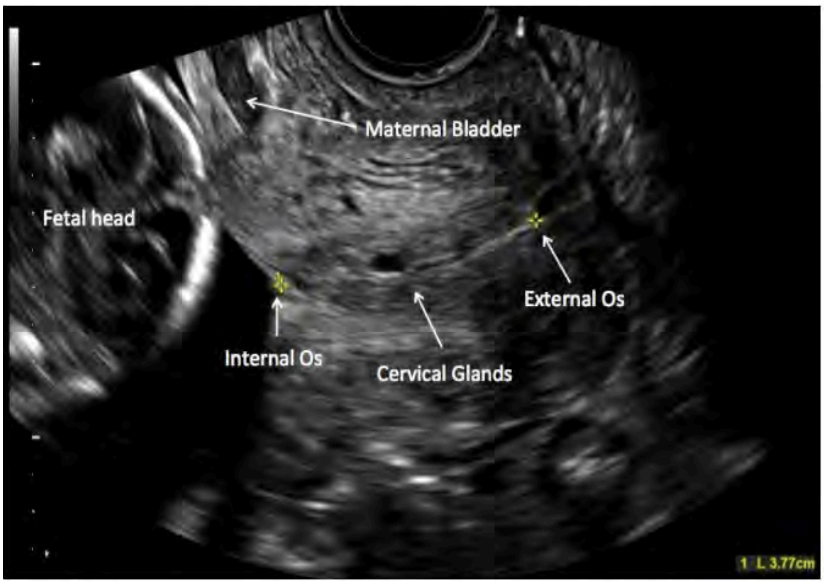

Gambar 11. Potongan midsagital *cervix* melalui USG transvaginal. Panjang *cerviks uteri* diukur dari *OUI* ke *OUE* (pada contoh ini diperoleh hasil 38 mm). **Catatan**: tampak gambaran *vesica urinaria* ibu di bagian anterior dan bagian terendah kepala janin

Kepustakaan

Abuhamad A, Minton KK, Benson CB, Chudleigh T, Crites L, Doubilet PM, Driggers R, Lee W, Mann KV, Perez JJ, Rose NC, Simpson LL, Tabor A, Benacerraf R. Obstetric and gynecologic ultrasound curriculum and competency assessment in residency training programs: consensus report. Ultrasound Obstet Gynecol 2018; 51: 150-155.

RSPAD GATOT SOEBROTO
DEPARTEMEN OBSTETRI DAN GINEKOLOGI

PERILAKU PROFESSIONAL

Nama Peserta : .....

	0	1	2	3
Perilaku Professional	Peserta ujian tidak meminta izin secara lisan dan sama sekali **tidak** melakukan poin berikut: 1. Melakukan setiap tindakan dengan berhati-hati dan teliti 2. Memperhatikan kenyamanan pasien 3. Melakukan tindakan sesuai prioritas 4. Menunjukkan rasa hormat kepada pasien	Peserta ujian meminta izin secara lisan dan melakukan **1poin** berikut: 1. Melakukan setiap tindakan dengan berhati-hati dan teliti 2. Memperhatikan kenyamanan pasien 3. Melakukan tindakan sesuai prioritas 4. Menunjukkan rasa hormat kepada pasien	Peserta ujian meminta izin secara lisan dan **2-3 poin** berikut: 1. Melakukan setiap tindakan dengan berhati-hati dan teliti 2. Memperhatikan kenyamanan pasien 3. Melakukan tindakan sesuai prioritas 4. Menunjukkan rasa hormat kepada pasien	Peserta ujian meminta izin secara lisan dan **secara lengkap** melakukan poin-poin berikut: 1. Melakukan setiap tindakan dengan berhati-hati dan teliti 2. Memperhatikan kenyamanan pasien 3. Melakukan tindakan sesuai prioritas 4. Menunjukkan rasa hormat kepada pasien
NILAI UJI				

Keterangan :

Uji profesional dikatakan lulus apabila semua kriteria terpenuhi (memperoleh nilai 100).

GLOBAL RATING SCALE (GRS)

Nama Peserta : .....

	Tidak Lulus	*Borderline*	Lulus biasa	Lulus superior
NILAI UJI	0	50	75	100

Keterangan:

Uji *Global Rating Scale* (***GRS***): lulus superior bila memperoleh nilai 100; lulus biasa bila memperoleh nilai 75; bila nilainya 0 atau 50, tidak lu...

RSPAD GATOT SOEBROTO
DEPARTEMEN OBSTETRI DAN GINEKOLOGI

UJI KOMPETENSI USG OBSTETRI GINEKOLOGI

KETERAMPILAN PENGUKURAN PANJANG CERVIX UTERI (USG TRANSABDOMINALIS)

Nama Peserta: ..... Nama Penguji: .....

Tandatangan :..... Tandatangan: .....

Tanggal: .....

KETERAMPILAN (*SKILL*)

NILAI BATAS LULUS	≥ 6/8 = 75	0	1
Dalam uji kompetensi ini diperlukan satu buah gambar			
Kriteria kelulusan gambar 12	1. USG transabdominal.		
	2. Zona fokus (*focal zone*) pada tempat yang benar.		
	3. Gambar diperbesar (minimal 60% luas layar monitor).		
	4. Potongan midsagital *cervix uteri*.		
	5. *Vesica urinaria* ibu terisi cukup (tidak terdistensi).		
	6. Tampak gambaran *OUE* (*ostium uteri eksternum*).		
	7. Tampak gambaran keseluruhan *canalis cervicalis*.		
	8. Letakan *caliper* dengan tepat pada *OUI* dan *OUE* (lihat Gambar 12).		
Total Nilai			

PENCAPAIAN	KATEGORI	NILAI	REKOMENDASI
	Kompeten	**100**	Lulus dengan nilai baik sekali
	Cukup kompeten	**75 – 99**	Lulus, tetapi harus berlatih kembali secara mandiri
	Belum kompeten	**<75**	Tidak lulus

Keterangan :

Uji keterampilan (*skill*) dikatakan kompeten bila memperoleh nilai 100; cukup kompeten bila memperoleh nilai 75 – 99; dan belum kompeten bila memperoleh nilai <75.

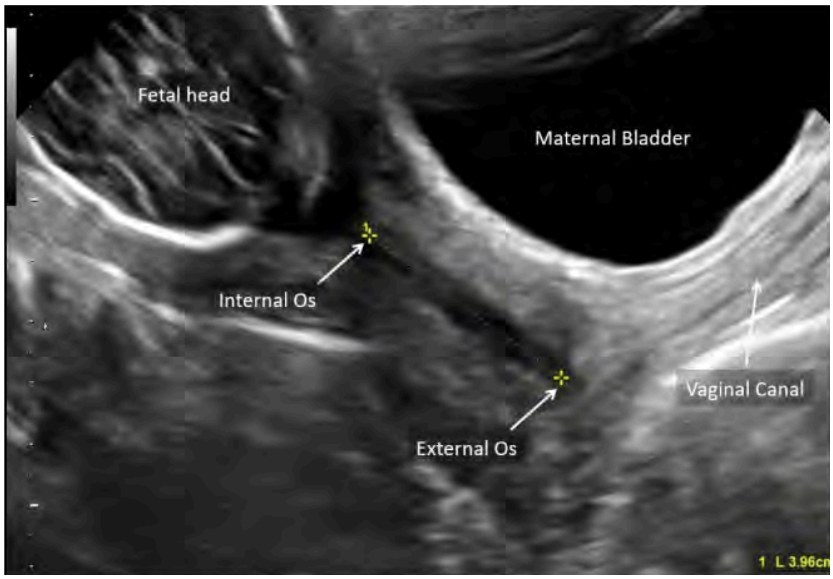

Gambar 12. Potongan midsagital *cervix uteri* diperoleh melalui USG transabdominal. Panjang *cervix uteri* diukur dari *OUI* ke *OUE* (pada contoh ini 40 mm). Tampak kepala janin sebagai bagian terendah. **Catatan**: *tampak lokasi canalis vagina. Distensi vesica urinaria ibu dapat memengaruhi pengukuran cervix uteri melalui USG transabdominal.*

Kepustakaan

Abuhamad A, Minton KK, Benson CB, Chudleigh T, Crites L, Doubilet PM, Driggers R, Lee W, Mann KV, Perez JJ, Rose NC, Simpson LL, Tabor A, Benacerraf R. Obstetric and gynecologic ultrasound curriculum and competency assessment in residency training programs: consensus report. Ultrasound Obstet Gynecol 2018; 51: 150-155.

RSPAD GATOT SOEBROTO
DEPARTEMEN OBSTETRI DAN GINEKOLOGI

PERILAKU PROFESSIONAL

Nama Peserta : .....

	0	1	2	3
Perilaku Professional	Peserta ujian tidak meminta izin secara lisan dan sama sekali **tidak** melakukan poin berikut: 1. Melakukan setiap tindakan dengan berhati-hati dan teliti 2. Memperhatikan kenyamanan pasien 3. Melakukan tindakan sesuai prioritas 4. Menunjukkan rasa hormat kepada pasien	Peserta ujian meminta izin secara lisan dan melakukan **1poin** berikut: 1. Melakukan setiap tindakan dengan berhati-hati dan teliti 2. Memperhatikan kenyamanan pasien 3. Melakukan tindakan sesuai prioritas 4. Menunjukkan rasa hormat kepada pasien	Peserta ujian meminta izin secara lisan dan **2-3 poin** berikut: 1. Melakukan setiap tindakan dengan berhati-hati dan teliti 2. Memperhatikan kenyamanan pasien 3. Melakukan tindakan sesuai prioritas 4. Menunjukkan rasa hormat kepada pasien	Peserta ujian meminta izin secara lisan dan **secara lengkap** melakukan poin-poin berikut: 1. Melakukan setiap tindakan dengan berhati-hati dan teliti 2. Memperhatikan kenyamanan pasien 3. Melakukan tindakan sesuai prioritas 4. Menunjukkan rasa hormat kepada pasien
NILAI UJI				

Keterangan :

Uji profesional dikatakan lulus apabila semua kriteria terpenuhi (memperoleh nilai 100).

GLOBAL RATING SCALE (GRS)

Nama Peserta : .....

	Tidak Lulus	*Borderline*	Lulus biasa	Lulus superior
NILAI UJI	0	50	75	100

Keterangan:

Uji *Global Rating Scale* (***GRS***): lulus superior bila memperoleh nilai 100; lulus biasa bila memperoleh nilai 75; bila nilainya 0 atau 50, tidak lu...

RSPAD GATOT SOEBROTO
DEPARTEMEN OBSTETRI DAN GINEKOLOGI

UJI KOMPETENSI USG OBSTETRI GINEKOLOGI

KETERAMPILAN PENGUKURAN TEBAL ENDOMETRIUM

Nama Peserta: ..... Nama Penguji: .....

Tandatangan :..... Tandatangan: .....

Tanggal: .....

KETERAMPILAN (*SKILL*)

NILAI BATAS LULUS	**≥ 5/7 = 71**	**0**	**1**
Dalam uji kompetensi ini diperlukan satu buah gambar			
Kriteria kelulusan Gambar 13	1. USG transvaginal.		
	2. Zona fokus (*focal zone*) pada tempat yang benar.		
	3. Potongan midsagital *cervix uteri* dan *uterus*, diperlukan pembesaran *endometrium* (*zooming*) untuk pengukuran ketebalannya.		
	4. Batas-batas *endometrium* (*echo*) terlihat seluruhnya, mulai dari *canalis cervicalis* hingga *fundus uteri*.		
	5. *Cavum Douglas* terletak di posterior *cervix uteri*.		
	6. *Caliper* ditempatkan pada bagian anteroposterior, tegak lurus sumbu panjang *uterus*. Pengukuran memakai cara *outer to outer*.*		
	7. Pengukuran dilakukan pada bagian terbesar dari ketebalan *endometrium*, memakai cara *outer to outer*.		
	*__Catatan__: *bila terdapat cairan di dalam cavum uteri, maka pengukuran ketebalan endometrium dilakukan masing-masing secara terpisah (bagian anterior dan posterior) kemudian hasilnya dijumlahkan.*		
Total Nilai			

RSPAD GATOT SOEBROTO
DEPARTEMEN OBSTETRI DAN GINEKOLOGI

PENCAPAIAN	KATEGORI	NILAI	REKOMENDASI
	Kompeten	**100**	Lulus dengan nilai baik sekali
	Cukup kompeten	**71 – 99**	Lulus, tetapi harus berlatih kembali secara mandiri
	Belum kompeten	**<71**	Tidak lulus

Keterangan :

Uji keterampilan (*skill*) dikatakan kompeten bila memperoleh nilai 100; cukup kompeten bila memperoleh nilai 71 – 99; dan belum kompeten bila memperoleh nilai <71.

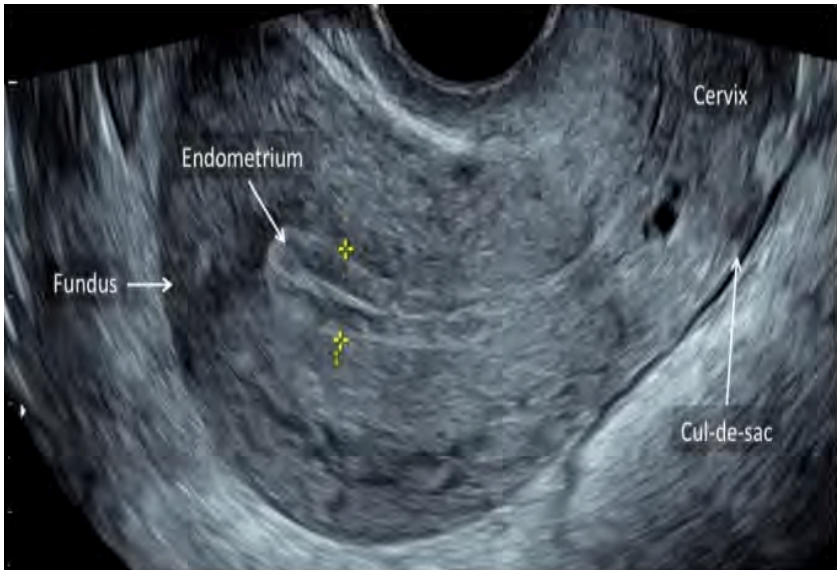

Gambar 13. Potongan midsagital *uterus* untuk pengukuran ketebalan *endometrium*. **Catatan**: *batas-batas bagian tengah endometrium (echo) terlihat seluruhnya, dari canalis cervicalis hingga fundus uteri. Pengukuran ketebalan endometrium diperoleh dengan menempatkan caliper pada bagian anterior, kemudian tarik ke bagian posterior, tegak lurus terhadap sumbu panjang uterus, dan memakai metoda outer-to-outer.*

Kepustakaan

Abuhamad A, Minton KK, Benson CB, Chudleigh T, Crites L, Doubilet PM, Driggers R, Lee W, Mann KV, Perez JJ, Rose NC, Simpson LL, Tabor A, Benacerraf R. Obstetric and gynecologic ultrasound curriculum and competency assessment in residency training programs: consensus report. Ultrasound Obstet Gynecol 2018; 51: 150-155.

RSPAD GATOT SOEBROTO
DEPARTEMEN OBSTETRI DAN GINEKOLOGI

PERILAKU PROFESSIONAL

Nama Peserta : .....

	0	1	2	3
Perilaku Professional	Peserta ujian tidak meminta izin secara lisan dan sama sekali **tidak** melakukan poin berikut: 1. Melakukan setiap tindakan dengan berhati-hati dan teliti 2. Memperhatikan kenyamanan pasien 3. Melakukan tindakan sesuai prioritas 4. Menunjukkan rasa hormat kepada pasien	Peserta ujian meminta izin secara lisan dan melakukan **1poin** berikut: 1. Melakukan setiap tindakan dengan berhati-hati dan teliti 2. Memperhatikan kenyamanan pasien 3. Melakukan tindakan sesuai prioritas 4. Menunjukkan rasa hormat kepada pasien	Peserta ujian meminta izin secara lisan dan **2-3 poin** berikut: 1. Melakukan setiap tindakan dengan berhati-hati dan teliti 2. Memperhatikan kenyamanan pasien 3. Melakukan tindakan sesuai prioritas 4. Menunjukkan rasa hormat kepada pasien	Peserta ujian meminta izin secara lisan dan **secara lengkap** melakukan poin-poin berikut: 1. Melakukan setiap tindakan dengan berhati-hati dan teliti 2. Memperhatikan kenyamanan pasien 3. Melakukan tindakan sesuai prioritas 4. Menunjukkan rasa hormat kepada pasien
NILAI UJI				

Keterangan :

Uji profesional dikatakan lulus apabila semua kriteria terpenuhi (memperoleh nilai 100).

GLOBAL RATING SCALE (GRS)

Nama Peserta : .....

	Tidak Lulus	*Borderline*	Lulus biasa	Lulus superior
NILAI UJI	0	50	75	100

Keterangan:

Uji *Global Rating Scale* (***GRS***): lulus superior bila memperoleh nilai 100; lulus biasa bila memperoleh nilai 75; bila nilainya 0 atau 50, tidak lu...

RSPAD GATOT SOEBROTO
DEPARTEMEN OBSTETRI DAN GINEKOLOGI

UJI KOMPETENSI USG OBSTETRI GINEKOLOGI

KETERAMPILAN PENGUKURAN UTERUS

Nama Peserta: ..... Nama Penguji: .....

Tandatangan :..... Tandatangan: .....

Tanggal: .....

KETERAMPILAN (*SKILL*)

NILAI BATAS LULUS	**≥ 7/10 = 70**	**0**	**1**
Dalam uji kompetensi ini diperlukan tiga buah gambar			
Kriteria kelulusan gambar 14A$_1$, 14A$_2$, dan 14B	1. USG transvaginal.		
	2. Zona fokus (*focal zone*) pada tempat yang benar.		
	3. Gambar diperbesar (minimal 60% luas layar monitor).		
	Gambar 14A$_1$ dan 14A$_2$: 4. Potongan midsagital *cervix uteri* dan *uterus*.		
	5. Keseluruhan batas *endometrium* terlihat, mulai dari *canalis cervicalis* hingga *fundus uteri*.		
	6. Cavum *Douglas* terlihat di bagian posterior *cervix uteri*.		
	7. Panjang uterus diukur dari fundus hingga *OUE* memakai metoda *outer to outer*.* Alternatif cara lain untuk pengukuran panjang *uterus* adalah pengukuran melalui *fundus uteri* kemudian mengikuti batas *endometrium* hingga *canalis cervicalis*, memakai metoda *outer to outer*.		
	8. Pengukuran ketebalan *uterus* (diameter antero-posterior) dimulai dari lapisan permukaan *serosa uterus* bagian anterior hingga ke *serosa* bagian posterior, pada daerah yang paling lebar (tebal), tegak lurus sumbu panjang *uterus*, memakai metoda *outer to outer*.		
	Gambar 14B : 9. Potongan aksial (transversal) *uterus* pada bagian paling lebar.		

RSPAD GATOT SOEBROTO
DEPARTEMEN OBSTETRI DAN GINEKOLOGI

	10. Pengukuran diameter transversal *uterus* dilakukan dari sisi kiri ke kanan permukaan *serosa uterus*, pada bagian paling lebar, memakai metoda *outer to outer*.		
	* Metoda lain yang dapat dipergunakan dalam pengukuran panjang uterus adalah *Morphological Uterus Sonographic Assessment* (***MUSA***). **Catatan**: *lulus uji kompetensi pada bagian ini berarti juga kompeten untuk penilaian uterus melalui USG pelvik transvaginal pada Tabel 2F*.		
Total Nilai			

PENCAPAIAN	KATEGORI	NILAI	REKOMENDASI
	Kompeten	**100**	Lulus dengan nilai baik sekali
	Cukup kompeten	**70 – 99**	Lulus, tetapi harus berlatih kembali secara mandiri
	Belum kompeten	**<70**	Tidak lulus

Keterangan :

Uji keterampilan (*skill*) dikatakan kompeten bila memperoleh nilai 100; cukup kompeten bila memperoleh nilai 70 – 99; dan belum kompeten bila memperoleh nilai <70.

RSPAD GATOT SOEBROTO
DEPARTEMEN OBSTETRI DAN GINEKOLOGI

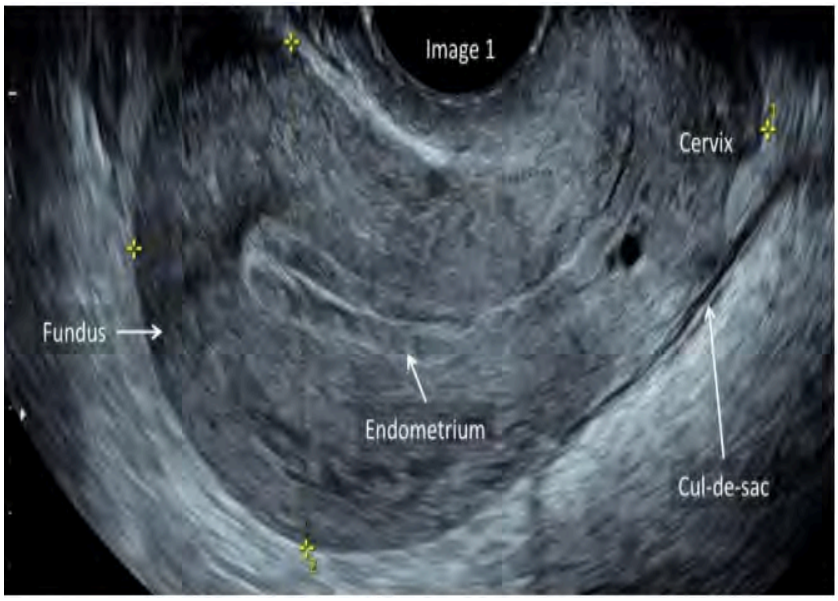

Gambar 14A$_1$ Potongan midsagital *uterus* untuk pengukuran panjang dan tebal *uterus*. **Catatan**: *keseluruhan batas-batas endometrium (echo) tampak terlihat dari canalis cervicalis hingga fundus. Panjang uterus (pengukuran pertama pada gambar ini) diukur dari fundus hingga tepi luar cervix uteri. Pada potongan midsagital ini, juga diukur diameter antero-posterior uterus pada bagian terlebar uterus (pengukuran kedua pada gambar ini), tegak lurus terhadap sumbu panjang uterus.*

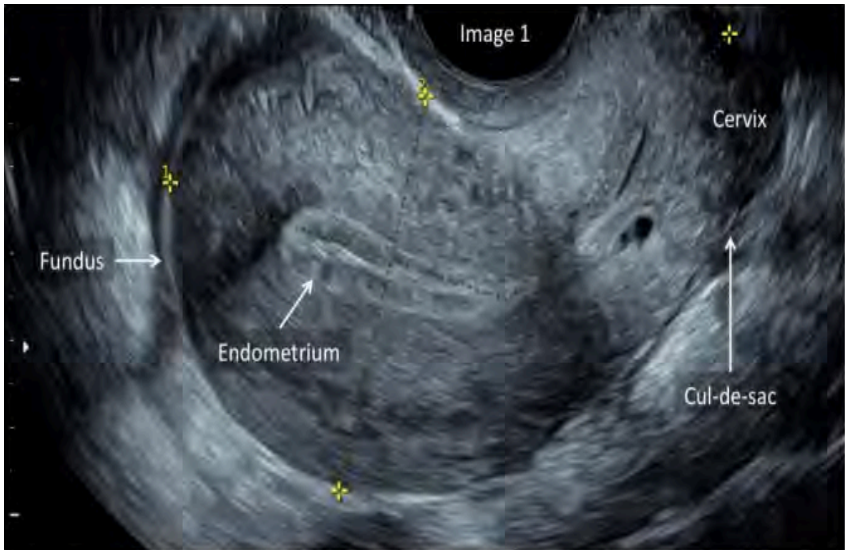

Gambar 14A$_2$. Potongan midsagital *uterus* untuk pengukuran panjang dan tebal *uterus*. **Catatan**: *keseluruhan batas-batas endometrium (echo) tampak terlihat dari canalis servicalis hingga fundus. Panjang uterus (pengukuran pertama pada gambar ini) diukur dari fundus hingga tepi luar cervix uteri, mengikuti batas-batas endometrium dan canalis cervicalis, memakai metoda outer-to-outer. Teknik pengukuran uterus ini memungkinkan pengukuran lebih tepat (akurat) pada keadaan uterus fleksi. Pada potongan midsagital ini, diameter antero-posterior juga dapat diukur melalui bagian terbesarnya (pengukuran kedua pada gambar ini), tegak lurus terhadap sumbu panjang uterus.*

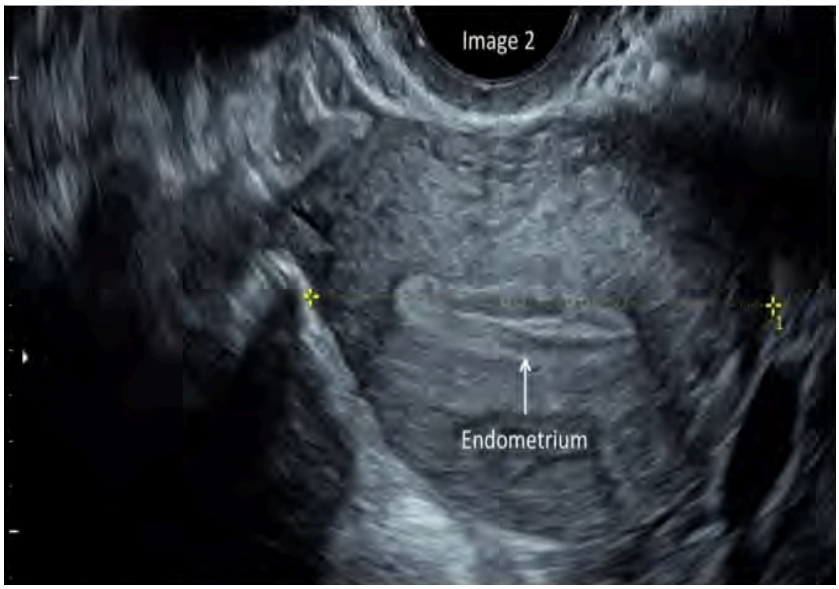

Gambar 14B. Potongan transversal *uterus* melalui bagian terlebar *uterus*. Lebar *uterus* diukur dari sisi kiri ke kanan pada bagian terlebar *uterus*.

Kepustakaan

Abuhamad A, Minton KK, Benson CB, Chudleigh T, Crites L, Doubilet PM, Driggers R, Lee W, Mann KV, Perez JJ, Rose NC, Simpson LL, Tabor A, Benacerraf R. Obstetric and gynecologic ultrasound curriculum and competency assessment in residency training programs: consensus report. Ultrasound Obstet Gynecol 2018; 51: 150-155.

RSPAD GATOT SOEBROTO
DEPARTEMEN OBSTETRI DAN GINEKOLOGI

PERILAKU PROFESSIONAL

Nama Peserta : .....

	0	1	2	3
Perilaku Professional	Peserta ujian tidak meminta izin secara lisan dan sama sekali **tidak** melakukan poin berikut: 1. Melakukan setiap tindakan dengan berhati-hati dan teliti 2. Memperhatikan kenyamanan pasien 3. Melakukan tindakan sesuai prioritas 4. Menunjukkan rasa hormat kepada pasien	Peserta ujian meminta izin secara lisan dan melakukan **1poin** berikut: 1. Melakukan setiap tindakan dengan berhati-hati dan teliti 2. Memperhatikan kenyamanan pasien 3. Melakukan tindakan sesuai prioritas 4. Menunjukkan rasa hormat kepada pasien	Peserta ujian meminta izin secara lisan dan **2-3 poin** berikut: 1. Melakukan setiap tindakan dengan berhati-hati dan teliti 2. Memperhatikan kenyamanan pasien 3. Melakukan tindakan sesuai prioritas 4. Menunjukkan rasa hormat kepada pasien	Peserta ujian meminta izin secara lisan dan **secara lengkap** melakukan poin-poin berikut: 1. Melakukan setiap tindakan dengan berhati-hati dan teliti 2. Memperhatikan kenyamanan pasien 3. Melakukan tindakan sesuai prioritas 4. Menunjukkan rasa hormat kepada pasien
NILAI UJI				

Keterangan :

Uji profesional dikatakan lulus apabila semua kriteria terpenuhi (memperoleh nilai 100).

GLOBAL RATING SCALE (GRS)

Nama Peserta : .....

	Tidak Lulus	*Borderline*	Lulus biasa	Lulus superior
NILAI UJI	0	50	75	100

Keterangan:

Uji *Global Rating Scale* (***GRS***): lulus superior bila memperoleh nilai 100; lulus biasa bila memperoleh nilai 75; bila nilainya 0 atau 50, tidak lu...

RSPAD GATOT SOEBROTO
DEPARTEMEN OBSTETRI DAN GINEKOLOGI

UJI KOMPETENSI USG OBSTETRI GINEKOLOGI

KETERAMPILAN PENGUKURAN OVARIUM

Nama Peserta: ..... Nama Penguji: .....

Tandatangan :..... Tandatangan: .....

Tanggal: .....

KETERAMPILAN (*SKILL*)

NILAI BATAS LULUS	≥ 6/8 = 75	0	1
Dalam uji kompetensi ini diperlukan dua buah gambar			
Kriteria kelulusan Gambar 15A dan 15B	Lakukan pemeriksaan *ovarium* kiri kemudian kanan: 1. USG transvaginal (UTV).		
	2. Zona fokus (*focal zone*) pada tempat yang benar.		
	3. Gambar diperbesar (minimal 60% luas layar monitor).		
	Gambar 15A: 4. Potongan pelvik memperlihatkan *ovarium* dengan batas-batas yang tegas dan pada ukuran terpanjangnya.		
	5. Panjang *ovarium* diukur dari bagian anterior ke posterior pada ukuran terpanjangnya.		
	6. Diameter antero-posterior *ovarium* diukur dari kiri ke kanan, tegak lurus (orthogonal) terhadap ukuran panjang *ovarium*.		
	Gambar 15B: 7. Potongan pelvik memperlihatkan *ovarium* dengan batas-batas yang tegas pada sudut yang benar terhadap Gambar 15A.		
	8. Lebar *ovarium* diukur dari kiri ke kanan pada bagian terlebarnya. **Catatan**: *lulus uji kompetensi pada bagian ini berarti juga kompeten untuk penilaian ovarium melalui USG pelvik transvaginal pada Tabel 2G.*		
Total Nilai			

RSPAD GATOT SOEBROTO
DEPARTEMEN OBSTETRI DAN GINEKOLOGI

PENCAPAIAN	KATEGORI	NILAI	REKOMENDASI
	Kompeten	**100**	Lulus dengan nilai baik sekali
	Cukup kompeten	**75 – 99**	Lulus, tetapi harus berlatih kembali secara mandiri
	Belum kompeten	**<75**	Tidak lulus

Keterangan :

Uji keterampilan (*skill*) dikatakan kompeten bila memperoleh nilai 100; cukup kompeten bila memperoleh nilai 75 – 99; dan belum kompeten bila memperoleh nilai <75.

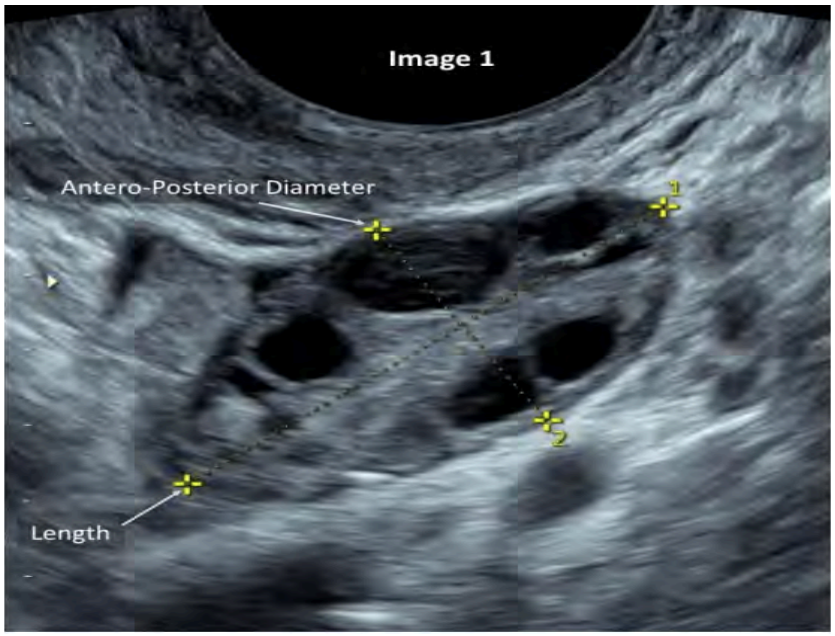

Gambar 15 a. Potongan longitudinal *ovarium*, diperlihatkan pengukuran panjang dan diameter antero-posterior *ovarium*. Diameter antero-posterior diukur tegak lurus terhadap pengukuran panjang *ovarium*.

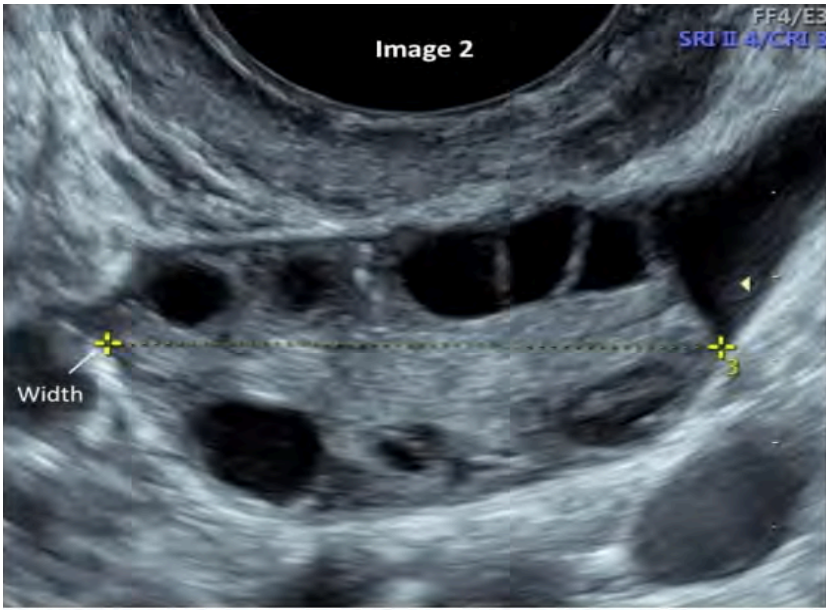

Gambar 15 b. Potongan aksial (transversal) *ovarium*, tegak lurus terhadap potongan longitudinal (Gambar 15a), diperlihatkan pengukuran lebar *ovarium*.

Kepustakaan

Abuhamad A, Minton KK, Benson CB, Chudleigh T, Crites L, Doubilet PM, Driggers R, Lee W, Mann KV, Perez JJ, Rose NC, Simpson LL, Tabor A, Benacerraf R. Obstetric and gynecologic ultrasound curriculum and competency assessment in residency training programs: consensus report. Ultrasound Obstet Gynecol 2018; 51: 150-155.

RSPAD GATOT SOEBROTO
DEPARTEMEN OBSTETRI DAN GINEKOLOGI

PERILAKU PROFESSIONAL

Nama Peserta : .....

	0	1	2	3
Perilaku Professional	Peserta ujian tidak meminta izin secara lisan dan sama sekali **tidak** melakukan poin berikut: 1. Melakukan setiap tindakan dengan berhati-hati dan teliti 2. Memperhatikan kenyamanan pasien 3. Melakukan tindakan sesuai prioritas 4. Menunjukkan rasa hormat kepada pasien	Peserta ujian meminta izin secara lisan dan melakukan **1poin** berikut: 1. Melakukan setiap tindakan dengan berhati-hati dan teliti 2. Memperhatikan kenyamanan pasien 3. Melakukan tindakan sesuai prioritas 4. Menunjukkan rasa hormat kepada pasien	Peserta ujian meminta izin secara lisan dan **2-3 poin** berikut: 1. Melakukan setiap tindakan dengan berhati-hati dan teliti 2. Memperhatikan kenyamanan pasien 3. Melakukan tindakan sesuai prioritas 4. Menunjukkan rasa hormat kepada pasien	Peserta ujian meminta izin secara lisan dan **secara lengkap** melakukan poin-poin berikut: 1. Melakukan setiap tindakan dengan berhati-hati dan teliti 2. Memperhatikan kenyamanan pasien 3. Melakukan tindakan sesuai prioritas 4. Menunjukkan rasa hormat kepada pasien
NILAI UJI				

Keterangan :

Uji profesional dikatakan lulus apabila semua kriteria terpenuhi (memperoleh nilai 100).

GLOBAL RATING SCALE (GRS)

Nama Peserta : .....

	Tidak Lulus	*Borderline*	Lulus biasa	Lulus superior
NILAI UJI	0	50	75	100

Keterangan:

Uji *Global Rating Scale* (***GRS***): lulus superior bila memperoleh nilai 100; lulus biasa bila memperoleh nilai 75; bila nilainya 0 atau 50, tidak lu...

RSPAD GATOT SOEBROTO
DEPARTEMEN OBSTETRI DAN GINEKOLOGI

UJI KOMPETENSI USG OBSTETRI GINEKOLOGI

KETERAMPILAN PEMERIKSAAN UTERUS: USG TRANSVAGINAL

Nama Peserta: ..... Nama Penguji: .....

Tandatangan :..... Tandatangan: .....

Tanggal: .....

KETERAMPILAN (*SKILL*)

NILAI BATAS LULUS	**≥ 5/7 = 71**	**0**	**1**
Dalam uji kompetensi ini diperlukan tiga buah gambar			
Kriteria kelulusan Gambar 14A$_1$, 14A$_2$, dan 14$_b$	1. USG transvaginal		
	2. Zona fokus (*focal zone*) pada tempat yang benar.		
	3. Gambar diperbesar (minimal 60% luas layar monitor).		
	Gambar 1: potongan longitudinal 4. Potongan midsagital *cervix* dan *uterus*.		
	5. Keseluruhan batas *endometrium* terlihat, mulai dari *canalis cervicalis* hingga *fundus uteri*.		
	6. *Cavum Douglas* terlihat di bagian posterior *cervix uteri*.		
	Gambar 2: potongan aksial 7. Potongan aksial *uterus* pada dimensi terlebar.		
	Catatan: *Kompetensi untuk bidang potong ini dapat dijadikan bagian dari kompetensi pengukuran uterus pada Tabel 2D (lihat Gambar 14A$_1$, 14A$_2$, dan 14B).*		
Total Nilai			

RSPAD GATOT SOEBROTO
DEPARTEMEN OBSTETRI DAN GINEKOLOGI

PENCAPAIAN	KATEGORI	NILAI	REKOMENDASI
	Kompeten	**100**	Lulus dengan nilai baik sekali
	Cukup kompeten	**71 – 99**	Lulus, tetapi harus berlatih kembali secara mandiri
	Belum kompeten	**<71**	Tidak lulus

Keterangan :

Uji keterampilan (*skill*) dikatakan kompeten bila memperoleh nilai 100; cukup kompeten bila memperoleh nilai 71 – 99; dan belum kompeten bila memperoleh nilai <71.

Gambar 14a$_1$ Potongan midsagital *uterus* untuk pengukuran panjang dan tebal *uterus*. **Catatan**: *keseluruhan batas-batas endometrium (echo) tampak terlihat dari canalis cervicalis hingga fundus. Panjang uterus (pengukuran pertama pada gambar ini) diukur dari fundus hingga tepi luar cervix uteri. Pada potongan midsagital ini, juga diukur diameter antero-posterior uterus pada bagian terlebar uterus (pengukuran kedua pada gambar ini), tegak lurus terhadap sumbu panjang uterus.*

RSPAD GATOT SOEBROTO
DEPARTEMEN OBSTETRI DAN GINEKOLOGI

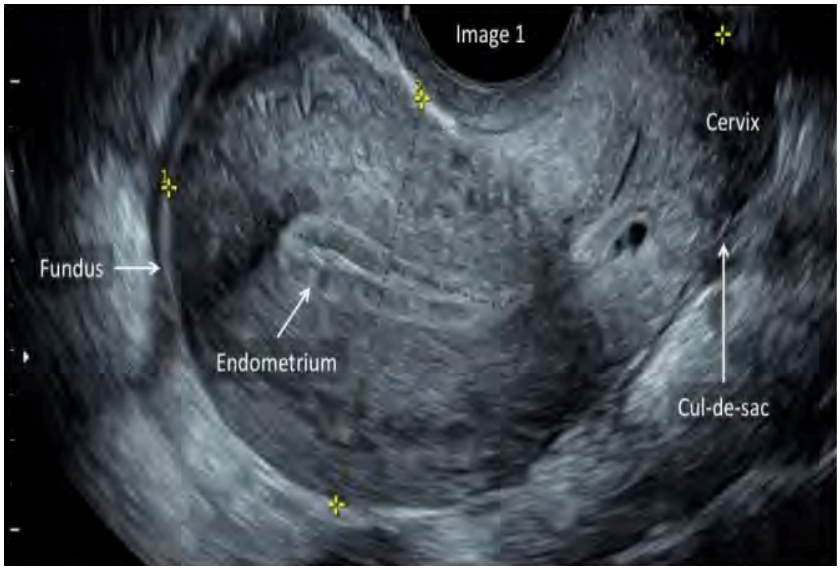

Gambar 14A$_2$. Potongan midsagital *uterus* untuk pengukuran panjang dan tebal *uterus*. **Catatan**: *keseluruhan batas-batas endometrium (echo) tampak terlihat dari canalis cervicalis hingga fundus. Panjang uterus (pengukuran pertama pada gambar ini) diukur dari fundus hingga tepi luar cervix uteri, mengikuti batas-batas endometrium dan canalis cervicalis, memakai metoda outer-to-outer. Teknik pengukuran uterus ini memungkinkan pengukuran lebih tepat (akurat) pada keadaan uterus fleksi. Pada potongan midsagital ini, diameter antero-posterior juga dapat diukur melalui bagian terbesarnya (pengukuran kedua pada gambar ini), tegak lurus terhadap sumbu panjang uterus.*

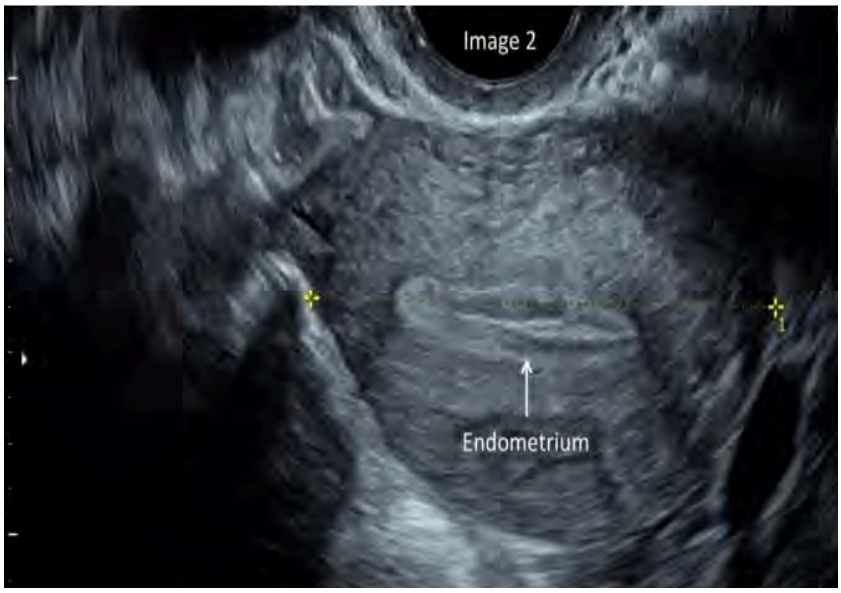

Gambar 14b. Potongan transversal *uterus* melaui bagian terlebar *uterus*. Lebar uterus diukur dari sisi kiri ke kanan pada bagian terlebar *uterus*.

Kepustakaan

Abuhamad A, Minton KK, Benson CB, Chudleigh T, Crites L, Doubilet PM, Driggers R, Lee W, Mann KV, Perez JJ, Rose NC, Simpson LL, Tabor A, Benacerraf R. Obstetric and gynecologic ultrasound curriculum and competency assessment in residency training programs: consensus report. Ultrasound Obstet Gynecol 2018; 51: 150-155.

RSPAD GATOT SOEBROTO
DEPARTEMEN OBSTETRI DAN GINEKOLOGI

PERILAKU PROFESSIONAL

Nama Peserta : .....

	0	1	2	3
Perilaku Professional	Peserta ujian tidak meminta izin secara lisan dan sama sekali **tidak** melakukan poin berikut: 1. Melakukan setiap tindakan dengan berhati-hati dan teliti 2. Memperhatikan kenyamanan pasien 3. Melakukan tindakan sesuai prioritas 4. Menunjukkan rasa hormat kepada pasien	Peserta ujian meminta izin secara lisan dan melakukan **1poin** berikut: 1. Melakukan setiap tindakan dengan berhati-hati dan teliti 2. Memperhatikan kenyamanan pasien 3. Melakukan tindakan sesuai prioritas 4. Menunjukkan rasa hormat kepada pasien	Peserta ujian meminta izin secara lisan dan **2-3 poin** berikut: 1. Melakukan setiap tindakan dengan berhati-hati dan teliti 2. Memperhatikan kenyamanan pasien 3. Melakukan tindakan sesuai prioritas 4. Menunjukkan rasa hormat kepada pasien	Peserta ujian meminta izin secara lisan dan **secara lengkap** melakukan poin-poin berikut: 1. Melakukan setiap tindakan dengan berhati-hati dan teliti 2. Memperhatikan kenyamanan pasien 3. Melakukan tindakan sesuai prioritas 4. Menunjukkan rasa hormat kepada pasien
NILAI UJI				

Keterangan :

Uji profesional dikatakan lulus apabila semua kriteria terpenuhi (memperoleh nilai 100).

GLOBAL RATING SCALE (GRS)

Nama Peserta : .....

	Tidak Lulus	*Borderline*	Lulus biasa	Lulus superior
NILAI UJI	0	50	75	100

Keterangan:

Uji *Global Rating Scale* (***GRS***): lulus superior bila memperoleh nilai 100; lulus biasa bila memperoleh nilai 75; bila nilainya 0 atau 50, tidak lu...

RSPAD GATOT SOEBROTO
DEPARTEMEN OBSTETRI DAN GINEKOLOGI

UJI KOMPETENSI USG OBSTETRI GINEKOLOGI

KETERAMPILAN PEMERIKSAAN OVARIUM: USG TRANSVAGINAL

Nama Peserta: ..... Nama Penguji: .....

Tandatangan :..... Tandatangan: .....

Tanggal: .....

KETERAMPILAN (*SKILL*)

NILAI BATAS LULUS	≥ 3/4 = 75	0	1
Dalam uji kompetensi ini diperlukan dua buah gambar			
Kriteria kelulusan Gambar 15a dan 15b	1. Zona fokus (*focal zone*) pada tempat yang benar		
	2. Gambar di perbesar (minimal 60% luas layar monitor)		
	Gambar 1: 3. Potongan parasagital pelvik memperlihatkan *ovarium* dengan batas yang tegas, pada dimensi terpanjangnya.		
	Gambar 2: 4. Potongan aksial pelvik memperlihatkan *ovarium* dengan batas yang tegas, pada sudut yang tepat terhadap Gambar 1.		
	Catatan: *Kompetensi untuk bidang potong ini dapat dijadikan bagian dari kompetensi pengukuran ovarium pada Tabel 2E (lihat Gambar 15a dan 15b).*		
Total Nilai			

PENCAPAIAN	KATEGORI	NILAI	REKOMENDASI
	Kompeten	**100**	Lulus dengan nilai baik sekali
	Cukup kompeten	**75 – 99**	Lulus, tetapi harus berlatih kembali secara mandiri
	Belum kompeten	**<75**	Tidak lulus

RSPAD GATOT SOEBROTO
DEPARTEMEN OBSTETRI DAN GINEKOLOGI

Keterangan :

Uji keterampilan (*skill*) dikatakan kompeten bila memperoleh nilai 100; cukup kompeten bila memperoleh nilai 75 – 99; dan belum kompeten bila memperoleh nilai <75.

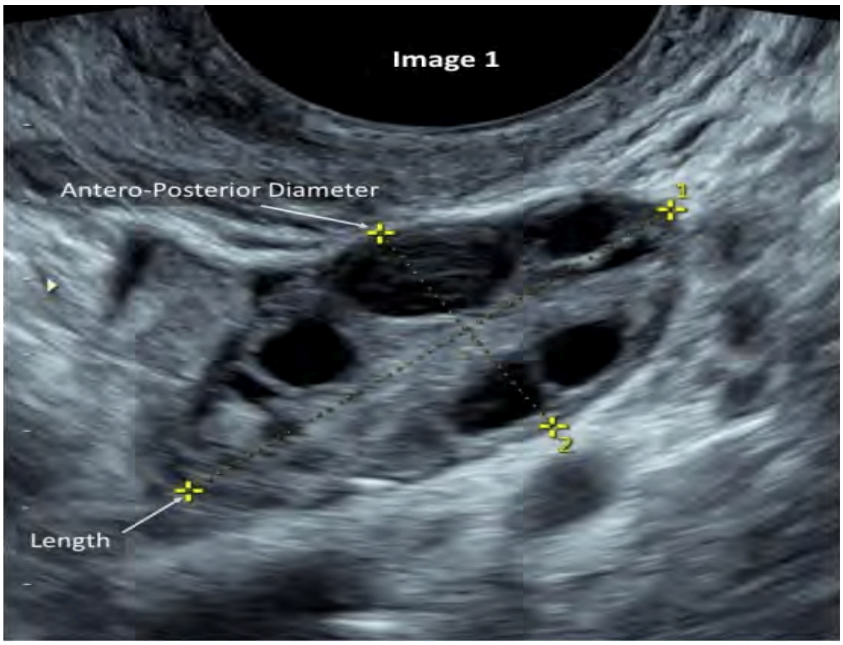

Gambar 15 a. Potongan longitudinal *ovarium*, diperlihatkan pengukuran panjang dan diameter antero-posterior *ovarium*. Diameter antero-posterior diukur tegak lurus terhadap pengukuran panjang *ovarium*.

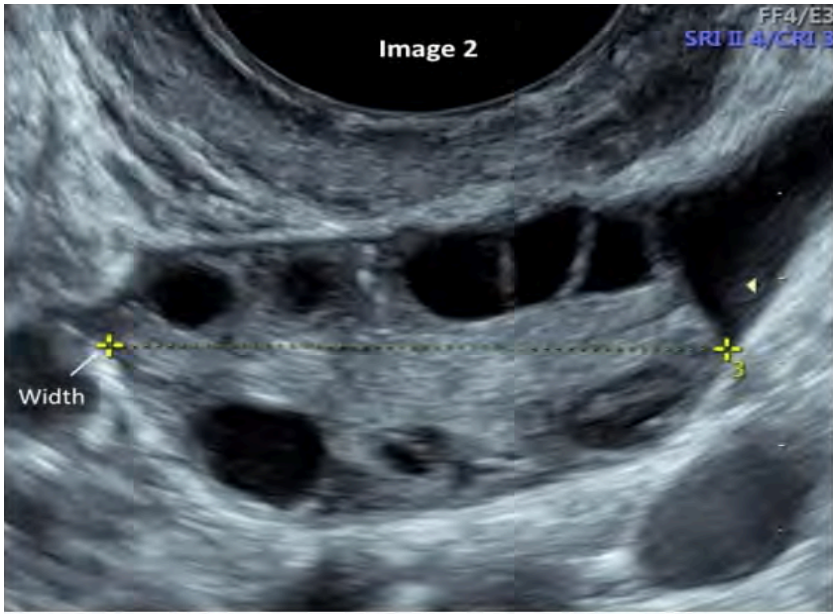

Gambar 15 b. Potongan aksial (transv[illegible]rsal) *ovarium*, te[illegible] lurus terhadap potongan longitudinal (Gambar 15a), di[illegible]atkan pengukuran lebar *ovarium*.

RSPAD GATOT SOEBROTO
DEPARTEMEN OBSTETRI DAN GINEKOLOGI

Kepustakaan

Abuhamad A, Minton KK, Benson CB, Chudleigh T, Crites L, Doubilet PM, Driggers R, Lee W, Mann KV, Perez JJ, Rose NC, Simpson LL, Tabor A, Benacerraf R. Obstetric and gynecologic ultrasound curriculum and competency assessment in residency training programs: consensus report. Ultrasound Obstet Gynecol 2018; 51: 150-155.

RSPAD GATOT SOEBROTO
DEPARTEMEN OBSTETRI DAN GINEKOLOGI

PERILAKU PROFESSIONAL

Nama Peserta : .....

	0	1	2	3
Perilaku Professional	Peserta ujian tidak meminta izin secara lisan dan sama sekali **tidak** melakukan poin berikut: 1. Melakukan setiap tindakan dengan berhati-hati dan teliti 2. Memperhatikan kenyamanan pasien 3. Melakukan tindakan sesuai prioritas 4. Menunjukkan rasa hormat kepada pasien	Peserta ujian meminta izin secara lisan dan melakukan **1poin** berikut: 1. Melakukan setiap tindakan dengan berhati-hati dan teliti 2. Memperhatikan kenyamanan pasien 3. Melakukan tindakan sesuai prioritas 4. Menunjukkan rasa hormat kepada pasien	Peserta ujian meminta izin secara lisan dan **2-3 poin** berikut: 1. Melakukan setiap tindakan dengan berhati-hati dan teliti 2. Memperhatikan kenyamanan pasien 3. Melakukan tindakan sesuai prioritas 4. Menunjukkan rasa hormat kepada pasien	Peserta ujian meminta izin secara lisan dan **secara lengkap** melakukan poin-poin berikut: 1. Melakukan setiap tindakan dengan berhati-hati dan teliti 2. Memperhatikan kenyamanan pasien 3. Melakukan tindakan sesuai prioritas 4. Menunjukkan rasa hormat kepada pasien
NILAI UJI				

Keterangan :

Uji profesional dikatakan lulus apabila semua kriteria terpenuhi (memperoleh nilai 100).

GLOBAL RATING SCALE (GRS)

Nama Peserta : .....

	Tidak Lulus	*Borderline*	Lulus biasa	Lulus superior
NILAI UJI	0	50	75	100

Keterangan:

Uji *Global Rating Scale* (***GRS***): lulus superior bila memperoleh nilai 100; lulus biasa bila memperoleh nilai 75; bila nilainya 0 atau 50, tidak lu...

RSPAD GATOT SOEBROTO
DEPARTEMEN OBSTETRI DAN GINEKOLOGI

UJI KOMPETENSI USG OBSTETRI GINEKOLOGI

KETERAMPILAN PEMERIKSAAN KEPALA: POTONGAN TRANSVENTRIKULAR

Nama Peserta: ..... Nama Penguji: .....

Tandatangan :..... Tandatangan: .....

Tanggal: .....

KETERAMPILAN (*SKILL*)

NILAI BATAS LULUS	≥ 6/8 = 75	0	1
Dalam uji kompetensi ini diperlukan satu buah gambar			
Kriteria kelulusan Gambar 16	1. Zona fokus (*focal zone*) pada tempat yang benar.		
	2. Gambar di perbesar (minimal 60% luas layar monitor).		
	3. Potongan aksial (transversal) kepala.		
	4. Tampilan *hemisfer cerebri* simetris.		
	5. Tampak gambaran *falx cerebri* di garis tengah.		
	6. Gambaran atrium dan *cornu occipitalis* ventrikel lateral jelas terlihat.		
	7. Pengukuran diameter *atrium* ventrikel lateral pada level *sulcus parieto-occipitalis* (*parieto-occipital groove*).		
	8. *Caliper* diletakan pada dinding medial dan lateral dari *atrium* ventrikel lateral tegak lurus terhadap sumbu panjang ventrikel, memakai metoda *inner to inner*.		
Total Nilai			

RSPAD GATOT SOEBROTO
DEPARTEMEN OBSTETRI DAN GINEKOLOGI

PENCAPAIAN	KATEGORI	NILAI	REKOMENDASI
	Kompeten	**100**	Lulus dengan nilai baik sekali
	Cukup kompeten	**75 – 99**	Lulus, tetapi harus berlatih kembali secara mandiri
	Belum kompeten	**<75**	Tidak lulus

Keterangan :

Uji keterampilan (*skills*) dikatakan kompeten bila memperoleh nilai 100; cukup kompeten bila memperoleh nilai 75 – 99; dan belum kompeten bila memperoleh nilai <75.

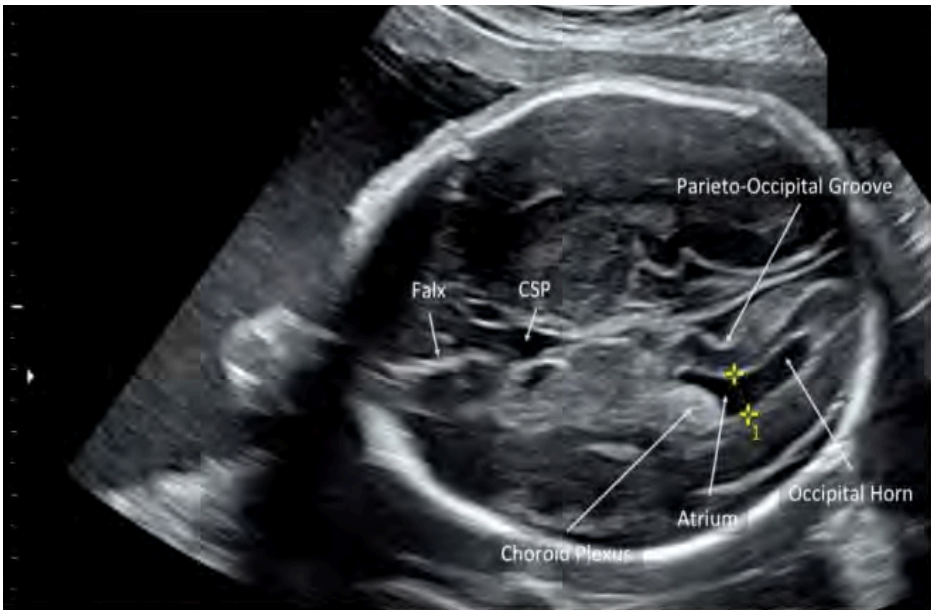

Gambar 16. Gambaran aksial kepala janin pada level bidang potong transventrikular. **Catatan**: *atrium dan kornu occipital ventrikel lateral dan plexus choroideus tampak di dalamnya. Pengukuran ventrikel lateral dilakukan pada daerah atrium, pada level sulcus parieto-occipital. Caliper diletakkan pada dinding bagian medial dan lateral, tegak lurus terhadap sumbu panjang ventrikel, memakai cara inner-to-inner. Meskipun cavum septum pellucidum (CSP) tampak dalam gambar ini, pada beberapa keadaan CSP tidak harus dapat ditampakkan, ventrikel lateral dapat terlihat pada potongan yang lebih superior dari CSP*

Kepustakaan

Abuhamad A, Minton KK, Benson CB, Chudleigh T, Crites L, Doubilet PM, Driggers R, Lee W, Mann KV, Perez JJ, Rose NC, Simpson LL, Tabor A, Benacerraf R. Obstetric and gynecologic ultrasound curriculum and competency assessment in residency training programs: consensus report. Ultrasound Obstet Gynecol 2018; 51: 150-155.

RSPAD GATOT SOEBROTO
DEPARTEMEN OBSTETRI DAN GINEKOLOGI

PERILAKU PROFESSIONAL

Nama Peserta : .....

	0	1	2	3
Perilaku Professional	Peserta ujian tidak meminta izin secara lisan dan sama sekali **tidak** melakukan poin berikut: 1. Melakukan setiap tindakan dengan berhati-hati dan teliti 2. Memperhatikan kenyamanan pasien 3. Melakukan tindakan sesuai prioritas 4. Menunjukkan rasa hormat kepada pasien	Peserta ujian meminta izin secara lisan dan melakukan **1poin** berikut: 1. Melakukan setiap tindakan dengan berhati-hati dan teliti 2. Memperhatikan kenyamanan pasien 3. Melakukan tindakan sesuai prioritas 4. Menunjukkan rasa hormat kepada pasien	Peserta ujian meminta izin secara lisan dan **2-3 poin** berikut: 1. Melakukan setiap tindakan dengan berhati-hati dan teliti 2. Memperhatikan kenyamanan pasien 3. Melakukan tindakan sesuai prioritas 4. Menunjukkan rasa hormat kepada pasien	Peserta ujian meminta izin secara lisan dan **secara lengkap** melakukan poin-poin berikut: 1. Melakukan setiap tindakan dengan berhati-hati dan teliti 2. Memperhatikan kenyamanan pasien 3. Melakukan tindakan sesuai prioritas 4. Menunjukkan rasa hormat kepada pasien
NILAI UJI				

Keterangan :

Uji profesional dikatakan lulus apabila semua kriteria terpenuhi (memperoleh nilai 100).

GLOBAL RATING SCALE (GRS)

Nama Peserta : .....

	Tidak Lulus	*Borderline*	Lulus biasa	Lulus superior
NILAI UJI	0	50	75	100

Keterangan:

Uji *Global Rating Scale* (***GRS***): lulus superior bila memperoleh nilai 100; lulus biasa bila memperoleh nilai 75; bila nilainya 0 atau 50, tidak lu...

RSPAD GATOT SOEBROTO
DEPARTEMEN OBSTETRI DAN GINEKOLOGI

UJI KOMPETENSI USG OBSTETRI GINEKOLOGI

KETERAMPILAN PEMERIKSAAN KEPALA: POTONGAN TRANSTHALAMIK

Nama Peserta: ..... Nama Penguji: .....

Tandatangan :..... Tandatangan: .....

Tanggal: .....

KETERAMPILAN (*SKILL*)

NILAI BATAS LULUS	≥ 7/9 = 78	0	1
Dalam uji kompetensi ini diperlukan satu buah gambar			
Kriteria kelulusan Gambar 5a	1. Zona fokus (*focal zone*) pada tempat yang benar.		
	2. Gambar di perbesar (minimal 60% luas layar monitor).		
	3. Potongan aksial (transversal) kepala.		
	4. Tampilan *hemisfer cerebri* simetris.		
	5. Tampak gambaran *falx cerebri* di garis tengah.		
	6. Tampak gambaran *thalamus*		
	7. Tampak gambaran *cavum septum pellucidum*		
	8. Tampak gambaran *insula*		
	9. Tidak tampak gambaran *cerebellum.*		
Total Nilai			

PENCAPAIAN	KATEGORI	NILAI	REKOMENDASI
	Kompeten	**100**	Lulus dengan nilai baik sekali
	Cukup kompeten	**78 – 99**	Lulus, tetapi harus berlatih kembali secara mandiri
	Belum kompeten	**78**	Tidak lulus

RSPAD GATOT SOEBROTO
DEPARTEMEN OBSTETRI DAN GINEKOLOGI

Keterangan :

Uji keterampilan (*skill*) dikatakan kompeten bila memperoleh nilai 100; cukup kompeten bila memperoleh nilai 78 – 99; dan belum kompeten bila memperoleh nilai <78.

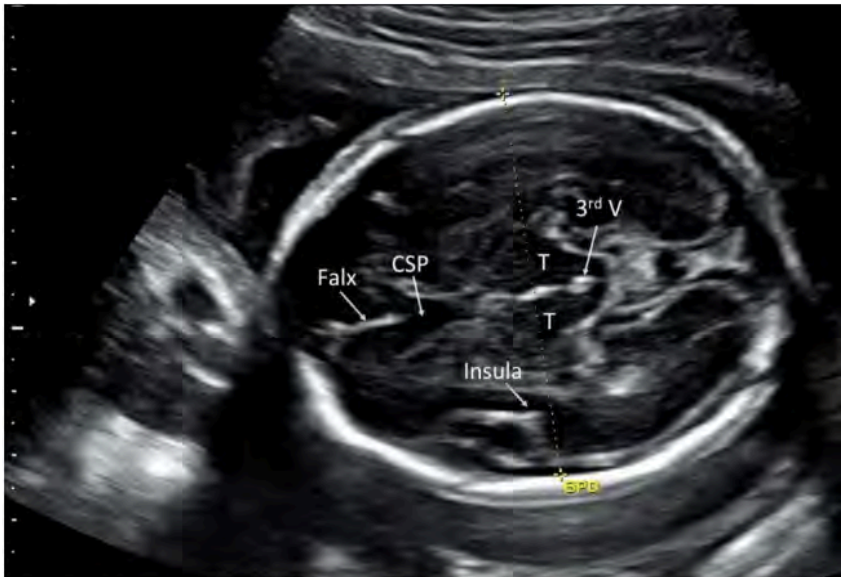

Gambar 5 a. Potongan aksial (transversal) kepala janin pada level *BPD*, tampak gambaran *falx cerebri*, *cavum septum pellucidum* (*CSP*), *thalamus* (*T*), ventrikel 3 (*3rd V*) dan *insula*. **Catatan**: *pengukuran BPD pada gambar ini dilakukan outer to inner os parietal dari tabulla externa ke tabulla interna.*

Kepustakaan

Abuhamad A, Minton KK, Benson CB, Chudleigh T, Crites L, Doubilet PM, Driggers R, Lee W, Mann KV, Perez JJ, Rose NC, Simpson LL, Tabor A, Benacerraf R. Obstetric and gynecologic ultrasound curriculum and competency assessment in residency training programs: consensus report. Ultrasound Obstet Gynecol 2018; 51: 150-155.

RSPAD GATOT SOEBROTO
DEPARTEMEN OBSTETRI DAN GINEKOLOGI

PERILAKU PROFESSIONAL

Nama Peserta : .....

	0	1	2	3
Perilaku Professional	Peserta ujian tidak meminta izin secara lisan dan sama sekali **tidak** melakukan poin berikut: 1. Melakukan setiap tindakan dengan berhati-hati dan teliti 2. Memperhatikan kenyamanan pasien 3. Melakukan tindakan sesuai prioritas 4. Menunjukkan rasa hormat kepada pasien	Peserta ujian meminta izin secara lisan dan melakukan **1poin** berikut: 1. Melakukan setiap tindakan dengan berhati-hati dan teliti 2. Memperhatikan kenyamanan pasien 3. Melakukan tindakan sesuai prioritas 4. Menunjukkan rasa hormat kepada pasien	Peserta ujian meminta izin secara lisan dan **2-3 poin** berikut: 1. Melakukan setiap tindakan dengan berhati-hati dan teliti 2. Memperhatikan kenyamanan pasien 3. Melakukan tindakan sesuai prioritas 4. Menunjukkan rasa hormat kepada pasien	Peserta ujian meminta izin secara lisan dan **secara lengkap** melakukan poin-poin berikut: 1. Melakukan setiap tindakan dengan berhati-hati dan teliti 2. Memperhatikan kenyamanan pasien 3. Melakukan tindakan sesuai prioritas 4. Menunjukkan rasa hormat kepada pasien
NILAI UJI				

Keterangan :

Uji profesional dikatakan lulus apabila semua kriteria terpenuhi (memperoleh nilai 100).

GLOBAL RATING SCALE (GRS)

Nama Peserta : .....

	Tidak Lulus	*Borderline*	Lulus biasa	Lulus superior
NILAI UJI	0	50	75	100

Keterangan:

Uji *Global Rating Scale* (***GRS***): lulus superior bila memperoleh nilai 100; lulus biasa bila memperoleh nilai 75; bila nilainya 0 atau 50, tidak lulus.

RSPAD GATOT SOEBROTO
DEPARTEMEN OBSTETRI DAN GINEKOLOGI

UJI KOMPETENSI USG OBSTETRI GINEKOLOGI

KETERAMPILAN PEMERIKSAAN KEPALA: POTONGAN TRANSCEREBELLAR

Nama Peserta: ..... Nama Penguji: .....

Tandatangan :..... Tandatangan: .....

Tanggal: .....

KETERAMPILAN (*SKILL*)

NILAI BATAS LULUS	≥ 7/9 = 78	0	1
Dalam uji kompetensi ini diperlukan satu buah gambar			
Kriteria kelulusan Gambar 17	1. Zona fokus (*focal zone*) pada tempat yang benar.		
	2. Gambar di perbesar (minimal 60% luas layar monitor).		
	3. Potongan aksial (transversal) kepala yang mengarah ke *occiput posterior*.		
	4. Tampilan *hemisfer cerebellum* simetris.		
	5. Tampak gambaran *falx cerebri* di garis tengah.		
	6. Tampak gambaran t*halamus*		
	7. Tampak gambaran *cavum septum pellucidum (CSP)*		
	8. Tampak gambaran *vermis cerebellum*		
	9. Tampak gambaran *cisterna magna (CM)*		
Total Nilai			

PENCAPAIAN	KATEGORI	NILAI	REKOMENDASI
	Kompeten	**100**	Lulus dengan nilai baik sekali
	Cukup kompeten	**78 – 99**	Lulus, tetapi harus berlatih kembali secara mandiri
	Belum kompeten	**< 78**	Tidak lulus

RSPAD GATOT SOEBROTO
DEPARTEMEN OBSTETRI DAN GINEKOLOGI

Keterangan :

Uji keterampilan (*skills*) dikatakan kompeten bila memperoleh nilai 100; cukup kompeten bila memperoleh nilai 78 – 99; dan belum kompeten bila memperoleh nilai <78.

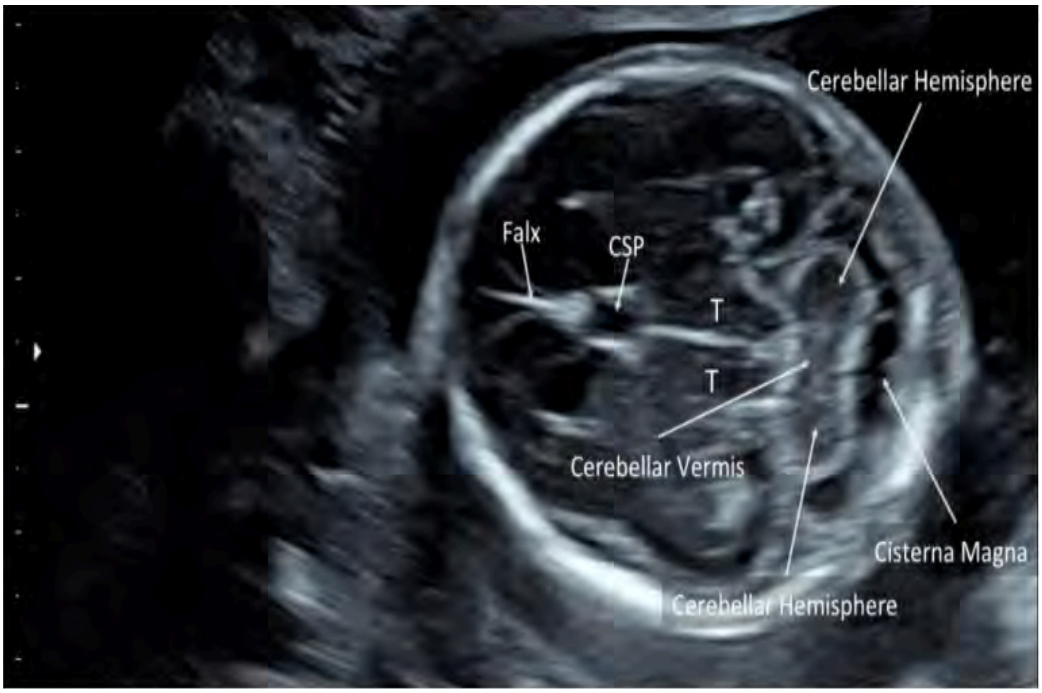

Gambar 17. Potongan *transcerebellar*. Arah garis bidang potong ke posterior kepala, memperlihatkan *fossa posterior*. **Catatan**: *tampak gambaran simetris cerebellum, vermis cerebellum, dan cisterna magna. Pada potongan ini, falx cerebri, CSP dan thalamus (T) juga terlihat.*

Kepustakaan

Abuhamad A, Minton KK, Benson CB, Chudleigh T, Crites L, Doubilet PM, Driggers R, Lee W, Mann KV, Perez JJ, Rose NC, Simpson LL, Tabor A, Benacerraf R. Obstetric and gynecologic ultrasound curriculum and competency assessment in residency training programs: consensus report. Ultrasound Obstet Gynecol 2018; 51: 150-155.

RSPAD GATOT SOEBROTO
DEPARTEMEN OBSTETRI DAN GINEKOLOGI

PERILAKU PROFESSIONAL

Nama Peserta : .....

	0	1	2	3
Perilaku Professional	Peserta ujian tidak meminta izin secara lisan dan sama sekali **tidak** melakukan poin berikut: 1. Melakukan setiap tindakan dengan berhati-hati dan teliti 2. Memperhatikan kenyamanan pasien 3. Melakukan tindakan sesuai prioritas 4. Menunjukkan rasa hormat kepada pasien	Peserta ujian meminta izin secara lisan dan melakukan **1poin** berikut: 1. Melakukan setiap tindakan dengan berhati-hati dan teliti 2. Memperhatikan kenyamanan pasien 3. Melakukan tindakan sesuai prioritas 4. Menunjukkan rasa hormat kepada pasien	Peserta ujian meminta izin secara lisan dan **2-3 poin** berikut: 1. Melakukan setiap tindakan dengan berhati-hati dan teliti 2. Memperhatikan kenyamanan pasien 3. Melakukan tindakan sesuai prioritas 4. Menunjukkan rasa hormat kepada pasien	Peserta ujian meminta izin secara lisan dan **secara lengkap** melakukan poin-poin berikut: 1. Melakukan setiap tindakan dengan berhati-hati dan teliti 2. Memperhatikan kenyamanan pasien 3. Melakukan tindakan sesuai prioritas 4. Menunjukkan rasa hormat kepada pasien
NILAI UJI				

Keterangan :

Uji profesional dikatakan lulus apabila semua kriteria terpenuhi (memperoleh nilai 100).

GLOBAL RATING SCALE (GRS)

Nama Peserta : .....

	Tidak Lulus	*Borderline*	Lulus biasa	Lulus superior
NILAI UJI	0	50	75	100

Keterangan:

Uji *Global Rating Scale* (***GRS***): lulus superior bila memperoleh nilai 100; lulus biasa bila memperoleh nilai 75; bila nilainya 0 atau 50, tidak lulus.

RSPAD GATOT SOEBROTO
DEPARTEMEN OBSTETRI DAN GINEKOLOGI

UJI KOMPETENSI USG OBSTETRI GINEKOLOGI

KETERAMPILAN PEMERIKSAAN WAJAH: BIBIR ATAS DAN PHILTRUM

Nama Peserta: ..... Nama Penguji: .....

Tandatangan :..... Tandatangan: .....

Tanggal: .....

KETERAMPILAN (*SKILL*)

NILAI BATAS LULUS	≥ 3/4 = 75	0	1
Dalam uji kompetensi ini diperlukan satu buah gambar			
Kriteria kelulusan Gambar 18	1. Zona fokus (*focal zone*) pada tempat yang benar.		
	2. Gambar di perbesar (minimal 60% luas layar monitor).		
	3. Tampak gambaran potongan koronal bibir atas dan *philtrum*.		
	4. Jaringan lunak bibir atas, *philtrum* (ceruk pada bibir atas), dan *nares* (lubang hidung) tampak tergambar dengan jelas.		
Total Nilai			

PENCAPAIAN	KATEGORI	NILAI	REKOMENDASI
	Kompeten	**100**	Lulus dengan nilai baik sekali
	Cukup kompeten	**75 – 99**	Lulus, tetapi harus berlatih kembali secara mandiri
	Belum kompeten	**<75**	Tidak lulus

Keterangan :

Uji keterampilan (*skill*) dikatakan kompeten bila memperoleh nilai 100; cukup kompeten bila memperoleh nilai 75 – 99; dan belum kompeten bila memperoleh nilai <75.

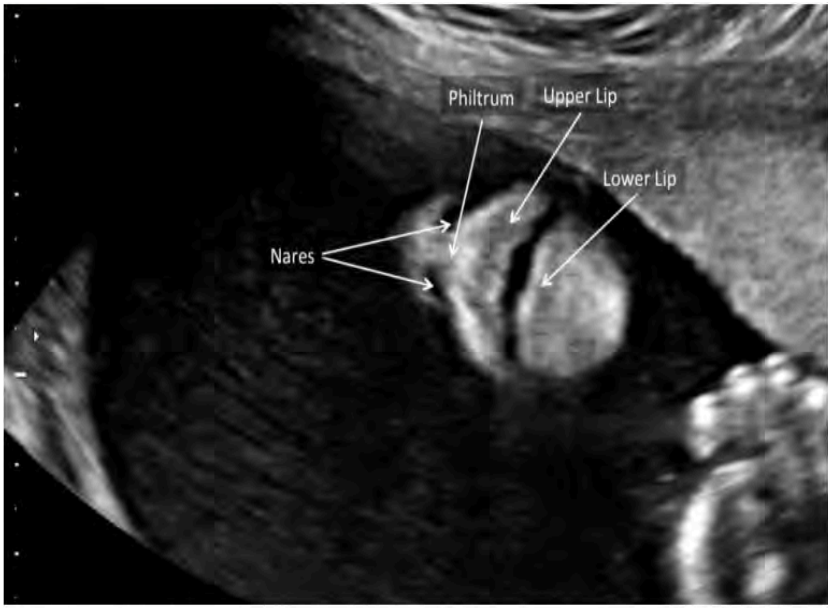

Gambar 18. Potongan koronal wajah janin, memperlihatkan bibir atas dan *philtrum*. **Catatan**: *tampak gambaran jaringan lunak bibir atas, philtrum dan nares.*

Kepustakaan

Abuhamad A, Minton KK, Benson CB, Chudleigh T, Crites L, Doubilet PM, Driggers R, Lee W, Mann KV, Perez JJ, Rose NC, Simpson LL, Tabor A, Benacerraf R. Obstetric and gynecologic ultrasound curriculum and competency assessment in residency training programs: consensus report. Ultrasound Obstet Gynecol 2018; 51: 150-155.

RSPAD GATOT SOEBROTO
DEPARTEMEN OBSTETRI DAN GINEKOLOGI

PERILAKU PROFESSIONAL

Nama Peserta : .....

	0	1	2	3
Perilaku Professional	Peserta ujian tidak meminta izin secara lisan dan sama sekali **tidak** melakukan poin berikut: 1. Melakukan setiap tindakan dengan berhati-hati dan teliti 2. Memperhatikan kenyamanan pasien 3. Melakukan tindakan sesuai prioritas 4. Menunjukkan rasa hormat kepada pasien	Peserta ujian meminta izin secara lisan dan melakukan **1poin** berikut: 1. Melakukan setiap tindakan dengan berhati-hati dan teliti 2. Memperhatikan kenyamanan pasien 3. Melakukan tindakan sesuai prioritas 4. Menunjukkan rasa hormat kepada pasien	Peserta ujian meminta izin secara lisan dan **2-3 poin** berikut: 1. Melakukan setiap tindakan dengan berhati-hati dan teliti 2. Memperhatikan kenyamanan pasien 3. Melakukan tindakan sesuai prioritas 4. Menunjukkan rasa hormat kepada pasien	Peserta ujian meminta izin secara lisan dan **secara lengkap** melakukan poin-poin berikut: 1. Melakukan setiap tindakan dengan berhati-hati dan teliti 2. Memperhatikan kenyamanan pasien 3. Melakukan tindakan sesuai prioritas 4. Menunjukkan rasa hormat kepada pasien
NILAI UJI				

Keterangan :

Uji profesional dikatakan lulus apabila semua kriteria terpenuhi (memperoleh nilai 100).

GLOBAL RATING SCALE (GRS)

Nama Peserta : .....

	Tidak Lulus	*Borderline*	Lulus biasa	Lulus superior
NILAI UJI	0	50	75	100

Keterangan:

Uji *Global Rating Scale* (***GRS***): lulus superior bila memperoleh nilai 100; lulus biasa bila memperoleh nilai 75; bila nilainya 0 atau 50, tidak lu...

RSPAD GATOT SOEBROTO
DEPARTEMEN OBSTETRI DAN GINEKOLOGI

UJI KOMPETENSI USG OBSTETRI GINEKOLOGI

KETERAMPILAN PEMERIKSAAN FOUR CHAMBER VIEW (4-CV)

Nama Peserta: ..... Nama Penguji: .....

Tandatangan :..... Tandatangan: .....

Tanggal: .....

KETERAMPILAN (*SKILL*)

NILAI BATAS LULUS	≥ 5/7 = 71	0	1
Dalam uji kompetensi ini diperlukan satu buah gambar			
Kriteria kelulusan Gambar 19	1. Zona fokus (*focal zone*) pada tempat yang benar.		
	2. Gambar di perbesar (minimal 60% luas layar monitor).		
	3. Potongan transversal (aksial) *thorax* janin.		
	4. Tidak boleh lebih dari satu buah *costae* terlihat pada setiap sisi lateral *thorax*.		
	5. Bila memungkinkan, buat gambaran *thorax* sebundar mungkin (sirkular).		
	6. *Vertebra* tampak dalam potongan melintang.		
	7. Tampak gambaran *four chamber*.		
Total Nilai			

PENCAPAIAN	KATEGORI	NILAI	REKOMENDASI
	Kompeten	**100**	Lulus dengan nilai baik sekali
	Cukup kompeten	**71 – 99**	Lulus, tetapi harus berlatih kembali secara mandiri
	Belum kompeten	**<71**	Tidak lulus

RSPAD GATOT SOEBROTO
DEPARTEMEN OBSTETRI DAN GINEKOLOGI

Keterangan :

Uji keterampilan (*skill*) dikatakan kompeten bila memperoleh nilai 100; cukup kompeten bila memperoleh nilai 71 – 99; dan belum kompeten bila memperoleh nilai <71.

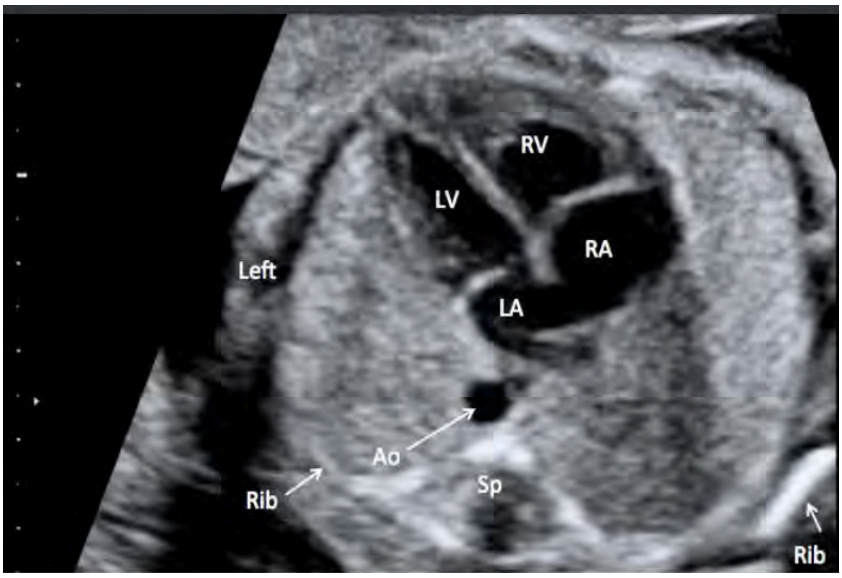

Gambar 19. Potongan aksial *thorax* setinggi level *four-chaber view* jantung. **Catatan**: *pada tampilan four-chamber view tampak ventrikel kanan (RV) sebagai rongga paling anterior, dan atrium kiri (LA) sebagai rongga paling posterior. Ventrikel kiri (LV) dan atrium kanan (RA) juga tampak terlihat. Lokasi aorta desendens (Ao) dan vertebra (Sp) tampak di bagian posterior. Apeks jantung mengarah ke kiri dan juga tampak satu buah costae.*

Kepustakaan

Abuhamad A, Minton KK, Benson CB, Chudleigh T, Crites L, Doubilet PM, Driggers R, Lee W, Mann KV, Perez JJ, Rose NC, Simpson LL, Tabor A, Benacerraf R. Obstetric and gynecologic ultrasound curriculum and competency assessment in residency training programs: consensus report. Ultrasound Obstet Gynecol 2018; 51: 150-155.

RSPAD GATOT SOEBROTO
DEPARTEMEN OBSTETRI DAN GINEKOLOGI

PERILAKU PROFESSIONAL

Nama Peserta : .....

	0	1	2	3
Perilaku Professional	Peserta ujian tidak meminta izin secara lisan dan sama sekali **tidak** melakukan poin berikut: 1. Melakukan setiap tindakan dengan berhati-hati dan teliti 2. Memperhatikan kenyamanan pasien 3. Melakukan tindakan sesuai prioritas 4. Menunjukkan rasa hormat kepada pasien	Peserta ujian meminta izin secara lisan dan melakukan **1poin** berikut: 1. Melakukan setiap tindakan dengan berhati-hati dan teliti 2. Memperhatikan kenyamanan pasien 3. Melakukan tindakan sesuai prioritas 4. Menunjukkan rasa hormat kepada pasien	Peserta ujian meminta izin secara lisan dan **2-3 poin** berikut: 1. Melakukan setiap tindakan dengan berhati-hati dan teliti 2. Memperhatikan kenyamanan pasien 3. Melakukan tindakan sesuai prioritas 4. Menunjukkan rasa hormat kepada pasien	Peserta ujian meminta izin secara lisan dan **secara lengkap** melakukan poin-poin berikut: 1. Melakukan setiap tindakan dengan berhati-hati dan teliti 2. Memperhatikan kenyamanan pasien 3. Melakukan tindakan sesuai prioritas 4. Menunjukkan rasa hormat kepada pasien
NILAI UJI				

Keterangan :

Uji profesional dikatakan lulus apabila semua kriteria terpenuhi (memperoleh nilai 100).

GLOBAL RATING SCALE (GRS)

Nama Peserta : .....

	Tidak Lulus	*Borderline*	Lulus biasa	Lulus superior
NILAI UJI	0	50	75	100

Keterangan:

Uji *Global Rating Scale* (***GRS***): lulus superior bila memperoleh nilai 100; lulus biasa bila memperoleh nilai 75; bila nilainya 0 atau 50, tidak lulus.

RSPAD GATOT SOEBROTO
DEPARTEMEN OBSTETRI DAN GINEKOLOGI

UJI KOMPETENSI USG OBSTETRI GINEKOLOGI

KETERAMPILAN PEMERIKSAAN LEFT VENTRICULAR OUTFLOW TRACT (LVOT)

Nama Peserta: ..... Nama Penguji: .....

Tandatangan :..... Tandatangan: .....

Tanggal: .....

KETERAMPILAN (*SKILL*)

NILAI BATAS LULUS	≥ 4/5 = 80	0	1
Dalam uji kompetensi ini diperlukan satu buah gambar			
Kriteria kelulusan Gambar 20	1. Zona fokus (*focal zone*) pada tempat yang benar.		
	2. Gambar di perbesar (minimal 60% luas layar monitor).		
	3. Potongan aksial rongga *thorax* yang membentuk sudut.		
	4. Gambaran *LVOT* berlanjut menjadi *aorta ascendens* dan *septum interventriculare*.		
	5. Gambaran *LVOT* tanpa pembagian menjadi *aorta ascendens* (yang menyingkirkan transposisi)		
Total Nilai			

PENCAPAIAN	KATEGORI	NILAI	REKOMENDASI
	Kompeten	**100**	Lulus dengan nilai baik sekali
	Cukup kompeten	**80 – 99**	Lulus, tetapi harus berlatih kembali secara mandiri
	Belum kompeten	**<80**	Tidak lulus

Keterangan :

Uji keterampilan (*skill*) dikatakan kompeten bila memperoleh nilai 100; cukup kompeten bila memperoleh nilai 80 – 99; dan belum kompeten bila memperoleh nilai <80.

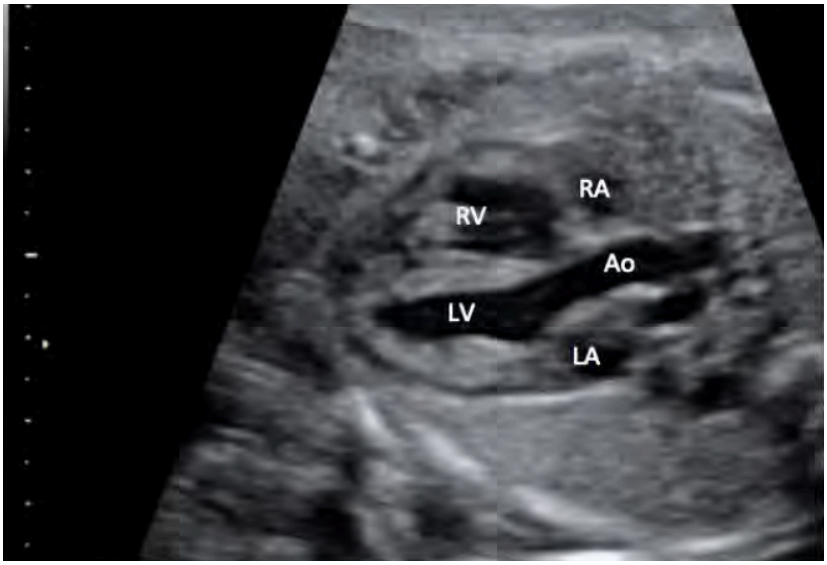

Gambar 20. Potongan aksial rongga *thorax* yang membentuk sudut, memperlihatkan *LVOT* dan *aorta* (*Ao*). **Catatan**: *Ao berasal dari ventrikel kiri (LV), berlanjut menjadi Ao dan septum interventriculare. LA, left atrium; RA, right atrium; RV, right ventricle.*

Kepustakaan

Abuhamad A, Minton KK, Benson CB, Chudleigh T, Crites L, Doubilet PM, Driggers R, Lee W, Mann KV, Perez JJ, Rose NC, Simpson LL, Tabor A, Benacerraf R. Obstetric and gynecologic ultrasound curriculum and competency assessment in residency training programs: consensus report. Ultrasound Obstet Gynecol 2018; 51: 150-155.

RSPAD GATOT SOEBROTO
DEPARTEMEN OBSTETRI DAN GINEKOLOGI

PERILAKU PROFESSIONAL

Nama Peserta : .....

	0	1	2	3
Perilaku Professional	Peserta ujian tidak meminta izin secara lisan dan sama sekali **tidak** melakukan poin berikut: 1. Melakukan setiap tindakan dengan berhati-hati dan teliti 2. Memperhatikan kenyamanan pasien 3. Melakukan tindakan sesuai prioritas 4. Menunjukkan rasa hormat kepada pasien	Peserta ujian meminta izin secara lisan dan melakukan **1poin** berikut: 1. Melakukan setiap tindakan dengan berhati-hati dan teliti 2. Memperhatikan kenyamanan pasien 3. Melakukan tindakan sesuai prioritas 4. Menunjukkan rasa hormat kepada pasien	Peserta ujian meminta izin secara lisan dan **2-3 poin** berikut: 1. Melakukan setiap tindakan dengan berhati-hati dan teliti 2. Memperhatikan kenyamanan pasien 3. Melakukan tindakan sesuai prioritas 4. Menunjukkan rasa hormat kepada pasien	Peserta ujian meminta izin secara lisan dan **secara lengkap** melakukan poin-poin berikut: 1. Melakukan setiap tindakan dengan berhati-hati dan teliti 2. Memperhatikan kenyamanan pasien 3. Melakukan tindakan sesuai prioritas 4. Menunjukkan rasa hormat kepada pasien
NILAI UJI				

Keterangan :

Uji profesional dikatakan lulus apabila semua kriteria terpenuhi (memperoleh nilai 100).

GLOBAL RATING SCALE (GRS)

Nama Peserta : .....

	Tidak Lulus	*Borderline*	Lulus biasa	Lulus superior
NILAI UJI	0	50	75	100

Keterangan:

Uji *Global Rating Scale* (***GRS***): lulus superior bila memperoleh nilai 100; lulus biasa bila memperoleh nilai 75; bila nilainya 0 atau 50, tidak lulus.

RSPAD GATOT SOEBROTO
DEPARTEMEN OBSTETRI DAN GINEKOLOGI

UJI KOMPETENSI USG OBSTETRI GINEKOLOGI

KETERAMPILAN PEMERIKSAAN RIGHT VENTRICULAR OUTFOW TRACT (RVOT)

Nama Peserta: ..... Nama Penguji: .....

Tandatangan :..... Tandatangan: .....

Tanggal: .....

KETERAMPILAN (*SKILL*)

NILAI BATAS LULUS	≥ 3/4 = 75	0	1
Dalam uji kompetensi ini diperlukan satu buah gambar			
Kriteria kelulusan Gambar 21	1. Zona fokus (*focal zone*) pada tempat yang benar.		
	2. Gambar di perbesar (minimal 60% luas layar monitor).		
	3. Potongan transversal atau parasagital rongga *thorax* bagian atas.		
	4. Gambaran *RVOT* disertai katup *pulmonal* (*PV*).		
Total Nilai			

PENCAPAIAN	KATEGORI	NILAI	REKOMENDASI
	Kompeten	**100**	Lulus dengan nilai baik sekali
	Cukup kompeten	**75 – 99**	Lulus, tetapi harus berlatih kembali secara mandiri
	Belum kompeten	**<75**	Tidak lulus

Keterangan :

Uji keterampilan (*skill*) dikatakan kompeten bila memperoleh nilai 100; cukup kompeten bila memperoleh nilai 75 – 99; dan belum kompeten bila memperoleh nilai <75.

Gambar 21. Potongan transversal rongga *thorax* bagian atas pada level *RVOT*. **Catatan**: *tampak arteri pulmonalis (PA), terletak superior dari aorta (Ao). Juga terlihat gambaran katup pulmonal (PV).*

Kepustakaan

Abuhamad A, Minton KK, Benson CB, Chudleigh T, Crites L, Doubilet PM, Driggers R, Lee W, Mann KV, Perez JJ, Rose NC, Simpson LL, Tabor A, Benacerraf R. Obstetric and gynecologic ultrasound curriculum and competency assessment in residency training programs: consensus report. Ultrasound Obstet Gynecol 2018; 51: 150-155.

RSPAD GATOT SOEBROTO
DEPARTEMEN OBSTETRI DAN GINEKOLOGI

PERILAKU PROFESSIONAL

Nama Peserta : .....

	0	1	2	3
Perilaku Professional	Peserta ujian tidak meminta izin secara lisan dan sama sekali **tidak** melakukan poin berikut: 1. Melakukan setiap tindakan dengan berhati-hati dan teliti 2. Memperhatikan kenyamanan pasien 3. Melakukan tindakan sesuai prioritas 4. Menunjukkan rasa hormat kepada pasien	Peserta ujian meminta izin secara lisan dan melakukan **1poin** berikut: 1. Melakukan setiap tindakan dengan berhati-hati dan teliti 2. Memperhatikan kenyamanan pasien 3. Melakukan tindakan sesuai prioritas 4. Menunjukkan rasa hormat kepada pasien	Peserta ujian meminta izin secara lisan dan **2-3 poin** berikut: 1. Melakukan setiap tindakan dengan berhati-hati dan teliti 2. Memperhatikan kenyamanan pasien 3. Melakukan tindakan sesuai prioritas 4. Menunjukkan rasa hormat kepada pasien	Peserta ujian meminta izin secara lisan dan **secara lengkap** melakukan poin-poin berikut: 1. Melakukan setiap tindakan dengan berhati-hati dan teliti 2. Memperhatikan kenyamanan pasien 3. Melakukan tindakan sesuai prioritas 4. Menunjukkan rasa hormat kepada pasien
NILAI UJI				

Keterangan :

Uji profesional dikatakan lulus apabila semua kriteria terpenuhi (memperoleh nilai 100).

GLOBAL RATING SCALE (GRS)

Nama Peserta : .....

	Tidak Lulus	*Borderline*	Lulus biasa	Lulus superior
NILAI UJI	0	50	75	100

Keterangan:

Uji *Global Rating Scale* (***GRS***): lulus superior bila memperoleh nilai 100; lulus biasa bila memperoleh nilai 75; bila nilainya 0 atau 50, tidak lulus.

RSPAD GATOT SOEBROTO
DEPARTEMEN OBSTETRI DAN GINEKOLOGI

UJI KOMPETENSI USG OBSTETRI GINEKOLOGI

KETERAMPILAN PEMERIKSAAN ABDOMEN: LEVEL LINGKAR PERUT (*AC*)

Nama Peserta: ..... Nama Penguji: .....

Tandatangan :..... Tandatangan: .....

Tanggal: .....

KETERAMPILAN (*SKILL*)

NILAI BATAS LULUS	**≥ 7/10 = 70**	**0**	**1**
Dalam uji kompetensi ini diperlukan satu buah gambar			
Kriteria kelulusan Gambar 7	1. Zona fokus (*focal zone*) pada tempat yang benar		
	2. Gambar diperbesar (minimal 60% luas layar monitor)		
	3. Potongan aksial (transversal) *abdomen*		
	4. Buat gambar *abdomen* sebundar mungkin.		
	5. *Vertebra* tampak pada potongan melintang, bila memungkinkan posisi *vertebra* terletak pada jam 3 atau 9.		
	6. Tampak gambaran *gaster*.		
	7. Bagian intrahepatik *V. Umbilicalis* tampak sebagai segmen pendek (berbentuk seperti huruf C atau J).		
	8. Pada sisi lateral tidak boleh tampak lebih dari satu buah *costae*.		
	9. Tidak boleh tampak gambaran ginjal.		
	10. Bila mungkin keseluruhan kulit *abdome*n dapat dilihat.		
	Catatan: *kompetensi pada potongan ini dapat juga dipastikan sebagai bagian dari kompetensi pengukuran AC, seperti terlihat pada Tabel 1G.*		
Total Nilai			

RSPAD GATOT SOEBROTO
DEPARTEMEN OBSTETRI DAN GINEKOLOGI

PENCAPAIAN	KATEGORI	NILAI	REKOMENDASI
	Kompeten	**100**	Lulus dengan nilai baik sekali
	Cukup kompeten	**70 – 99**	Lulus, tetapi harus berlatih kembali secara mandiri
	Belum kompeten	**<70**	Tidak lulus

Keterangan :

Uji keterampilan (*skill*) dikatakan kompeten bila memperoleh nilai 100; cukup kompeten bila memperoleh nilai 70 – 99; dan belum kompeten bila memperoleh nilai <70.

Gambar 7. Potongan aksial (transversal) *abdomen* pada level lingkar perut (***AC***). **Catatan**: *tampak gambaran bagian vena umbilikalis intra abdominal (UV), gaster (St), vertebra (Sp), aorta abdominalis desendens (Ao) dan vena cava inferior (IVC). Juga tampak adanya gambaran satu buah kostae pada setiap sisi lateralnya.*

Kepustakaan

Abuhamad A, Minton KK, Benson CB, Chudleigh T, Crites L, Doubilet PM, Driggers R, Lee W, Mann KV, Perez JJ, Rose NC, Simpson LL, Tabor A, Benacerraf R. Obstetric and gynecologic ultrasound curriculum and competency assessment in residency training programs: consensus report. Ultrasound Obstet Gynecol 2018; 51: 150-155.

RSPAD GATOT SOEBROTO
DEPARTEMEN OBSTETRI DAN GINEKOLOGI

PERILAKU PROFESSIONAL

Nama Peserta : .....

	0	1	2	3
Perilaku Professional	Peserta ujian tidak meminta izin secara lisan dan sama sekali **tidak** melakukan poin berikut: 1. Melakukan setiap tindakan dengan berhati-hati dan teliti 2. Memperhatikan kenyamanan pasien 3. Melakukan tindakan sesuai prioritas 4. Menunjukkan rasa hormat kepada pasien	Peserta ujian meminta izin secara lisan dan melakukan **1poin** berikut: 1. Melakukan setiap tindakan dengan berhati-hati dan teliti 2. Memperhatikan kenyamanan pasien 3. Melakukan tindakan sesuai prioritas 4. Menunjukkan rasa hormat kepada pasien	Peserta ujian meminta izin secara lisan dan **2-3 poin** berikut: 1. Melakukan setiap tindakan dengan berhati-hati dan teliti 2. Memperhatikan kenyamanan pasien 3. Melakukan tindakan sesuai prioritas 4. Menunjukkan rasa hormat kepada pasien	Peserta ujian meminta izin secara lisan dan **secara lengkap** melakukan poin-poin berikut: 1. Melakukan setiap tindakan dengan berhati-hati dan teliti 2. Memperhatikan kenyamanan pasien 3. Melakukan tindakan sesuai prioritas 4. Menunjukkan rasa hormat kepada pasien
NILAI UJI				

Keterangan :

Uji profesional dikatakan lulus apabila semua kriteria terpenuhi (memperoleh nilai 100).

GLOBAL RATING SCALE (GRS)

Nama Peserta : .....

	Tidak Lulus	*Borderline*	Lulus biasa	Lulus superior
NILAI UJI	0	50	75	100

Keterangan:

Uji *Global Rating Scale* (***GRS***): lulus superior bila memperoleh nilai 100; lulus biasa bila memperoleh nilai 75; bila nilainya 0 atau 50, tidak lulus.

RSPAD GATOT SOEBROTO
DEPARTEMEN OBSTETRI DAN GINEKOLOGI

UJI KOMPETENSI USG OBSTETRI GINEKOLOGI

KETERAMPILAN PEMERIKSAAN ABDOMEN: GINJAL

Nama Peserta: ..... Nama Penguji: .....

Tandatangan :..... Tandatangan: .....

Tanggal: .....

KETERAMPILAN (*SKILL*)

NILAI BATAS LULUS	≥ 3/4 = 75	0	1
Dalam uji kompetensi ini diperlukan tiga buah gambar			
Kriteria kelulusan Gambar 22a, 22b, dan 22c	1. Zona fokus (*focal zone*) pada tempat yang benar.		
	2. Gambar di perbesar (minimal 60% luas layar monitor).		
	3. Potongan koronal, parasagital, atau aksial (transversal) *abdomen*.		
	4. Ginjal kanan dan kiri ditampilkan dalam satu atau dua gambar.		
Total Nilai			

PENCAPAIAN	KATEGORI	NILAI	REKOMENDASI
	Kompeten	**100**	Lulus dengan nilai baik sekali
	Cukup kompeten	**75 – 99**	Lulus, tetapi harus berlatih kembali secara mandiri
	Belum kompeten	**<75**	Tidak lulus

Keterangan :

Uji keterampilan (*skill*) dikatakan kompeten bila memperoleh nilai 100; cukup kompeten bila memperoleh nilai 75 – 99; dan belum kompeten bila memperoleh nilai <75.

RSPAD GATOT SOEBROTO
DEPARTEMEN OBSTETRI DAN GINEKOLOGI

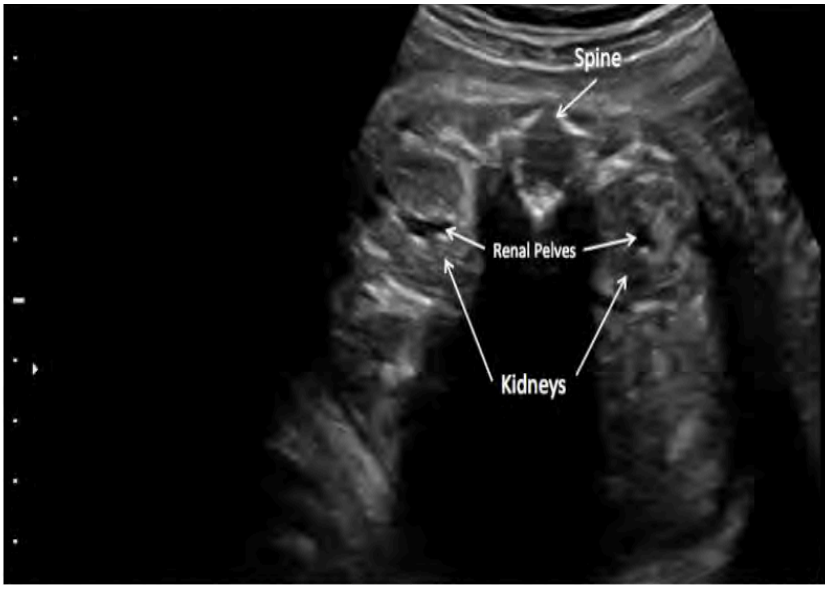

Gambar 22 a. Potongan aksial *abdomen* janin pada level ginjal. **Catatan**: *terlihat gambaran ginjal kanan dan kiri serta pelvik renalis, terletak di bagian posterior abdomen janin, lateral dari vertebra.*

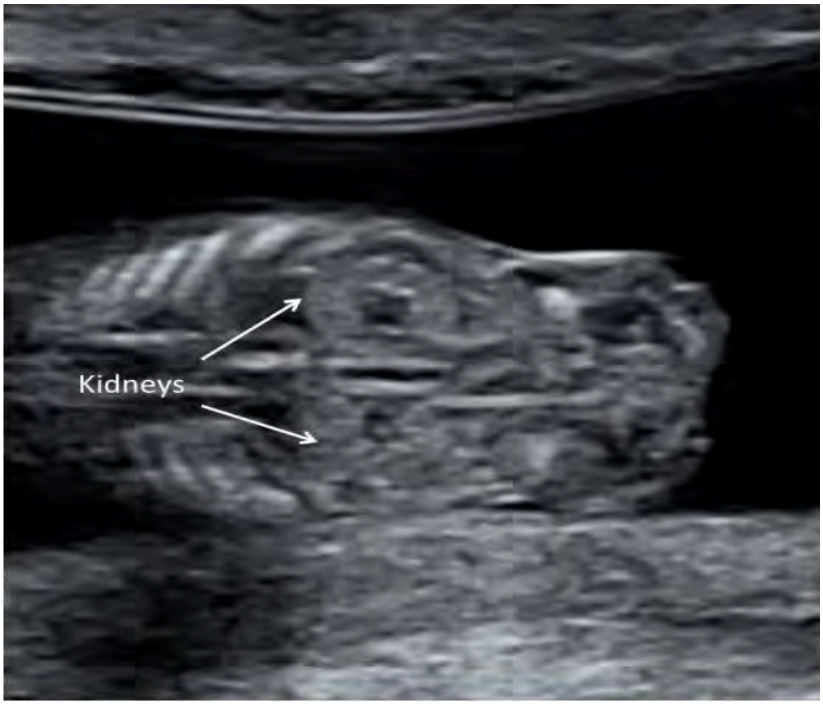

Gambar 22 b. Potongan koronal *abdomen* janin bagian posterior. **Catatan**: *tampak gambaran potongan koronal ginjal kanan dan kiri.*

Gambar 22 c. Potongan sagital sisi kanan *abdomen*, tampak gambaran ginjal kanan.

Kepustakaan

Abuhamad A, Minton KK, Benson CB, Chudleigh T, Crites L, Doubilet PM, Driggers R, Lee W, Mann KV, Perez JJ, Rose NC, Simpson LL, Tabor A, Benacerraf R. Obstetric and gynecologic ultrasound curriculum and competency assessment in residency training programs: consensus report. Ultrasound Obstet Gynecol 2018; 51: 150-155.

RSPAD GATOT SOEBROTO
DEPARTEMEN OBSTETRI DAN GINEKOLOGI

PERILAKU PROFESSIONAL

Nama Peserta : .....

	0	1	2	3
Perilaku Professional	Peserta ujian tidak meminta izin secara lisan dan sama sekali **tidak** melakukan poin berikut: 1. Melakukan setiap tindakan dengan berhati-hati dan teliti 2. Memperhatikan kenyamanan pasien 3. Melakukan tindakan sesuai prioritas 4. Menunjukkan rasa hormat kepada pasien	Peserta ujian meminta izin secara lisan dan melakukan **1poin** berikut: 1. Melakukan setiap tindakan dengan berhati-hati dan teliti 2. Memperhatikan kenyamanan pasien 3. Melakukan tindakan sesuai prioritas 4. Menunjukkan rasa hormat kepada pasien	Peserta ujian meminta izin secara lisan dan **2-3 poin** berikut: 1. Melakukan setiap tindakan dengan berhati-hati dan teliti 2. Memperhatikan kenyamanan pasien 3. Melakukan tindakan sesuai prioritas 4. Menunjukkan rasa hormat kepada pasien	Peserta ujian meminta izin secara lisan dan **secara lengkap** melakukan poin-poin berikut: 1. Melakukan setiap tindakan dengan berhati-hati dan teliti 2. Memperhatikan kenyamanan pasien 3. Melakukan tindakan sesuai prioritas 4. Menunjukkan rasa hormat kepada pasien
NILAI UJI				

Keterangan :

Uji profesional dikatakan lulus apabila semua kriteria terpenuhi (memperoleh nilai 100).

GLOBAL RATING SCALE (GRS)

Nama Peserta : .....

	Tidak Lulus	*Borderline*	Lulus biasa	Lulus superior
NILAI UJI	0	50	75	100

Keterangan:

Uji *Global Rating Scale* (***GRS***): lulus superior bila memperoleh nilai 100; lulus biasa bila memperoleh nilai 75; bila nilainya 0 atau 50, tidak lulus.

RSPAD GATOT SOEBROTO
DEPARTEMEN OBSTETRI DAN GINEKOLOGI

UJI KOMPETENSI USG OBSTETRI GINEKOLOGI

KETERAMPILAN PEMERIKSAAN ABDOMEN: INSERSI UMBILICUS

Nama Peserta: ..... Nama Penguji: .....

Tandatangan :..... Tandatangan: .....

Tanggal: .....

KETERAMPILAN (*SKILL*)

NILAI BATAS LULUS	≥ 3/4 = 75	0	1
Dalam uji kompetensi ini diperlukan satu buah gambar			
Kriteria kelulusan Gambar 23	1. Zona fokus (*focal zone*) pada tempat yang benar.		
	2. Gambar di perbesar (minimal 60% luas layar monitor).		
	3. Potongan aksial atau midsagital *abdomen*.		
	4. Tampilkan gambar insersi *umbilicus* pada dinding anterior *abdomen*, dibatasi oleh cairan *amnion* dan kedua dinding *abdomen* yang membatasi insersi *umbilicus* jelas terlihat.		
Total Nilai			

PENCAPAIAN	KATEGORI	NILAI	REKOMENDASI
	Kompeten	**100**	Lulus dengan nilai baik sekali
	Cukup kompeten	**75 – 99**	Lulus, tetapi harus berlatih kembali secara mandiri
	Belum kompeten	**<75**	Tidak lulus

Keterangan :

Uji keterampilan (*skill*) dikatakan kompeten bila memperoleh nilai 100; cukup kompeten bila memperoleh nilai 75 – 99; dan belum kompeten bila memperoleh nilai <75.

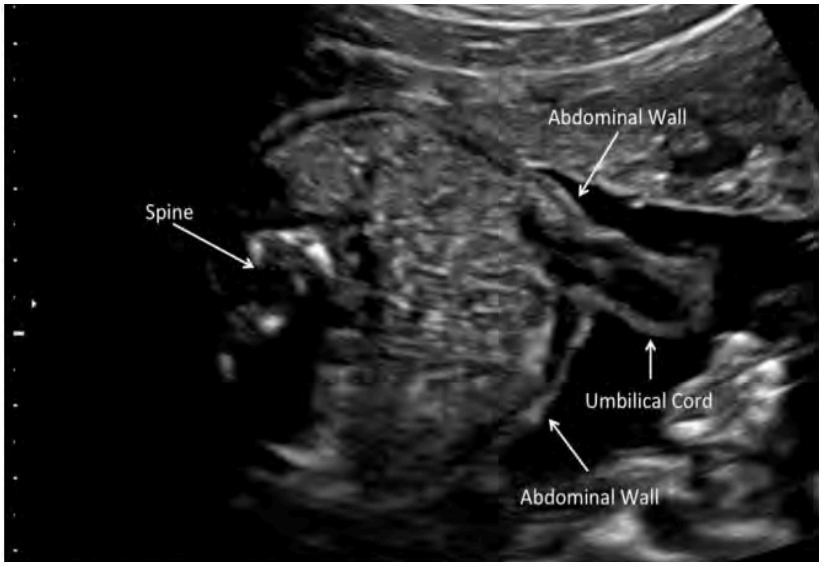

Gambar 23. Potongan aksial (transversal) *abdomen* janin pada level *insersi umbilicus*.
Catatan: *tampak insersi umbilicus pada dinding anterior abdomen.*

Kepustakaan

Abuhamad A, Minton KK, Benson CB, Chudleigh T, Crites L, Doubilet PM, Driggers R, Lee W, Mann KV, Perez JJ, Rose NC, Simpson LL, Tabor A, Benacerraf R. Obstetric and gynecologic ultrasound curriculum and competency assessment in residency training programs: consensus report. Ultrasound Obstet Gynecol 2018; 51: 150-155.

RSPAD GATOT SOEBROTO
DEPARTEMEN OBSTETRI DAN GINEKOLOGI

PERILAKU PROFESSIONAL

Nama Peserta : .....

	0	1	2	3
Perilaku Professional	Peserta ujian tidak meminta izin secara lisan dan sama sekali **tidak** melakukan poin berikut: 1. Melakukan setiap tindakan dengan berhati-hati dan teliti 2. Memperhatikan kenyamanan pasien 3. Melakukan tindakan sesuai prioritas 4. Menunjukkan rasa hormat kepada pasien	Peserta ujian meminta izin secara lisan dan melakukan **1poin** berikut: 1. Melakukan setiap tindakan dengan berhati-hati dan teliti 2. Memperhatikan kenyamanan pasien 3. Melakukan tindakan sesuai prioritas 4. Menunjukkan rasa hormat kepada pasien	Peserta ujian meminta izin secara lisan dan **2-3 poin** berikut: 1. Melakukan setiap tindakan dengan berhati-hati dan teliti 2. Memperhatikan kenyamanan pasien 3. Melakukan tindakan sesuai prioritas 4. Menunjukkan rasa hormat kepada pasien	Peserta ujian meminta izin secara lisan dan **secara lengkap** melakukan poin-poin berikut: 1. Melakukan setiap tindakan dengan berhati-hati dan teliti 2. Memperhatikan kenyamanan pasien 3. Melakukan tindakan sesuai prioritas 4. Menunjukkan rasa hormat kepada pasien
NILAI UJI				

Keterangan :

Uji profesional dikatakan lulus apabila semua kriteria terpenuhi (memperoleh nilai 100).

GLOBAL RATING SCALE (GRS)

Nama Peserta : .....

	Tidak Lulus	*Borderline*	Lulus biasa	Lulus superior
NILAI UJI	0	50	75	100

Keterangan:

Uji *Global Rating Scale* (***GRS***): lulus superior bila memperoleh nilai 100; lulus biasa bila memperoleh nilai 75; bila nilainya 0 atau 50, tidak lulus.

RSPAD GATOT SOEBROTO
DEPARTEMEN OBSTETRI DAN GINEKOLOGI

UJI KOMPETENSI USG OBSTETRI GINEKOLOGI

KETERAMPILAN PEMERIKSAAN JUMLAH PEMBULUH DARAH UMBILICUS

Nama Peserta: ..... Nama Penguji: .....

Tandatangan :..... Tandatangan: .....

Tanggal: .....

KETERAMPILAN (*SKILL*)

NILAI BATAS LULUS	≥ 3/4 = 75	0	1
Dalam uji kompetensi ini diperlukan tiga buah gambar			
Kriteria kelulusan Gambar 24a, 24b dan 24c	1. Zona fokus (*focal zone*) pada tempat yang benar.		
	2. Gambar di perbesar (minimal 60% luas layar monitor).		
	3. Potongan *cross sectional* (melintang) *umbilicus* di dalam cairan *amnion* atau potongan aksial pelvik janin dengan memakai *Doppler* berwarna (Gambar 24b).		
	4. Tampak gambaran kedua arteri *umbilicalis* disekitar *vesica urinaria* (lihat Gambar 24a).		
Total Nilai			

PENCAPAIAN	KATEGORI	NILAI	REKOMENDASI
	Kompeten	**100**	Lulus dengan nilai baik sekali
	Cukup kompeten	**75 – 99**	Lulus, tetapi harus berlatih kembali secara mandiri
	Belum kompeten	**<75**	Tidak lulus

Keterangan :

Uji keterampilan (*skill*) dikatakan kompeten bila memperoleh nilai 100; cukup kompeten bila memperoleh nilai 75 – 99; dan belum kompeten bila memperoleh nilai <75.

RSPAD GATOT SOEBROTO
DEPARTEMEN OBSTETRI DAN GINEKOLOGI

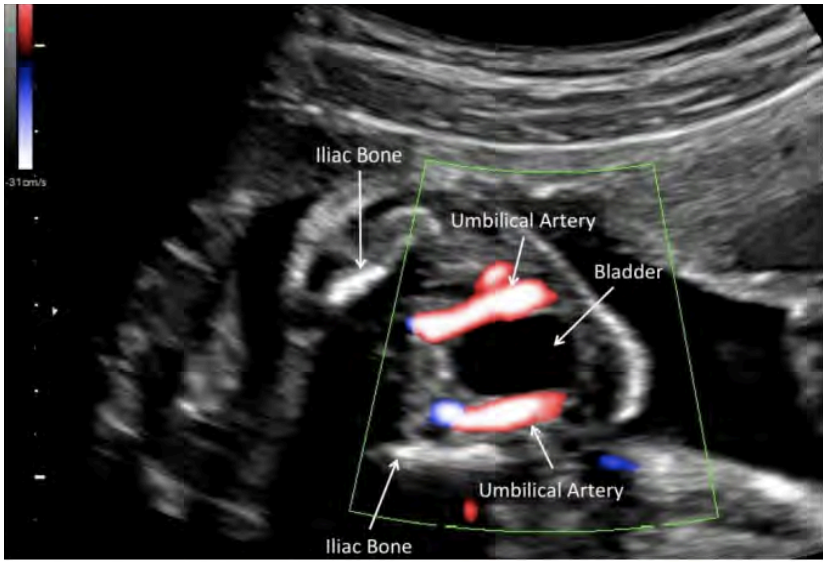

Gambar 24 a. Potongan aksial pelvik janin (*Doppler* berwarna) pada level *vesica urinaria*. **Catatan**: *tampak gambaran dua arteri umbilicalis, lateral dari vesica urinaria.*

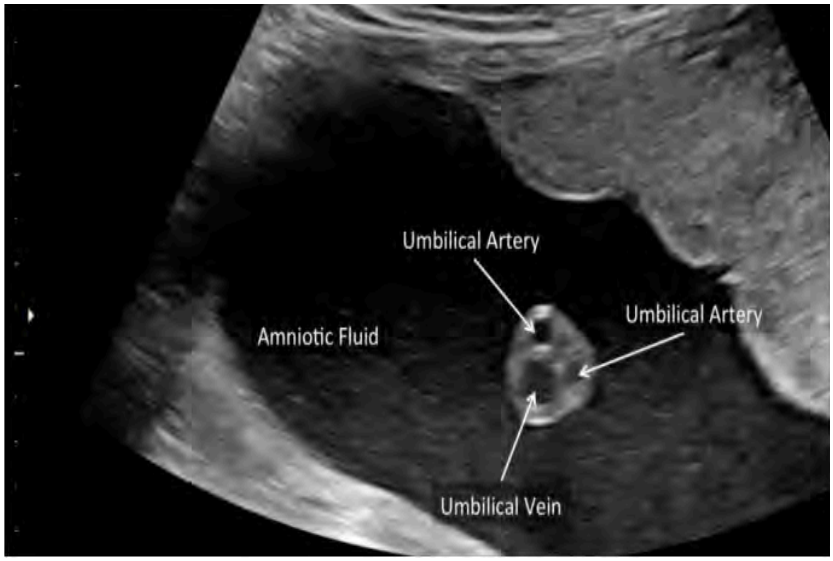

Gambar 24 b. Potongan aksial (hitam putih) dari segmen *umbilicus* yang bebas (*free loop*) di dalam cairan *amnion*, tampak gambaran satu vena dan dua arteri *umbilicalis*.

RSPAD GATOT SOEBROTO
DEPARTEMEN OBSTETRI DAN GINEKOLOGI

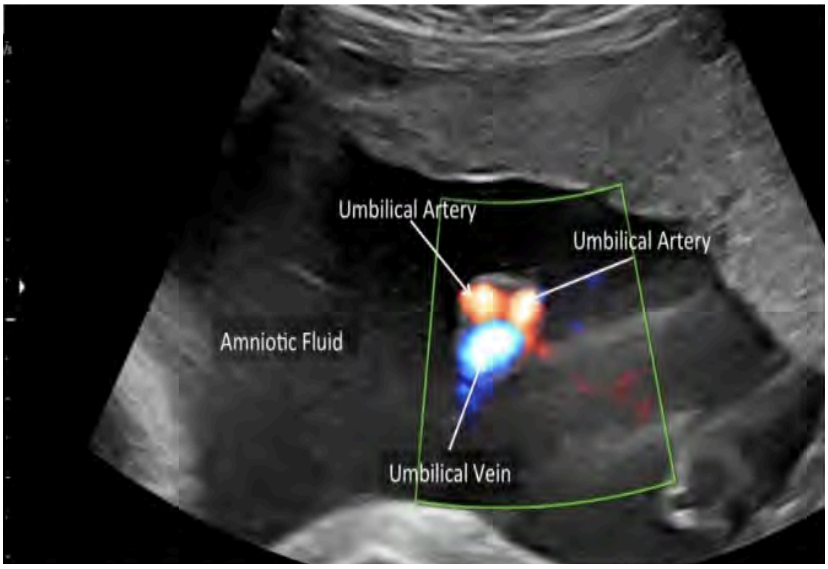

Gambar 24 c. Potongan aksial (*Doppler* berwarna) segmen bebas (*free loop*) umbilikus di dalam cairan *amnion* (sama seperti Gambar 24b), memperlihatkan satu vena *umbilicalis* dan dua arteri *umbilicalis*. **Catatan**: *aliran darah pada vena umbilicalis berlawanan arah dengan arteri umbilicalis.*

Kepustakaan

Abuhamad A, Minton KK, Benson CB, Chudleigh T, Crites L, Doubilet PM, Driggers R, Lee W, Mann KV, Perez JJ, Rose NC, Simpson LL, Tabor A, Benacerraf R. Obstetric and gynecologic ultrasound curriculum and competency assessment in residency training programs: consensus report. Ultrasound Obstet Gynecol 2018; 51: 150-155.

RSPAD GATOT SOEBROTO
DEPARTEMEN OBSTETRI DAN GINEKOLOGI

PERILAKU PROFESSIONAL

Nama Peserta : .....

	0	1	2	3
Perilaku Professional	Peserta ujian tidak meminta izin secara lisan dan sama sekali **tidak** melakukan poin berikut: 1. Melakukan setiap tindakan dengan berhati-hati dan teliti 2. Memperhatikan kenyamanan pasien 3. Melakukan tindakan sesuai prioritas 4. Menunjukkan rasa hormat kepada pasien	Peserta ujian meminta izin secara lisan dan melakukan **1poin** berikut: 1. Melakukan setiap tindakan dengan berhati-hati dan teliti 2. Memperhatikan kenyamanan pasien 3. Melakukan tindakan sesuai prioritas 4. Menunjukkan rasa hormat kepada pasien	Peserta ujian meminta izin secara lisan dan **2-3 poin** berikut: 1. Melakukan setiap tindakan dengan berhati-hati dan teliti 2. Memperhatikan kenyamanan pasien 3. Melakukan tindakan sesuai prioritas 4. Menunjukkan rasa hormat kepada pasien	Peserta ujian meminta izin secara lisan dan **secara lengkap** melakukan poin-poin berikut: 1. Melakukan setiap tindakan dengan berhati-hati dan teliti 2. Memperhatikan kenyamanan pasien 3. Melakukan tindakan sesuai prioritas 4. Menunjukkan rasa hormat kepada pasien
NILAI UJI				

Keterangan :

Uji profesional dikatakan lulus apabila semua kriteria terpenuhi (memperoleh nilai 100).

GLOBAL RATING SCALE (GRS)

Nama Peserta : .....

	Tidak Lulus	*Borderline*	Lulus biasa	Lulus superior
NILAI UJI	0	50	75	100

Keterangan:

Uji *Global Rating Scale* (***GRS***): lulus superior bila memperoleh nilai 100; lulus biasa bila memperoleh nilai 75; bila nilainya 0 atau 50, tidak lulus.

RSPAD GATOT SOEBROTO
DEPARTEMEN OBSTETRI DAN GINEKOLOGI

UJI KOMPETENSI USG OBSTETRI GINEKOLOGI

KETERAMPILAN PEMERIKSAAN PELVIK: VESICA URINARIA

Nama Peserta: ..... Nama Penguji: .....

Tandatangan :..... Tandatangan: .....

Tanggal: .....

KETERAMPILAN (*SKILL*)

NILAI BATAS LULUS	≥ 3/4 = 75	0	1
Dalam uji kompetensi ini diperlukan satu buah gambar			
Kriteria kelulusan Gambar 25	1. Zona fokus (*focal zone*) pada tempat yang benar.		
	2. Gambar di perbesar (minimal 60% luas layar monitor).		
	3. Potongan koronal, sagital, atau aksial *abdomen*/pelvik janin.		
	4. Gambaran *vesica urinaria* tampak pada bagian anterior pelvik (lihat Gambar 25).		
Total Nilai			

PENCAPAIAN	KATEGORI	NILAI	REKOMENDASI
	Kompeten	**100**	Lulus dengan nilai baik sekali
	Cukup kompeten	**75 – 99**	Lulus, tetapi harus berlatih kembali secara mandiri
	Belum kompeten	**<75**	Tidak lulus

Keterangan :

Uji keterampilan (*skills*) dikatakan kompeten bila memperoleh nilai 100; cukup kompeten bila memperoleh nilai 75 – 99; dan belum kompeten bila memperoleh nilai <75.

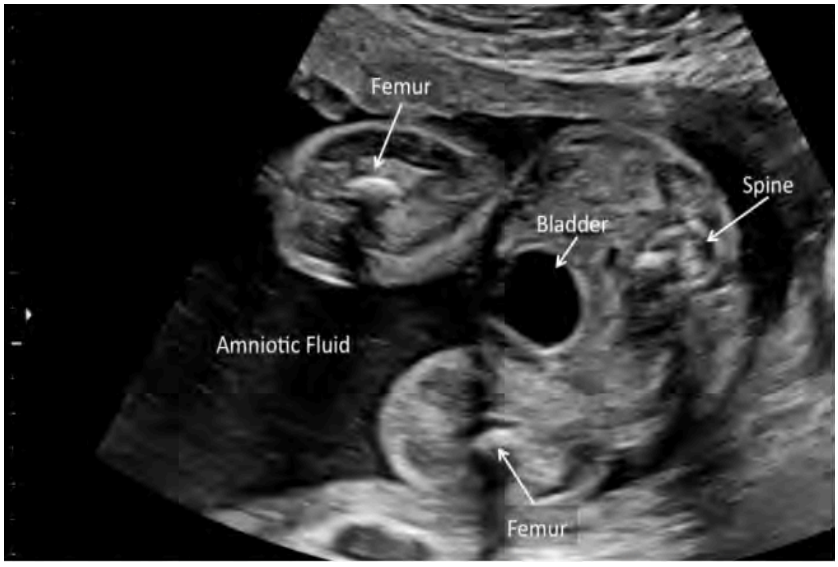

Gambar 25. Potongan aksial dinding *abdomen* bagian bawah dan pelvik, tampak *vesica urinaria* janin pada daerah anterior pelvik. Pada potongan aksial ini, tampak gambaran potongan melintang (*cross-section*) kedua *femur* dari ekstremitas inferior.

Kepustakaan

Abuhamad A, Minton KK, Benson CB, Chudleigh T, Crites L, Doubilet PM, Driggers R, Lee W, Mann KV, Perez JJ, Rose NC, Simpson LL, Tabor A, Benacerraf R. Obstetric and gynecologic ultrasound curriculum and competency assessment in residency training programs: consensus report. Ultrasound Obstet Gynecol 2018; 51: 150-155.

RSPAD GATOT SOEBROTO
DEPARTEMEN OBSTETRI DAN GINEKOLOGI

PERILAKU PROFESSIONAL

Nama Peserta : .....

	0	1	2	3
Perilaku Professional	Peserta ujian tidak meminta izin secara lisan dan sama sekali **tidak** melakukan poin berikut: 1. Melakukan setiap tindakan dengan berhati-hati dan teliti 2. Memperhatikan kenyamanan pasien 3. Melakukan tindakan sesuai prioritas 4. Menunjukkan rasa hormat kepada pasien	Peserta ujian meminta izin secara lisan dan melakukan **1poin** berikut: 1. Melakukan setiap tindakan dengan berhati-hati dan teliti 2. Memperhatikan kenyamanan pasien 3. Melakukan tindakan sesuai prioritas 4. Menunjukkan rasa hormat kepada pasien	Peserta ujian meminta izin secara lisan dan **2-3 poin** berikut: 1. Melakukan setiap tindakan dengan berhati-hati dan teliti 2. Memperhatikan kenyamanan pasien 3. Melakukan tindakan sesuai prioritas 4. Menunjukkan rasa hormat kepada pasien	Peserta ujian meminta izin secara lisan dan **secara lengkap** melakukan poin-poin berikut: 1. Melakukan setiap tindakan dengan berhati-hati dan teliti 2. Memperhatikan kenyamanan pasien 3. Melakukan tindakan sesuai prioritas 4. Menunjukkan rasa hormat kepada pasien
NILAI UJI				

Keterangan :

Uji profesional dikatakan lulus apabila semua kriteria terpenuhi (memperoleh nilai 100).

GLOBAL RATING SCALE (GRS)

Nama Peserta : .....

	Tidak Lulus	*Borderline*	Lulus biasa	Lulus superior
NILAI UJI	0	50	75	100

Keterangan:

Uji *Global Rating Scale* (***GRS***): lulus superior bila memperoleh nilai 100; lulus biasa bila memperoleh nilai 75; bila nilainya 0 atau 50, tidak lulus.

RSPAD GATOT SOEBROTO
DEPARTEMEN OBSTETRI DAN GINEKOLOGI

UJI KOMPETENSI USG OBSTETRI GINEKOLOGI

KETERAMPILAN PEMERIKSAAN VERTEBRA: LONGITUDINAL

Nama Peserta: ..... Nama Penguji: .....

Tandatangan :..... Tandatangan: .....

Tanggal: .....

KETERAMPILAN (*SKILL*)

NILAI BATAS LULUS	≥ 5/7 = 71	0	1
Dalam uji kompetensi ini diperlukan tiga buah gambar			
Kriteria kelulusan Gambar 26a, 26b, dan 26c	1. Zona fokus (*focal zone*) pada tempat yang benar.		
	2. Gambar di perbesar (minimal 60% luas layar monitor).		
	3. Potongan midsagital *vertebra*.		
	4. Tampak jelas gambaran kulit kulit di bagian atas *vertebra* yang dibatasi oleh cairan *amnion*.		
	Gambar 1: 5. Evaluasi keseluruhan panjang *vertebra cervicalis*.		
	Gambar 2: 6. Evaluasi keseluruhan panjang *vertebra thoracalis*.		
	Gambar 3: 7. Evaluasi keseluruhan panjang *vertebra lumbo-sacral*.		
Total Nilai			

PENCAPAIAN	KATEGORI	NILAI	REKOMENDASI
	Kompeten	**100**	Lulus dengan nilai baik sekali
	Cukup kompeten	**71 – 99**	Lulus, tetapi harus berlatih kembali secara mandiri
	Belum kompeten	**<71**	Tidak lulus

RSPAD GATOT SOEBROTO
DEPARTEMEN OBSTETRI DAN GINEKOLOGI

Keterangan :

Uji keterampilan (*skills*) dikatakan kompeten bila memperoleh nilai 100; cukup kompeten bila memperoleh nilai 71 – 99; dan belum kompeten bila memperoleh nilai <71.

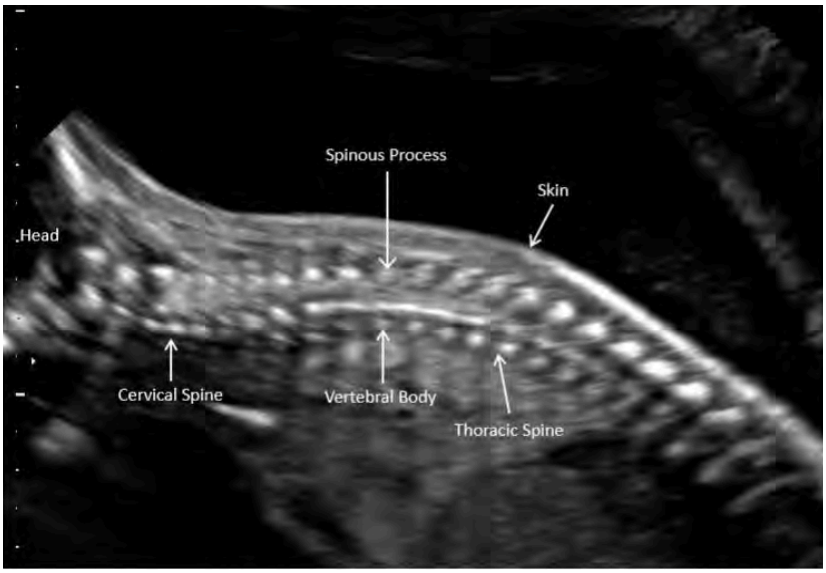

Gambar 26 a. Potongan midsagital *vertebra* janin pada level regio *vertebra cervicalis* dan *thoracalis*. **Catatan**: *tampak gambaran keseluruhan panjang vertebra cervicalis dan thoracalis, disertai gambaran normal kulit yang melapisinya dan tidak tampak abnormalitas vertebra. Processus spinosus dan kaitannya dengan corpus vertebra tampak terlihat pada setiap segmen vertebra.*

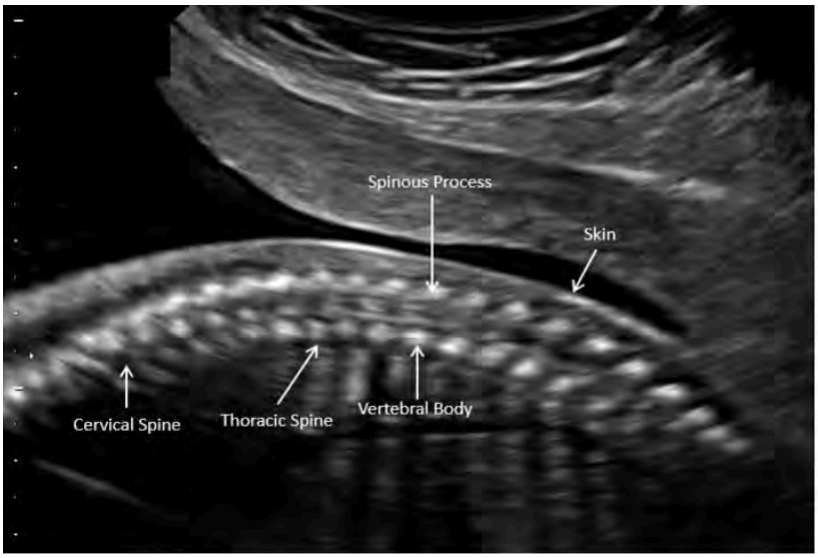

Gambar 26 b. Potongan midsagital *vertebra* janin pada level regio *thorax*. **Catatan**: *tampak gambaran keseluruhan panjang vertebra thoracalis, disertai gambaran normal kulit yang melapisinya dan tidak tampak abnormalitas vertebra. Processus spinosus dan kaitannya dengan corpus vertebra tampak terlihat pada setiap segmen vertebra.*

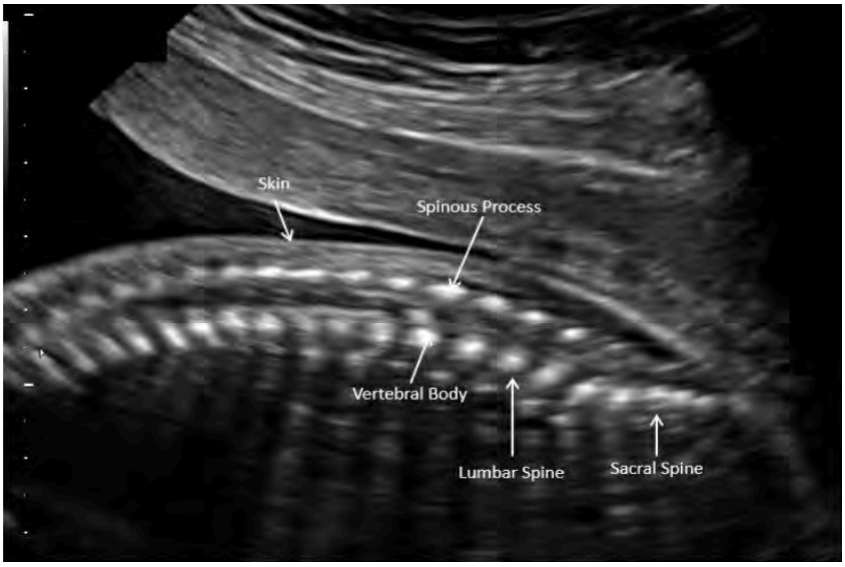

Gambar 26 c. Potongan midsagital *vertebra* janin pada level regio *lumbo-sacral*. **Catatan**: *tampak gambaran keseluruhan panjang vertebra lumbo-sacral, disertai gambaran normal kulit yang melapisinya dan tidak tampak abnormalitas vertebra. Processus spinosus dan kaitannya dengan corpus vertebra tampak terlihat pada setiap segmen vertebra.*

Kepustakaan

Abuhamad A, Minton KK, Benson CB, Chudleigh T, Crites L, Doubilet PM, Driggers R, Lee W, Mann KV, Perez JJ, Rose NC, Simpson LL, Tabor A, Benacerraf R. Obstetric and gynecologic ultrasound curriculum and competency assessment in residency training programs: consensus report. Ultrasound Obstet Gynecol 2018; 51: 150-155.

RSPAD GATOT SOEBROTO
DEPARTEMEN OBSTETRI DAN GINEKOLOGI

PERILAKU PROFESSIONAL

Nama Peserta : .....

	0	1	2	3
Perilaku Professional	Peserta ujian tidak meminta izin secara lisan dan sama sekali **tidak** melakukan poin berikut: 1. Melakukan setiap tindakan dengan berhati-hati dan teliti 2. Memperhatikan kenyamanan pasien 3. Melakukan tindakan sesuai prioritas 4. Menunjukkan rasa hormat kepada pasien	Peserta ujian meminta izin secara lisan dan melakukan **1poin** berikut: 1. Melakukan setiap tindakan dengan berhati-hati dan teliti 2. Memperhatikan kenyamanan pasien 3. Melakukan tindakan sesuai prioritas 4. Menunjukkan rasa hormat kepada pasien	Peserta ujian meminta izin secara lisan dan **2-3 poin** berikut: 1. Melakukan setiap tindakan dengan berhati-hati dan teliti 2. Memperhatikan kenyamanan pasien 3. Melakukan tindakan sesuai prioritas 4. Menunjukkan rasa hormat kepada pasien	Peserta ujian meminta izin secara lisan dan **secara lengkap** melakukan poin-poin berikut: 1. Melakukan setiap tindakan dengan berhati-hati dan teliti 2. Memperhatikan kenyamanan pasien 3. Melakukan tindakan sesuai prioritas 4. Menunjukkan rasa hormat kepada pasien
NILAI UJI				

Keterangan :

Uji profesional dikatakan lulus apabila semua kriteria terpenuhi (memperoleh nilai 100).

GLOBAL RATING SCALE (GRS)

Nama Peserta : .....

	Tidak Lulus	*Borderline*	Lulus biasa	Lulus superior
NILAI UJI	0	50	75	100

Keterangan:

Uji *Global Rating Scale* (***GRS***): lulus superior bila memperoleh nilai 100; lulus biasa bila memperoleh nilai 75; bila nilainya 0 atau 50, tidak lulus.

RSPAD GATOT SOEBROTO
DEPARTEMEN OBSTETRI DAN GINEKOLOGI

UJI KOMPETENSI USG OBSTETRI GINEKOLOGI

KETERAMPILAN PEMERIKSAAN VERTEBRA: AKSIAL (TRANSVERSAL)

Nama Peserta: ..... Nama Penguji: .....

Tandatangan :..... Tandatangan: .....

Tanggal: .....

KETERAMPILAN (*SKILL*)

NILAI BATAS LULUS	≥ 5/7 = 71	0	1
Dalam uji kompetensi ini diperlukan tiga buah gambar			
Kriteria kelulusan Gambar 27a, 27b, dan 27c	1. Zona fokus (*focal zone*) pada tempat yang benar.		
	2. Gambar di perbesar (minimal 60% luas layar monitor).		
	3. Potongan aksial *vertebra.*		
	4. Tampak gambaran kulit yang melapisi *vertebra* dengan batas cairan amnion.		
	Gambar 1: 5. Evaluasi keseluruhan panjang *vertebra cervicalis*.		
	Gambar 2: 6. Evaluasi keseluruhan panjang *vertebra thoracalis*.		
	Gambar 3: 7. Evaluasi keseluruhan panjang *vertebra lumbo-sacral*.		
Total Nilai			

PENCAPAIAN	KATEGORI	NILAI	REKOMENDASI
	Kompeten	**100**	Lulus dengan nilai baik sekali
	Cukup kompeten	**71 – 99**	Lulus, tetapi harus berlatih kembali secara mandiri
	Belum kompeten	**<71**	Tidak lulus

RSPAD GATOT SOEBROTO
DEPARTEMEN OBSTETRI DAN GINEKOLOGI

Keterangan :

Uji keterampilan (*skills*) dikatakan kompeten bila memperoleh nilai 100; cukup kompeten bila memperoleh nilai 71 – 99; dan belum kompeten bila memperoleh nilai <71.

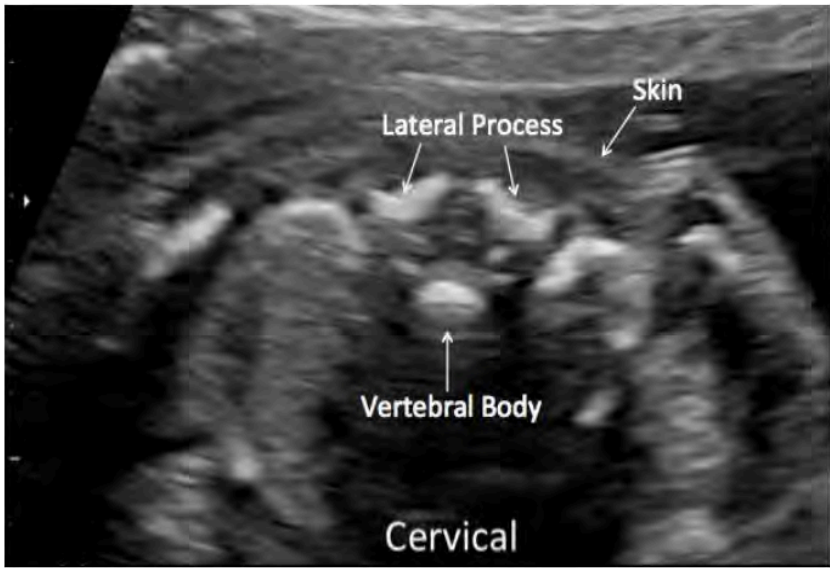

Gambar 27 a. Potongan aksial *vertebra* janin pada level *vertebra cervicalis*. **Catatan:** *gambaran orientasi normal processus lateralis vertebra dan kulit yang melapisinya*.

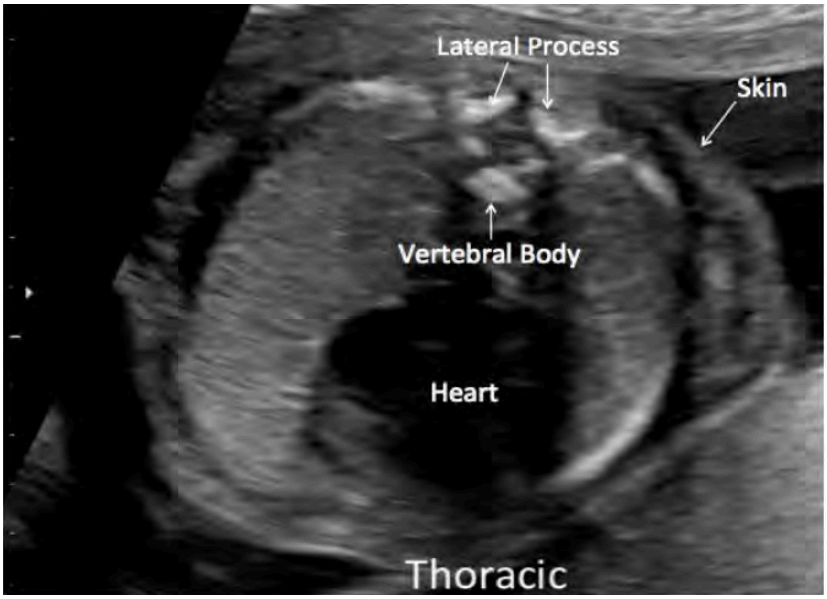

Gambar 27 b. Potongan aksial *vertebra* janin pada level *vertebra thoracalis*. **Catatan**: *gambaran orientasi normal processus lateralis vertebra dan kulit yang melapisinya.*

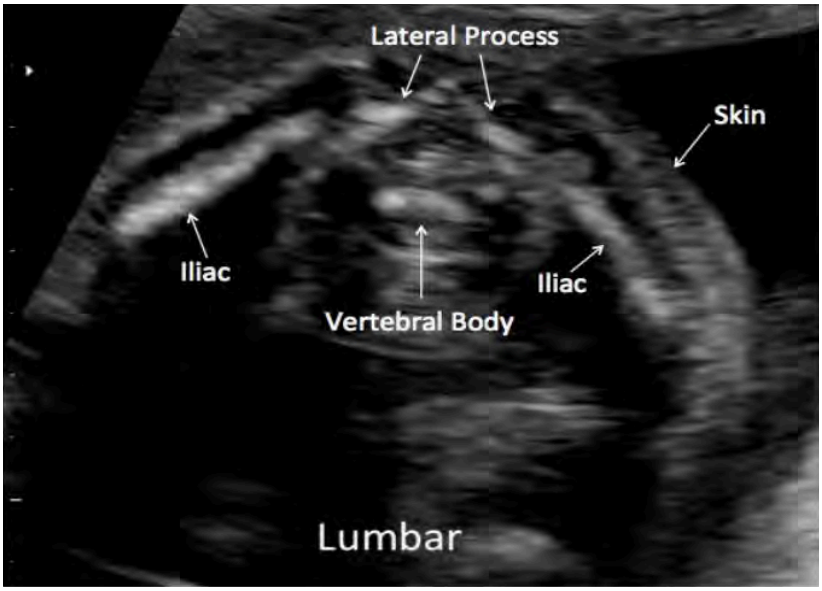

Ganbar 27 c. Potongan aksial *vertebra* janin pada level *vertebra lumbo-sacral*. **Catatan**: *gambaran orientasi normal processus lateralis vertebra dan kulit yang melapisinya. Tampak gambaran os iliaca pada setiap sisi lateral rongga pelvik.*

Kepustakaan

Abuhamad A, Minton KK, Benson CB, Chudleigh T, Crites L, Doubilet PM, Driggers R, Lee W, Mann KV, Perez JJ, Rose NC, Simpson LL, Tabor A, Benacerraf R. Obstetric and gynecologic ultrasound curriculum and competency assessment in residency training programs: consensus report. Ultrasound Obstet Gynecol 2018; 51: 150-155.

RSPAD GATOT SOEBROTO
DEPARTEMEN OBSTETRI DAN GINEKOLOGI

PERILAKU PROFESSIONAL

Nama Peserta : .....

	0	1	2	3
Perilaku Professional	Peserta ujian tidak meminta izin secara lisan dan sama sekali **tidak** melakukan poin berikut: 1. Melakukan setiap tindakan dengan berhati-hati dan teliti 2. Memperhatikan kenyamanan pasien 3. Melakukan tindakan sesuai prioritas 4. Menunjukkan rasa hormat kepada pasien	Peserta ujian meminta izin secara lisan dan melakukan **1poin** berikut: 1. Melakukan setiap tindakan dengan berhati-hati dan teliti 2. Memperhatikan kenyamanan pasien 3. Melakukan tindakan sesuai prioritas 4. Menunjukkan rasa hormat kepada pasien	Peserta ujian meminta izin secara lisan dan **2-3 poin** berikut: 1. Melakukan setiap tindakan dengan berhati-hati dan teliti 2. Memperhatikan kenyamanan pasien 3. Melakukan tindakan sesuai prioritas 4. Menunjukkan rasa hormat kepada pasien	Peserta ujian meminta izin secara lisan dan **secara lengkap** melakukan poin-poin berikut: 1. Melakukan setiap tindakan dengan berhati-hati dan teliti 2. Memperhatikan kenyamanan pasien 3. Melakukan tindakan sesuai prioritas 4. Menunjukkan rasa hormat kepada pasien
NILAI UJI				

Keterangan :

Uji profesional dikatakan lulus apabila semua kriteria terpenuhi (memperoleh nilai 100).

GLOBAL RATING SCALE (GRS)

Nama Peserta : .....

	Tidak Lulus	*Borderline*	Lulus biasa	Lulus superior
NILAI UJI	0	50	75	100

Keterangan:

Uji *Global Rating Scale* (***GRS***): lulus superior bila memperoleh nilai 100; lulus biasa bila memperoleh nilai 75; bila nilainya 0 atau 50, tidak lulus.

RSPAD GATOT SOEBROTO
DEPARTEMEN OBSTETRI DAN GINEKOLOGI

UJI KOMPETENSI USG OBSTETRI GINEKOLOGI

KETERAMPILAN PEMBUATAN LAPORAN USG OBSTETRI

Nama Peserta: ..... Nama Penguji: .....

Tandatangan :..... Tandatangan: .....

Tanggal: .....

KETERAMPILAN (*SKILL*)

NILAI BATAS LULUS	≥ 22/30 = 73	0	1
Dalam uji kompetensi ini diperlukan dua buah laporan USG obstetri			
Kriteria kelulusan Laporan USG Obstetri Standar POGI. Gambar 28a dan 28b.	Kelulusan dinilai secara subyektif berdasarkan seluruh kriteria yang ada dalam daftar. **Pastikan kriteria yang sangat penting (*) dan harus dipenuhi dengan baik** (*appropriate*). **Identifikasi pasien dan karakteristik yang berkaitan**: 1. Nama pasien (*). 2. Nomor rekam medik (*). 3. Tanggal pemeriksaan (*). 4. Tanggal lahir pasien. 5. Graviditas dan paritas pasien bila berkaitan secara klinis. 6. Tersedia data tanggal kehamilan (HPHT). 7. Indikasi pemeriksaan USG (*).		
	Informasi dasar: 8. Ada atau tidak ada tanda aktivitas jantung (*). 9. Lokasi kantong gestasi (*). 10. Jumlah janin (*). 11. Lokasi janin pada kehamilan ganda (*). 12. Lokasi plasenta (*). 13. Tipe plasentasi pada kehamilan ganda (*). 14. Penilaian volume cairan amnion (*). 15. Letak dan presentasi janin (*).		
	Pengukuran biometri janin: 16. Rerata diameter kantong gestasi (bila tidak ada embrio/janin) (*). 17. CRL (*). 18. BPD (*). 19. HC (*). 20. AC (*). 21. FL (*).		

RSPAD GATOT SOEBROTO
DEPARTEMEN OBSTETRI DAN GINEKOLOGI

	Anatomi janin: 22. Jelaskan dengan baik tentang pengaturan alat dan apa yang diperlukan (describe appropriate to setting and resources). 23. Anatomi dasar (*). 24. Anatomi rinci. 25. Tentukan usia gestasi berdasarkan panduan yang telah ditetapkan (misalnya POGI) (*). 26. Taksiran berat janin (setelah 24 minggu) (*). 27. Ringkasan dari pemeriksaan dan komentar yang diperlukan (diagnosis sonografis dan saran-saran bila diperlukan) (*). 28. Bandingkan dengan hasil pemeriksaan USG sebelumnya. 29. Keterbatasan-keterbatasan dari pemeriksaan USG. 30. Bila diperlukan, berikan saran-saran (rekomendasi) untuk pemeriksaan lanjutan.		
Total Nilai			

PENCAPAIAN	KATEGORI	NILAI	REKOMENDASI
	Kompeten	**100**	Lulus dengan nilai baik sekali
	Cukup Kompeten	**73 – 99**	Lulus, tetapi harus berlatih kembali secara mandiri
	Belum kompeten	**<73**	Tidak lulus

Keterangan :

Uji keterampilan (*skill*) dikatakan kompeten bila memperoleh nilai 100; cukup kompeten bila memperoleh nilai 73 – 99, dan belum kompeten bila memperoleh nilai <73.

RSPAD GATOT SOEBROTO
DEPARTEMEN OBSTETRI DAN GINEKOLOGI

PERKUMPULAN OBSTETRI DAN GINEKOLOGI INDONESIA

LAPORAN USG TRIMESTER 1

Pasien: **No. RM:**

Tanggal lahir (hari/bulan/tahun):
Dokter Perujuk:

Tanggal periksa (hari/bulan/tahun):
Sonographer / Supervisior:

Indikasi USG dan informasi klinis terkait :

HPHT :

Kondisi Teknis: Baik/Terbatas karena:
Tunggal / Kembar (gunakan 1 lembar/janin)
=> Khorionisitas:

UTERUS & ADNEKSA:
Gambaran USG ☐ Normal ☐ Abnormal*
Anomali:

MEASURMENTS	mm	*Centile (Reference range)*
Crown-rump length		
Nuchal translucency (optional)		
Biparietal diameter		
Head circumference		
Abdominal circumference		
Femoral diaphysis length		

***Temuan abnormal (jelaskan secara rinci):**

Usia gestasi berdasar USG:

…… minggu + …… hari

PENILAIAN:
☐ Normal dan pemeriksaan lengkap.
☐ Normal tetapi pemeriksaan tidak lengkap.
☐ Pemeriksaan abnormal*
☐ Rencana: ☐ Tidak perlu periksa USG lebih lanjut
☐ Periksa ulang dalam ….. minggu.
☐ Dirujuk kepada …….....
☐ Lainnya:

Informasi Tambahan :

Referensi : ISUOG (2013)

GAMBARAN USG ANATOMI JANIN: (N = Normal; Ab = Abnormal*; TTK = tidak tampak; Abu-abu = opsional)	N	Ab*	TTK
Kepala			
Bentuk			
Osifikasi kranium			
Falks serebri			
Pleksus khoroideus			
Wajah			
Orbita			
Profil			
Leher			
Thoraks			
Area paru			
Diafragma			
Jantung			
Aktivitas jantung			
Ukuran			
Aksis jantung			
Four-chamber view			
Abdomen			
Gaster			
Intestin dan colon			
Ren			
Vesika urinaria			
Insersi umbilikus / Dinding abdomen			
Vaskular umbilikus			
Vertebra			
Ekstremitas			
Tangan kanan (termasuk telapak)			
Kaki kanan (termasuk telapak)			
Tangan kiri (termasuk telapak)			
Kaki kiri (termasuk telapak)			
Kelamin : ☐L ☐P			
Lainnya:			

	Diperiksa	Dicetak	Disimpan
Jumlah gambar			

Tanda Tangan :

(.....)

PERHATIAN : pemeriksaan USG merupakan alat bantu diagnostik. Janin setiap saat mengalami pertumbuhan dan perkembangan sesuai dengan usia kehamilan, yang mungkin saja mengalami gangguan atau penyakit sehingga terjadi kelainan. Oleh karena USG hanya menilai sesaat (pada waktu diperiksa), maka mungkin saja tidak setiap kelainan dapat dideteksi, artinya tidak ada jaminan bahwa seluruh kelainan bawaan dapat dideteksi sebelum lahir. Pemeriksaan USG berikutnya akan dilakukan lagi pada kehamilan 18 – 22 minggu dan 28 – 32 minggu terutama untuk penapisan cacat bawaan dan pemantauan pertumbuhan janin. Hal ini penting untuk dipahami oleh pasien dan dokter pemeriksa.

Gambar 28 a. Formulir Laporan USG Trimester 1 (**Standar POGI**).

RSPAD GATOT SOEBROTO
DEPARTEMEN OBSTETRI DAN GINEKOLOGI

PERKUMPULAN OBSTETRI DAN GINEKOLOGI INDONESIA

LAPORAN USG SKRINING TRIMESTER 2 DAN 3

Pasien : **No. RM :**

Tgl lahir (hr/bln/thn) :
Dokter perujuk :

Tgl periksa (hr/bln/thn) :
Sonografer / Supervisor :

Indikasi USG dan data klinis terkait :

Usia Gestasi (minggu + hari) :
Berdasar : *HPHT / USG terdahulu / Lainnya :*

Kondisi teknis : Baik/Terbatas krn :
Tunggal/Kembar (gunakan 1 lembar/janin) :
=> Khorionisitas :

PLASENTA: Letak :
Hubungan dengan OUI : ☐ jauh ☐ menutupi ___mm dr OUI
Tampilan ☐ Normal ☐ Abnormal*
Derajat Maturasi : 0 / I / II / III
CAIRAN AMNION: ☐ Normal ☐ Abnormal*
GERAK JANIN: ☐ Normal ☐ Abnormal*

MEASURMENTS	mm	Percentile (Reference)
Biparietal diameter		
Head circumference		
Abdominal circumference		
Femur diaphysis length		
Other:		
Other:		
Other:		

***Temuan abnormal (uraian rinci):**

KESIMPULAN :
☐ Normal dan pemeriksaan lengkap.
☐ Normal tetapi pemeriksaan tidak lengkap.
☐ Tampak abnormal*
☐ Rencana ☐ Tidak perlu pemeriksaan USG lagi
☐ Periksa ulang ….. minggu.
☐ Rujuk kepada :
☐ Lain-lain :

Keterangan tambahan :

Referensi : ISUOG (2013)

GAMBARAN USG ANATOMI JANIN : (N = Normal; Ab = Abnormal*; TT = tidak dapat ditampakkan; Abu-abu = optional)	N	Ab*	TT
Kepala			
Bentuk			
Cavum septum pellucidum			
Falx cerebri			
Thalamus			
Ventrikel lateral			
Cerebellum			
Cisterna magna			
Wajah			
Bibir atas			
Profil mediana			
Orbita			
Hidung			
Lubang hidung			
Leher			
Thorax			
Bentuk			
Tidak tampak massa			
Jantung			
Aktivitas jantung			
Ukuran			
Axis jantung			
Four-chamber view			
Left ventricular outflow			
Right ventricular outflow			
Abdomen			
Gaster			
Usus			
Ginjal			
Vesika urinaria			
Insersi umbilikus di abdomen			
Vaskular umbilikus			
Vertebra			
Ekstremitas			
Tangan kanan (termasuk telapak)			
Kaki kanan (termasuk telapak)			
Tangan kiri (termasuk telapak)			
Kaki kiri (termasuk telapak)			
Jenis kelamin : ☐ L ☐ P			
Lain-lain :			

	Periksa	Cetak	Simpan
Jumlah gambar			

Tanda tangan :

(.....)

PERHATIAN : pemeriksaan USG merupakan alat bantu diagnostik. Janin setiap saat mengalami pertumbuhan dan perkembangan sesuai dengan usia kehamilan, yang mungkin saja mengalami gangguan atau penyakit sehingga terjadi kelainan. Oleh karena USG hanya menilai sesaat (pada waktu diperiksa), maka mungkin saja tidak setiap kelainan dapat dideteksi, artinya tidak ada jaminan bahwa seluruh kelainan bawaan dapat dideteksi sebelum lahir. Pemeriksaan USG akan dilakukan lagi pada kehamilan 18 – 22 minggu dan 28 – 32 minggu terutama untuk penapisan cacat bawaan dan

Gambar 28 b. Formulir Laporan USG Trimester 2 dan 3 (Standar POGI).

Kepustakaan

1. Abuhamad A, Minton KK, Benson CB, Chudleigh T, Crites L, Doubilet PM, Driggers R, Lee W, Mann KV, Perez JJ, Rose NC, Simpson LL, Tabor A, Benacerraf R. Obstetric and gynecologic ultrasound curriculum and competency assessment in residency training programs: consensus report. Ultrasound Obstet Gynecol 2018; 51: 150-155.
2. Kolegium OBGIN Indonesia. Pembuatan laporan USG obstetri dan ginekologi. Materi ajar pada Pelatihan USG OBGIN Dasar berbasis kompetensi. Jakarta. 2014.

RSPAD GATOT SOEBROTO
DEPARTEMEN OBSTETRI DAN GINEKOLOGI

PERILAKU PROFESSIONAL

Nama Peserta : .....

	0	1	2	3
Perilaku Professional	Peserta ujian tidak meminta izin secara lisan dan sama sekali **tidak** melakukan poin berikut: 1. Melakukan setiap tindakan dengan berhati-hati dan teliti 2. Memperhatikan kenyamanan pasien 3. Melakukan tindakan sesuai prioritas 4. Menunjukkan rasa hormat kepada pasien	Peserta ujian meminta izin secara lisan dan melakukan **1poin** berikut: 1. Melakukan setiap tindakan dengan berhati-hati dan teliti 2. Memperhatikan kenyamanan pasien 3. Melakukan tindakan sesuai prioritas 4. Menunjukkan rasa hormat kepada pasien	Peserta ujian meminta izin secara lisan dan **2-3 poin** berikut: 1. Melakukan setiap tindakan dengan berhati-hati dan teliti 2. Memperhatikan kenyamanan pasien 3. Melakukan tindakan sesuai prioritas 4. Menunjukkan rasa hormat kepada pasien	Peserta ujian meminta izin secara lisan dan **secara lengkap** melakukan poin-poin berikut: 1. Melakukan setiap tindakan dengan berhati-hati dan teliti 2. Memperhatikan kenyamanan pasien 3. Melakukan tindakan sesuai prioritas 4. Menunjukkan rasa hormat kepada pasien
NILAI UJI				

Keterangan :

Uji profesional dikatakan lulus apabila semua kriteria terpenuhi (memperoleh nilai 100).

GLOBAL RATING SCALE (GRS)

Nama Peserta : .....

	Tidak Lulus	*Borderline*	Lulus biasa	Lulus superior
NILAI UJI	0	50	75	100

Keterangan:

Uji *Global Rating Scale* (***GRS***): lulus superior bila memperoleh nilai 100; lulus biasa bila memperoleh nilai 75; bila nilainya 0 atau 50, tidak lulus.

RSPAD GATOT SOEBROTO PUSKESAD
DEPARTEMEN OBSTETRI DAN GINEKOLOGI

UJI KOMPETENSI USG OBSTETRI GINEKOLOGI

KETERAMPILAN PEMBUATAN LAPORAN USG GINEKOLOGI

Nama Peserta: ..... Nama Penguji: .....

Tandatangan :..... Tandatangan: .....

Tanggal: .....

KETERAMPILAN (*SKILL*)

NILAI BATAS LULUS	≥ 14/19 = 74	0	1
Dalam uji kompetensi ini diperlukan satu buah laporan USG ginekologi			
Kriteria kelulusan Laporan USG Obstetri Standar POGI (Gambar 29)	Kelulusan dinilai secara subyektif berdasarkan seluruh kriteria yang ada dalam daftar. **Pastikan kriteria yang sangat penting (*) dan harus dipenuhi dengan baik** (*appropriate*). **Identifikasi pasien dan karakteristik yang berkaitan**: 1. Nama pasien (*). 2. Nomor rekam medik (*). 3. Tanggal pemeriksaan (*). 4. Tanggal lahir pasien. 5. Graviditas dan paritas pasien bila berkaitan secara klinis. 6. Jika ada, cara persalinan yang lalu. 7. Tanggal HPHT (hari pertama haid terakhir) (*). 8. Indikasi pemeriksaan USG (*).		
	Informasi biometrik: 9. Ukuran panjang, tebal, dan lebar uterus (*). 10. Diperlukan pengukuran ovarium dalam tiga bidang potong sebagai bagian dari pemeriksaan USG (*). 11. Cavum *Douglas*: cairan atau abnormalitas (*).		
	Abnormalitas: 12. Uterus (*). 13. Adneksa (*). 14. Cavum *Douglas* (*). 15. Organ/struktur di sekitar rongga pelvik (*).		
	Diagnosis akhir dan pengamatan lanjut: 16. Ringkasan dari pemeriksaan dan komentar yang diperlukan diagnosis, sonografis dan saran-saran bila diperluka		

RSPAD GATOT SOEBROTO PUSKESAD
DEPARTEMEN OBSTETRI DAN GINEKOLOGI

	17. Perbandingan dengan hasil pemeriksaan USG sebelumnya (*). 18. Limitasi (keterbatasan) pemeriksaan USG. 19. Bila diperlukan, berikan saran-saran (rekomendasi) untuk pemeriksaan lanjutan.		
Total Nilai			

PENCAPAIAN	KATEGORI	NILAI	REKOMENDASI
	Kompeten	**100**	Lulus dengan nilai baik sekali
	Cukup Kompeten	**74 – 99**	Lulus, tetapi harus berlatih kembali secara mandiri
	Belum kompeten	**<74**	Tidak lulus

Keterangan :

Uji keterampilan (*skill*) dikatakan kompeten bila memperoleh nilai 100; cukup kompeten bila memperoleh nilai 74 – 99, dan belum kompeten bila memperoleh nilai <74.

RSPAD GATOT SOEBROTO PUSKESAD
DEPARTEMEN OBSTETRI DAN GINEKOLOGI

Lembar Laporan Ultrasonografi Ginekologi

Nama :_____ ID# :_____ TGL :_____
TTL :_____ Umur :_____ Dokter :_____

Riwayat Medis : .....
.....

Keluhan Utama :					
HPHT	BB ..... kg	TB ..... cm	G ..... P ..... A		
Haid Teratur	☐ Ya	☐ Tidak	Tes Kehamilan	☐ Positif	☐ Negatif
IUD	☐ Ya	☐ Tidak			
Riwayat Operasi Pelvis					

Hasil Pemeriksaan :

Transabdominal ☐ Ya ☐ Tidak	Transvaginal ☐ Ya ☐ Tidak

Uterus ..... X .... X ..... Vol ..... ml	☐ Ante flexi ☐ Retro Flexi	Kontur	☐ Rata ☐ Berbenjol	Massa	☐ Positif ☐ Negatif

Bila ditemukan Massa, isilah kolom di bawah ini :

Lokasi	Pengukuran	Volume (ml)	Batas	Ring of Colour	Peningkatan Corakan Vaskular (Doppler)
1	..... X .... X	..... ml	☐ Tegas ☐ Tidak	☐ Positif ☐ Negatif	☐ Tidak ada ☐ Rendah ☐ Sedang ☐ Banyak
2	..... X .... X	..... ml	☐ Tegas ☐ Tidak	☐ Positif ☐ Negatif	☐ Tidak ada ☐ Rendah ☐ Sedang ☐ Banyak
3	..... X .... X	..... ml	☐ Tegas ☐ Tidak	☐ Positif ☐ Negatif	☐ Tidak ada ☐ Rendah ☐ Sedang ☐ Banyak
4	..... X .... X	..... ml	☐ Tegas ☐ Tidak	☐ Positif ☐ Negatif	☐ Tidak ada ☐ Rendah ☐ Sedang ☐ Banyak
5	..... X .... X	..... ml	☐ Tegas ☐ Tidak	☐ Positif ☐ Negatif	☐ Tidak ada ☐ Rendah ☐ Sedang ☐ Banyak

Temuan lain-lain :

RSPAD GATOT SOEBROTO PUSKESAD
DEPARTEMEN OBSTETRI DAN GINEKOLOGI

Endometrium	Ketebalan …… mm	Endometrial Junction ☐ Utuh ☐ Tidak Utuh	Pengukuran ….. X …. X …..	Volume ……. ml	Kesimpulan ☐ Normal ☐ Tidak Normal
Peningkatan corak vaskularisasi (Doppler) ☐ Tidak ada ☐ Rendah ☐ Sedang ☐ Banyak			Temuan lain – lain :		
Cervix Massa ☐ Ya ☐ Tidak			Pengukuran ….. X …. X …..	Volume ……. ml	Kesimpulan ☐ Normal ☐ Tidak Normal
Peningkatan corak vaskularisasi (Doppler) ☐ Tidak ada ☐ Rendah ☐ Sedang ☐ Banyak			Temuan lain – lain :		

Ovarium Kanan	Pengukuran ….. X …. X …..	Volume …….. ml	Kesimpulan ☐ Normal ☐ Tidak normal	Keterangan Bila tidak normal ke kotak selanjutnya di bawah ini.
	Tidak normal	☐ Unilokular ☐ Multilokular ☐ Cairan simpleks ☐ Cairan kompleks	☐ Kistik ☐ Kistik dengan bagian padat ☐ Padat Peningkatan corak vaskularisasi (Doppler) ☐ Tidak ada ☐ Rendah ☐ Sedang ☐ Banyak	Pertumbuhan ☐ Papiler ☐ Tidak papiler ☐ Tebal Sekat …… mm
Temuan Lain – lain :				

Ovarium Kiri	Pengukuran ….. X …. X …..	Volume …….. ml	Kesimpulan ☐ Normal ☐ Tidak normal	Keterangan Bila tidak normal ke kotak selanjutnya di bawah ini
	Tidak normal	☐ Unilokular ☐ Multilokular ☐ Cairan simpleks ☐ Cairan kompleks	☐ Kistik ☐ Kistik dengan bagian padat ☐ Padat Peningkatan corak vaskularisasi (Doppler) ☐ Tidak ada ☐ Rendah ☐ Sedang ☐ Banyak	Pertumbuhan ☐ Papiler ☐ Tidak papiler Tebal Sekat …… mm
Temuan lain – lain :				

RSPAD GATOT SOEBROTO PUSKESAD
DEPARTEMEN OBSTETRI DAN GINEKOLOGI

Tuba	☐ Normal ☐ Hidrosalfing ☐ Simpleks ☐ Kompleks

Abdomen	Ascites ☐ Ada ☐ Tidak ada	☐ Simpleks ☐ Kompleks
	Efusi Pleura ☐ Ada ☐ Tidak ada	
	Hydronephrosis ☐ Ada ☐ Tidak ada	
	Pembesaran KGB Aorta ☐ Ada ☐ Tidak ada	
	Pembesaran KGB Pelvis ☐ Ada ☐ Tidak ada	
	Omental Cake ☐ Ada ☐ Tidak ada	
	Hepar ☐ Normal ☐ Tidak normal	Bila tidak normal, **metastasis** : ☐ Ada ☐ Tidak ada

Kesimpulan

Dokter pemeriksa

(.....)

Gambar 29. Formulir laporan USG Ginekologi (**Standar POGI**).

RSPAD GATOT SOEBROTO PUSKESAD
DEPARTEMEN OBSTETRI DAN GINEKOLOGI

Kepustakaan

1. Abuhamad A, Minton KK, Benson CB, Chudleigh T, Crites L, Doubilet PM, Driggers R, Lee W, Mann KV, Perez JJ, Rose NC, Simpson LL, Tabor A, Benacerraf R. Obstetric and gynecologic ultrasound curriculum and competency assessment in residency training programs: consensus report. Ultrasound Obstet Gynecol 2018; 51: 150-155.
2. Kolegium OBGIN Indonesia. Pembuatan laporan USG obstetri dan ginekologi. Materi ajar pada Pelatihan USG OBGIN Dasar berbasis kompetensi. Jakarta, 2014.

RSPAD GATOT SOEBROTO PUSKESAD
DEPARTEMEN OBSTETRI DAN GINEKOLOGI

PERILAKU PROFESSIONAL

Nama Peserta : .....

	0	1	2	3
Perilaku Professional	Peserta ujian tidak meminta izin secara lisan dan sama sekali **tidak** melakukan poin berikut: 1. Melakukan setiap tindakan dengan berhati-hati dan teliti 2. Memperhatikan kenyamanan pasien 3. Melakukan tindakan sesuai prioritas 4. Menunjukkan rasa hormat kepada pasien	Peserta ujian meminta izin secara lisan dan melakukan **1poin** berikut: 1. Melakukan setiap tindakan dengan berhati-hati dan teliti 2. Memperhatikan kenyamanan pasien 3. Melakukan tindakan sesuai prioritas 4. Menunjukkan rasa hormat kepada pasien	Peserta ujian meminta izin secara lisan dan **2-3 poin** berikut: 1. Melakukan setiap tindakan dengan berhati-hati dan teliti 2. Memperhatikan kenyamanan pasien 3. Melakukan tindakan sesuai prioritas 4. Menunjukkan rasa hormat kepada pasien	Peserta ujian meminta izin secara lisan dan **secara lengkap** melakukan poin-poin berikut: 1. Melakukan setiap tindakan dengan berhati-hati dan teliti 2. Memperhatikan kenyamanan pasien 3. Melakukan tindakan sesuai prioritas 4. Menunjukkan rasa hormat kepada pasien
NILAI UJI				

Keterangan :

Uji profesional dikatakan lulus apabila semua kriteria terpenuhi (memperoleh nilai 100).

GLOBAL RATING SCALE (GRS)

Nama Peserta : .....

	Tidak Lulus	*Borderline*	Lulus biasa	Lulus superior
NILAI UJI	0	50	75	100

Keterangan:

Uji *Global Rating Scale* (***GRS***): lulus superior bila memperoleh nilai 100; lulus biasa bila memperoleh nilai 75; bila nilainya 0 atau 50, tidak lulus.

RSPAD GATOT SOEBROTO
DEPARTEMEN OBSTETRI DAN GINEKOLOGI

UJI KOMPETENSI USG OBSTETRI GINEKOLOGI

KETERAMPILAN PEMERIKSAAN WAJAH: PROFIL WAJAH

Nama Peserta: ..... Nama Penguji: .....

Tandatangan :..... Tandatangan: .....

Tanggal: .....

KETERAMPILAN (*SKILL*)

NILAI BATAS LULUS	≥ 5/7 = 71	0	1
Dalam uji kompetensi ini diperlukan satu buah gambar			
Kriteria kelulusan Gambar 30	1. Zona fokus (*focal zone*) pada tempat yang benar.		
	2. Gambar di perbesar (minimal 60% luas layar monitor).		
	3. Potongan midsagital wajah janin		
	4. Tampak gambaran ujung hidung.		
	5. Tampak gambaran tulang hidung (*NB: nasal bone*).		
	6. Tampak gambaran *mandibula*.		
	7. Tampak gambaran *maxilla*.		
Total Nilai			

PENCAPAIAN	KATEGORI	NILAI	REKOMENDASI
	Kompeten	**100**	Lulus dengan nilai baik sekali
	Cukup kompeten	**71 – 99**	Lulus, tetapi harus berlatih kembali secara mandiri
	Belum kompeten	**<71**	Tidak lulus

RSPAD GATOT SOEBROTO
DEPARTEMEN OBSTETRI DAN GINEKOLOGI

Keterangan :

Uji keterampilan (*skill*) dikatakan kompeten bila memperoleh nilai 100; cukup kompeten bila memperoleh nilai 71 – 99; dan belum kompeten bila memperoleh nilai <71.

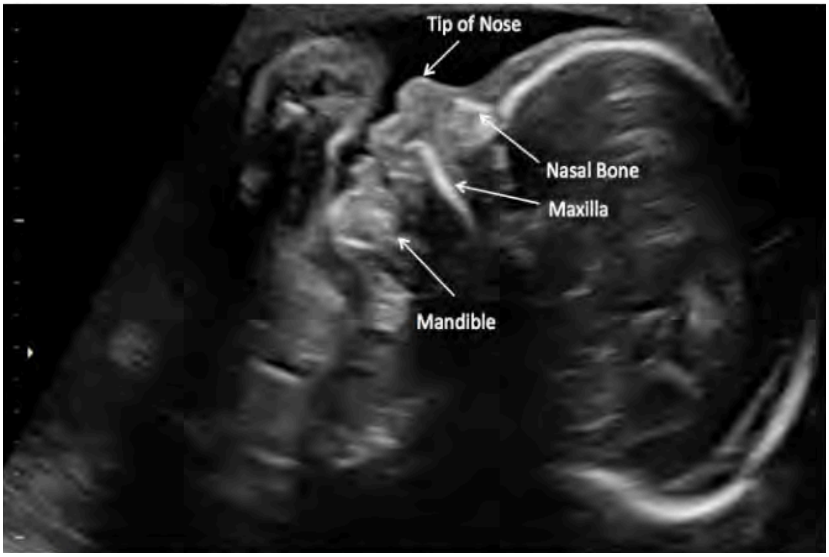

Gambar 30. Potongan midsagital wajah janin, tampak gambaran profil wajah. **Catatan**: *tampak gambaran ujung hidung, tulang hidung, maxilla dan mandibula.*

Kepustakaan

Abuhamad A, Minton KK, Benson CB, Chudleigh T, Crites L, Doubilet PM, Driggers R, Lee W, Mann KV, Perez JJ, Rose NC, Simpson LL, Tabor A, Benacerraf R. Obstetric and gynecologic ultrasound curriculum and competency assessment in residency training programs: consensus report. Ultrasound Obstet Gynecol 2018; 51: 150-155.

RSPAD GATOT SOEBROTO
DEPARTEMEN OBSTETRI DAN GINEKOLOGI

PERILAKU PROFESSIONAL

Nama Peserta : .....

	0	1	2	3
Perilaku Professional	Peserta ujian tidak meminta izin secara lisan dan sama sekali **tidak** melakukan poin berikut: 1. Melakukan setiap tindakan dengan berhati-hati dan teliti 2. Memperhatikan kenyamanan pasien 3. Melakukan tindakan sesuai prioritas 4. Menunjukkan rasa hormat kepada pasien	Peserta ujian meminta izin secara lisan dan melakukan **1poin** berikut: 1. Melakukan setiap tindakan dengan berhati-hati dan teliti 2. Memperhatikan kenyamanan pasien 3. Melakukan tindakan sesuai prioritas 4. Menunjukkan rasa hormat kepada pasien	Peserta ujian meminta izin secara lisan dan **2-3 poin** berikut: 1. Melakukan setiap tindakan dengan berhati-hati dan teliti 2. Memperhatikan kenyamanan pasien 3. Melakukan tindakan sesuai prioritas 4. Menunjukkan rasa hormat kepada pasien	Peserta ujian meminta izin secara lisan dan **secara lengkap** melakukan poin-poin berikut: 1. Melakukan setiap tindakan dengan berhati-hati dan teliti 2. Memperhatikan kenyamanan pasien 3. Melakukan tindakan sesuai prioritas 4. Menunjukkan rasa hormat kepada pasien
NILAI UJI				

Keterangan :

Uji profesional dikatakan lulus apabila semua kriteria terpenuhi (memperoleh nilai 100).

GLOBAL RATING SCALE (GRS)

Nama Peserta : .....

	Tidak Lulus	*Borderline*	Lulus biasa	Lulus superior
NILAI UJI	0	50	75	100

Keterangan:

Uji *Global Rating Scale* (***GRS***): lulus superior bila memperoleh nilai 100; lulus biasa bila memperoleh nilai 75; bila nilainya 0 atau 50, tidak lulus.

RSPAD GATOT SOEBROTO
DEPARTEMEN OBSTETRI DAN GINEKOLOGI

UJI KOMPETENSI USG OBSTETRI GINEKOLOGI

KETERAMPILAN AMNOCENTESIS UNTUK MENILAI MATURITAS PARU JANIN

Nama Peserta: ..... Nama Penguji: .....

Tandatangan :..... Tandatangan: .....

Tanggal: .....

KETERAMPILAN (*SKILL*)

NILAI BATAS LULUS	**≥ 12/12 = 100**	**0**	**1**
Dalam uji kompetensi ini diperlukan satu buah gambar			
Kriteria kelulusan Gambar 31.	**Indikasi amniocentesis**: 1. Pasien telah memperoleh penjelasan secara tertulis dan lisan. 2. Persetujuan tindak medik (*informed consent*) telah ditandatangani oleh pasien. 3. Nilai kembali hasil pemeriksaan darah maternal.		
	Prosedur amniocentesis: 4. Lakukan *time-out* sebelum tindakan. 5. Pastikan viabilitas janin sebelum tindakan *amniocentesis*. 6. Masukkan jarum dengan dipandu oleh USG. 7. Bila memungkinkan, hindarkan penusukkan melalui transplasenta. 8. Ukuran jarum: 20 – 22. 9. Bila gagal, maksimum dua kali penusukkan jarum. 10. Jumlah cairan ketuban yang diambil sesuai dengan kebutuhan. 11. Setelah tindakan, lakukan penilaian ulang kesejahteraan janin dan nila frekuensi DJJ. 12. Berikan injeksi *Rhogam* bila ada indikasi (misalnya *inkompatibilitas Rhesus*).		
Total Nilai			

RSPAD GATOT SOEBROTO
DEPARTEMEN OBSTETRI DAN GINEKOLOGI

PENCAPAIAN	KATEGORI	NILAI	REKOMENDASI
	Kompeten	**100**	Lulus dengan nilai baik sekali
	Belum kompeten	**<100**	Tidak lulus

Keterangan :

Uji keterampilan (*skill*) dikatakan kompeten bila memperoleh nilai 100; dan belum kompeten bila memperoleh nilai <100.

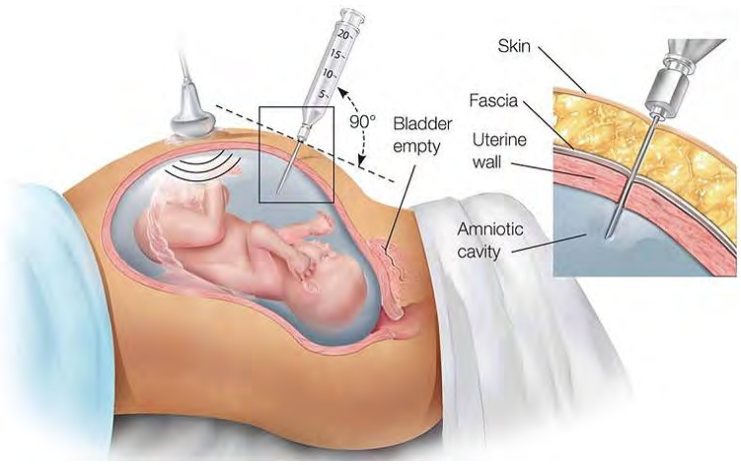

Gambar 31. Teknik *Amniocentesis*[2]

Kepustakaan

1. Abuhamad A, Minton KK, Benson CB, Chudleigh T, Crites L, Doubilet PM, Driggers R, Lee W, Mann KV, Perez JJ, Rose NC, Simpson LL, Tabor A, Benacerraf R. Obstetric and gynecologic ultrasound curriculum and competency assessment in residency training programs: consensus report. Ultrasound Obstet Gynecol 2018; 51: 150-155.
2. http://www.pregnancyhealth.net/wp-content/uploads/2015/12/amniocentesis-test-in-pregnancy.jpg (diunduh pada tanggal 21 Januari 2018).

RSPAD GATOT SOEBROTO
DEPARTEMEN OBSTETRI DAN GINEKOLOGI

PERILAKU PROFESSIONAL

Nama Peserta : .....

	0	1	2	3
Perilaku Professional	Peserta ujian tidak meminta izin secara lisan dan sama sekali **tidak** melakukan poin berikut: 1. Melakukan setiap tindakan dengan berhati-hati dan teliti 2. Memperhatikan kenyamanan pasien 3. Melakukan tindakan sesuai prioritas 4. Menunjukkan rasa hormat kepada pasien	Peserta ujian meminta izin secara lisan dan melakukan **1poin** berikut: 1. Melakukan setiap tindakan dengan berhati-hati dan teliti 2. Memperhatikan kenyamanan pasien 3. Melakukan tindakan sesuai prioritas 4. Menunjukkan rasa hormat kepada pasien	Peserta ujian meminta izin secara lisan dan **2-3 poin** berikut: 1. Melakukan setiap tindakan dengan berhati-hati dan teliti 2. Memperhatikan kenyamanan pasien 3. Melakukan tindakan sesuai prioritas 4. Menunjukkan rasa hormat kepada pasien	Peserta ujian meminta izin secara lisan dan **secara lengkap** melakukan poin-poin berikut: 1. Melakukan setiap tindakan dengan berhati-hati dan teliti 2. Memperhatikan kenyamanan pasien 3. Melakukan tindakan sesuai prioritas 4. Menunjukkan rasa hormat kepada pasien
NILAI UJI				

Keterangan :

Uji profesional dikatakan lulus apabila semua kriteria terpenuhi (memperoleh nilai 100).

GLOBAL RATING SCALE (GRS)

Nama Peserta : .....

	Tidak Lulus	*Borderline*	Lulus biasa	Lulus superior
NILAI UJI	0	50	75	100

Keterangan:

Uji *Global Rating Scale* (***GRS***): lulus superior bila memperoleh nilai 100; lulus biasa bila memperoleh nilai 75; bila nilainya 0 atau 50, tidak lulus.

PANDUAN PRAKTIS KETERAMPILAN

USG OBSTETRI GINEKOLOGI DASAR UNTUK DOKTER

Berbasis Kompetensi Berstandar Nasional dan Internasional

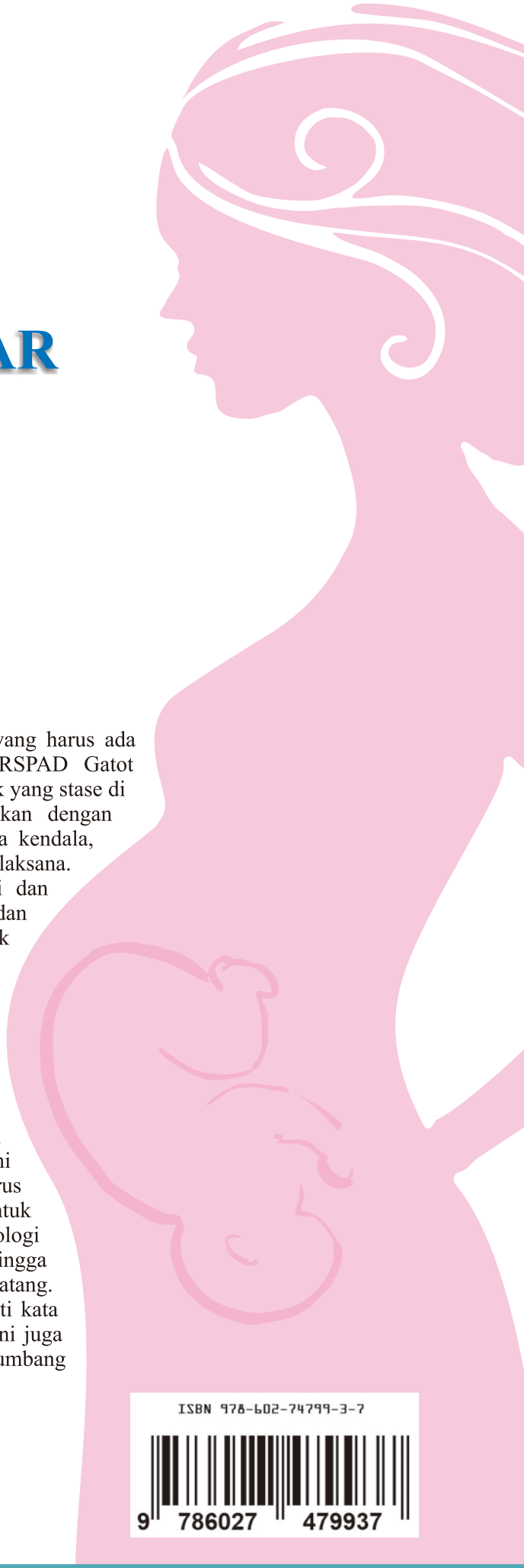

Kompetensi dan standarisasi, merupakan bagian penting yang harus ada dalam perilaku seorang profesional, termasuk dokter. RSPAD Gatot Soebroto melakukan perubahan kurikulum bagi peserta didik yang stase di Departemen Obstetri dan Ginekologi, untuk menyesuaikan dengan standar internasional tersebut. Mengingat adanya beberapa kendala, maka dilakukan beberapa penyesuaian agar mampu laksana. Kurikulum baru ini menekankan pentingnya standarisasi dan evaluasi kompetensi yang terukur dengan jelas. Anak didik dan pendidik sama-sama dapat melakukan *self assessment* untuk peningkatan kompetensinya.

Semoga usaha kecil ini dapat bermanfaat banyak, terutama dalam menghasilkan dokter-dokter Indonesia yang kompeten dalam bidang USG Obstetri Ginekologi Dasar yang berstandar internasional. Penulis juga berharap, bahwa modul ini dapat dipergunakan dalam program edukasi USG Obstetri Ginekologi Dasar bagi dokter umum dan dokter SpOG di seluruh Indonesia dan ASEAN. Hal ini memang tidak mudah, tetapi harus dilakukan, dan kita harus berubah untuk menjadi lebih baik. Tidak ada jalan pintas untuk menjadi profisien dalam kemampuan USG Obstetri Ginekologi Dasar, kecuali berlatih, berlatih, dan berlatih setiap hari hingga menjadi profisien pada waktu dua tahun yang akan datang. Bersama kita bisa, untuk Indonesia yang lebih baik. Seperti kata pepatah, tidak ada gading yang tidak retak, maka naskah ini juga masih jauh dari sempurna. Penulis sangat menantikan sumbang saran positif untuk perbaikan buku ini.

ISBN 978-602-74799-3-7

9 786027 479937

RSPAD GATOT SOEBROTO - FKUI
DEPARTEMEN OBSTETRI DAN GINEKOLOGI
JAKARTA

CV. ADIA