PENERAPAN TERAPI GENGGAM JARI PADA NY. L DENGAN KANKER OVARIUM STADIUM III POST HISTEREKTOMI SALPHINGO OOVEREKTOMI BILATERAL (HTSOB) DALAM PEMENUHAN KEBUTUHAN RASA NYAMAN: NYERI DI RUANG PERAWATAN LANTAI II PAVILIUM Dr. IMAM SUDJUDI RSPAD GATOT SOEBROTO

KARYA TULIS ILMIAH

DISUSUN OLEH

GALUH WIDYADHARI

NIM: 2314401047

STIKES RSPAD GATOT SOEBROTO

PRODI DIII KEPERAWATAN

TAHUN 2026

PENERAPAN TERAPI GENGGAM JARI PADA NY. L DENGAN KANKER OVARIUM STADIUM III POST HISTEREKTOMI SALPHINGO OOVEREKTOMI BILATERAL (HTSOB) DALAM PEMENUHAN KEBUTUHAN RASA NYAMAN: NYERI DI RUANG PERAWATAN LANTAI II PAVILIUM Dr. IMAM SUDJUDI RSPAD GATOT SOEBROTO

KARYA TULIS ILMIAH

Diajukan Untuk Memenuhi Persyaratan Ujian Akhir

Program D3 Keperawatan

STIKES RSPAD GATOT SOEBROTO

DISUSUN OLEH

GALUH WIDYADHARI

NIM: 2314401047

STIKES RSPAD GATOT SOEBROTO

PRODI DIII KEPERAWATAN

TAHUN 2026

PERNYATAAN TENTANG ORIGINIALITAS

Yang bertanda tangan dibawah ini, saya :

Nama : Galuh Widyadhari

NIM : 2314401047

Program Studi : D3 Keperawatan

Angkatan : 39

Menyatakan bahwa saya tidak melakukan tindakan plagiat dalam penulisan tugas akhir saya yang berjudul :

Penerapan Terapi Genggam Jari Pada Ny. L Dengan Kanker Ovarium Stadium III Post Histerektomi Salphingo Ooverektomi Bilateral (Htsob) Dalam Pemenuhan Kebutuhan Rasa Nyaman: Nyeri Di Ruang Perawatan Lantai II Pavilium Dr. Imam Sudjudi Rspad Gatot Soebroto.

Apabila dikemudian hari saya terbukti melakukan tindakan plagiat, maka saya bersedia menerima sanksi yang ditetapkan.

Demikian surat pernyataan ini saya buat dengan sebenar-benarnya.

Jakarta, 25 Mei 2026

Yang menyatakan,



(Galuh Widyadhari)

LEMBAR PERSETUJUAN PEMBIMBING

Karya Tulis Ilmiah yang disusun oleh :

Nama : Galuh Widyadhari

NIM : 2314401047

Hari / Tanggal : Senin, 25 Mei 2026

Judul : Penerapan Terapi Genggam Jari Pada Ny. L Dengan Kanker Ovarium Stadium III Post Histerektomi Salphingo Ooverektomi Bilateral (Htsob) Dalam Pemenuhan Kebutuhan Rasa Nyaman: Nyeri Di Ruang Perawatan Lantai Ii Pavilium Dr. Imam Sudjudi Rspad Gatot Soebroto.

Karya Tulis Ilmiah ini telah diperiksa dan disetujui dan siap untuk dipertahankan dihadapan tim penguji pada Program Studi D3 Keperawatan STIKes RSPAD Gatot Soebroto.

Jakarta, 25 Mei 2026

Menyetujui

Pembimbing

Ns. Lela Larasati, M.Kep., Sp.Kep.Mat

NUPTK. 3550753654230100

LEMBAR PENGESAHAN

Karya Tulis Ilmiah

PENERAPAN TERAPI GENGGAM JARI PADA NY. L DENGAN KANKER OVARIUM STADIUM III POST HISTEREKTOMI SALPHINGO OOVEREKTOMI BILATERAL (HTSOB) DALAM PEMENUHAN KEBUTUHAN RASA NYAMAN: NYERI DI RUANG PERAWATAN LANTAI II PAVILIUM Dr. IMAM SUDJUDI RSPAD GATOT SOEBROTO

Telah disetujui dan diperiksa, untuk dipertahankan di depan Tim Penguji KTI Prodi D3 Keperawatan STIKes RSPAD Gatot Soebroto.

Penguji 1	Penguji 2
Ns. Lela Larasati, M.Kep, Sp.Kep. Mat	Ns. Dea Aprilya, M.Kep
NUPTK 3550753654230100	NUPTK 0750772673230262

Mengetahui
Ketua STIKes RSPAD Gatot Soebroto

YAYASAN WAHANA BHAKTI KARYA HUSADA
KETUA
STIKES RSPAD GATOT SOEBROTO

Dr. Didin Syaefudin, S.Kp., SH. MARS
NUPTK 4154744645130093

RIWAYAT HIDUP



Nama : Galuh Widyadhari

Tempat, Tanggal Lahir : Sragen, 27 Juni 2002

Agama : Islam

Alamat : Perum Gemilang Property Lido
Blok B4/4 Kec. Cigombong Kab. Bogor

Riwayat Pendidikan :

1. SDN 01 Cigombong, Lulus Tahun 2014
2. SMP PP Daarul Uluum Lido, Lulus Tahun 2017
3. MA PP Daarul Uluum Lido, Lulus Tahun 2020

KATA PENGANTAR

Puji dan syukur saya panjatkan kehadirat Allah SWT, berkat rahmat dan karuniaNya saya dapat menyelesaikan penyusunan tugas akhir dengan judul "**Penerapan Terapi Genggam Jari Pada Ny. L Dengan Kanker Ovarium Stadium III Post Histerektomi Salphingo Ooverektomi Bilateral (Htsob) Dalam Pemenuhan Kebutuhan Rasa Nyaman: Nyeri Di Ruang Perawatan Lantai II Pavilium Dr. Imam Sudjudi Rspad Gatot Soebroto**". Karya tulis ini dilakukan sebagai slah satu persyaratan menyelesaikan pendidikan Program Studi D3 Keperawatan Sekolah Tinggi Ilmu Kesehatan RSPAD Gatot Soebroto. Penulis menyadari sepenuhnya bahwa terselesaikannya Karya Tulis Ilmiah ini berkat bimbingan, bantuan dan kerjasama serta dorongan berbagai pihak sehingga dapat terselesaikan dengan baik. Pada kesempatan ini dengan segala hormat penulis mengucapkan terima kasih kepada :

1. Dr. Didin Syaefudin, S.Kp., SH., MARS, selaku ketua STIKes RSPAD Gatot Soebroto yang telah memberikan kesempatan dan fasilitas kepada penulis untuk mengikuti dan menyelesaikan Pendidikan Program Studi D III Keperawatan.
2. Ns. Riza Ginanjar S.Kep., M.Kep., selaku ketua program Studi D III Keperawatan yang telah memberikan kesempatan dan arahan kepada penulis untuk mengikuti dan menyelesaikan Pendidikan Studi D III Keperawatan.
3. Ns. Lela Larasati, M.Kep., Sp.Kep.Mat., selaku pembimbing dalam penyusunan tugas akhir ini, Terimakasih atas waktu, tenaga, pikiran yang telah diberikan serta kesabaran dalam memberikan motivasi, arahan, masukan serta bimbingan sehingga tugas akhir ini dapat diselesaikan dengan baik.
4. Ns. Dea Aprilya, M.Kep, selaku penguji dari Sekolah Tinggi Ilmu Kesehatan RSPAD Gatot Soebroto yang telah memberikan pengarahan dan masukan terkait karya tulis ilmiah ini agar menjadi lebih baik dan sempurna.

5. Seluruh dosen dan tenaga kependidikan Sekolah Tinggi Ilmu Kesehatan RSPAD Gatot Soebroto yang telah memberi bimbingan selama mengikuti pendidikan Program D III Keperawatan.
6. Kepala ruangan dan seluruh bidan di Ruang Perawatan Lantai 2 Paviliun dr. Iman Sudjudi RSPAD Gatot Soebroto yang telah memberikan bimbingan serta masukan untuk keberhasilan Karya Tulis Ilmiah ini.
7. Pasien Ny. L beserta keluarga yang telah bekerjasama dengan penulis dalam pelaksanaan keperawatan.
8. Pintu surga ku, ibunda dan Ayahanda tercinta yang tidak henti hentinya memberikan kasih sayang dengan penuh cinta dan selalu memberikan dukungan, motivasi serta doa hingga penulis mampu menyelesaikan studinya. Dan kepada adik ku tersayang, terimakasi telah memberi dukungan dan motivasi kepada penulis sehingga penulis bisa menyelesaikan KTI ini.
9. Kepada beberapa orang yang pernah bersama penulis dan tidak bisa penulis sebut satu persatu namannya. Terimakasih untuk patah hati dan cinta yang telah di berikan, ternyata hadirnya kalian di kehidupan ini cukup memberikan penulis motivasi dan dukungan untuk terus maju dan berproses menjadi pribadi yang mengerti apa itu pengalaman, pendewasaan dan rasa sabar.
10. Hindia band favorite penulis, terimakasih atas lagu lagu yang menyemangati dan menemani selama proses penulisan KTI ini. Terlebih lagu Ramai Sepi Bersama yang lirik nya menuliskan **"Hadapi semuanya langsung dimuka, apapun yang terjadi tidak apa, setiap hari ku bersyukur, melihatmu, berselimut harapan, berbekal cerita"** telah menjadi motto hidup saya untuk menerima jatuh bangun dalam proses hidup penulis.
11. Kepada seluruh rekan rekan Angkatan 39 TRESNUEVA yang telah menemani penulis dan memberikan banyak pelajaran dalam hidup serta mewarnai hari hari penulis saat berkuliah menjadi lebih berwarna dan menyenangkan.

Semoga Allah SWT membalas budi baik semua pihak yang telah memberikan kesempatan, dukungan, dan bantuan dalam menyelesaikan hasil studi kasus ini dan penyusunan tugas akhir ini. Saya menyadari bahwa hasil studi kasus

ini dan tugas akhir ini jauh dari kata sempurna , namun saya berharap hasil studi kasus ini dapat bermanfaat bagi para pembaca.

Jakarta 04 Mei 2026

Galuh Widyadhari

HALAMAN PERNYATAAN PERSETUJUAN PUBLIKASI KARYA

ILMIAH UNTUK KEPENTINGAN AKADEMIS

Sebagai sivitas akademik STIKes RSPAD Gatot Soebroto, saya yang bertandatangan dibawah ini:

Nama : Galuh Widyadhari
NIM : 2314401047
Program Studi : D3 Keperawatan
Jenis Karya : Karya Tulis Ilmiah

Demi pengembangan ilmu pengetahuan, menyetujui untuk memberikan kepada STIKes RSPAD Gatot Soebroto **Hak Bebas Royalti Nonesklusif (** ***Non-exclusive Royalty- Free Right*** **)** atas karya ilmiah saya yang berjudul :

Penerapan Terapi Genggam Jari Pada Ny. L Dengan Kanker Ovarium Stadium III Post Histerektomi Salphingo Ooverektomi Bilateral (HTSOB) Dalam Pemenuhan Kebutuhan Rasa Nyaman: Nyeri Di Ruang Perawatan Lantai II Pavilium Dr. Imam Sudjudi Rspad Gatot Soebroto.

Beserta perangkat yang ada (jika diperlukan). Dengan Hak Bebas Royalti Noneksklusif ini STIKes RSPAD Gatot Soebroto berhak menyimpan, mengalihmedia/formatkan, mengelola dalam bentuk pangkalan data *(database),* merawat, dan mempublikasikan tugas akhir saya tanpa meminta izin dari saya selama tetap mencantumkan nama saya sebagai penulis/pencipta dan sebagai pemilik Hak Cipta.

Demikian pernyataan ini saya buat dengan sebenarnya.

Jakarta, 04 Mei 2026
Yang menyatakan



Galuh Widyadhari
2314401047

ABSTRAK

Nama : Galuh Widyadhari

Program Studi : D3 Keperawatan

Judul : Penerapan Terapi Genggam Jari Pada Ny. L Dengan Kanker Ovarium Stadium III Post Histerektomi Salphingo Ooverektomi Bilateral (Htsob) Dalam Pemenuhan Kebutuhan Rasa Nyaman: Nyeri Di Ruang Perawatan Lantai Ii Pavilium Dr. Imam Sudjudi Rspad Gatot Soebroto

Latar Belakang: Kanker ovarium stadium III merupakan penyakit ginekologi yang memerlukan pembedahan *Histerektomi Salpingo-Ooforektomi Bilateral* (HTSOB). Prosedur ini mengakibatkan trauma jaringan yang memicu keluhan nyeri akut dan mengganggu pemenuhan kebutuhan rasa nyaman pasien. Manajemen nyeri yang optimal memerlukan integrasi antara terapi farmakologis dan non-farmakologis, salah satunya dengan teknik relaksasi genggam jari.

Tujuan: Menggambarkan penerapan teknik relaksasi genggam jari pada Ny. L dengan kanker ovarium stadium III post-HTSOB dalam pemenuhan kebutuhan rasa nyaman: nyeri di RSPAD Gatot Soebroto.

Metode: Studi kasus deskriptif ini berfokus pada asuhan keperawatan Ny. L (68 tahun) pasca-operasi HTSOB yang mengalami nyeri akut. Intervensi relaksasi genggam jari dilakukan secara rutin 2 kali sehari selama 3 hari perawatan dengan durasi 15–30 menit per sesi, dikombinasikan dengan pemberian analgetik Tramadol. Pengukuran skala nyeri menggunakan instrumen *Numeric Rating Scale* (NRS).

Hasil: Sebelum intervensi, Ny. L mengeluh nyeri sedang dengan skala 6 (NRS). Setelah diberikan terapi relaksasi genggam jari selama 3 hari, intensitas nyeri pasien menurun secara signifikan menjadi skala 2. Pasien secara objektif tampak tenang, tidak lagi meringis, dan mampu melakukan mobilisasi dini secara mandiri.

Kesimpulan: Penerapan teknik relaksasi genggam jari efektif menurunkan intensitas nyeri akut perioperatif serta optimal dalam membantu memenuhi kebutuhan rasa nyaman pasien kanker ovarium post-HTSOB.

Kata Kunci: Kanker Ovarium, HTSOB, Nyeri Akut, Relaksasi Genggam Jari, Rasa Nyaman.

ABSTRAC

Name : *Galuh Widyadhari*

Study Program : *Diploma III of Nursing*

Title : *The Application of Finger Hold Relaxtion Technique for Mrs. L with Stage III Cancer Post Bilateral Salphingo Oophorectomy Hysterectomy (BSOH) in Fulfilling Comfort Needs: Pain at Inpatient Ward 2nd Floor Dr. Imam Sudjudi Pavilion RSPAD Gatot Soebroto*

Background: *Stage III ovarian cancer is a gynecological malignancy that requires major surgical intervention, such as Bilateral Salpingo-Oophorectomy Hysterectomy (BSOH). This procedure induces tissue trauma, which triggers acute pain complaints and disrupts the fulfillment of the patient's comfort needs. Optimal pain management requires an integrated approach combining both pharmacological and non-pharmacological therapies, one of which is the finger-hold relaxation technique.*

Objective: *To describe the application of the finger-hold relaxation technique for Mrs. L with stage III ovarian cancer post-BSOH in fulfilling comfort needs: pain at RSPAD Gatot Soebroto.*

Methods: *This descriptive case study focused on the nursing care of Mrs. L (68 years old) post-BSOH surgery who experienced acute pain. The finger-hold relaxation intervention was performed routinely twice a day for 3 days of hospitalization, lasting 15–30 minutes per session, integrated with the collaborative administration of Tramadol as an analgesic. Pain intensity was measured using the Numeric Rating Scale (NRS) instrument.*

Results: *Prior to the intervention, Mrs. L complained of moderate pain with a score of 6 on the NRS. Following the finger-hold relaxation therapy for 3 consecutive days, the patient's pain intensity decreased significantly to a score of 2. Objectively, the patient appeared calm, no longer grimacing, and was able to perform early mobilization independently.*

Conclusion: *The implementation of the finger-hold relaxation technique is effective in reducing perioperative acute pain and is optimal in helping fulfill the comfort needs of ovarian cancer patients post-BSOH.*

Keywords: *Ovarian Cancer, BSOH, Acute Pain, Finger Hold Relaxation, Comfort.*

DAFTAR ISI

PERNYATAAN TENTANG ORIGINIALITAS .. Error! Bookmark not defined.

LEMBAR PERSETUJUAN PEMBIMBING ..... Error! Bookmark not defined.

LEMBAR PENGESAHAN ..... Error! Bookmark not defined.

RIWAYAT HIDUP vi

KATA PENGANTAR vii

HALAMAN PERNYATAAN PERSETUJUAN PUBLIKASI KARYA x

ABSTRAK xi

***ABSTRAC* ..... xii**

DAFTAR ISI xiii

DAFTAR GAMBAR xiv

DAFTAR TABEL xv

DAFTAR GRAFIK xvi

BAB I PENDAHULUAN 1

A. Latar Belakang 1

B. Perumusan Masalah 4

C. Tujuan Studi Kasus 4

D. Manfaat Studi Kasus 4

BAB II TINJAUAN TEORI 6

A. Konsep Kanker Ovarium 6

B. Konsep Histerektomi Salphingo 15

C. Konsep Dasar Nyeri dan Teknik Genggam Jari 20

D. Kerangka Teori 31

E. Hasil Studi Kasus Terdahulu 31

BAB III METODE STUDI KASUS 34

A. Jenis dan Desain Studi Kasus 34
B. Subjek Studi Kasus 34
C. Lokasi dan Waktu Studi Kasus 34
D. Fokus Studi Kasus 34
E. Instrumen Studi Kasus 35
F. Metode Pengumpulan Studi Kasus 35
G. Analisa dan Penyakinan Data 36
H. Etika Studi Kasus 51
BAB IV PEMBAHASAN 53
A. Skala Nyeri Sebelum Dilakukan Teknik Relaksasi Genggam Jari 53
B. Skala Nyeri Setelah Dilakukan Teknik Relaksasi Genggam Jari 54
C. Mengevaluasi Pengaruh Teknik Relaksasi Genggam Jari 55
BAB V PENUTUP 58
A. Kesimpulan 58
B. Saran 59
DAFTAR PUSTAKA 60
LAMPIRAN

DAFTAR GAMBAR

Gambar 2.1 Visual Analogue Scale 28
Gambar 2.2 Numeric Rating Scale..... 28
Gambar 2.3 Kerangka Teori..... 31

DAFTAR TABEL

Table 4.1 Hasil Observasi NRS dan TTV Sebelum dan Sesudah..... 55

DAFTAR GRAFIK

Grafik 4.1 Skala Nyeri Sebelum 53
Grafik 4.2 Skala Nyeri Sesudah 54
Grafik 4.3 Perbandingan Sebelum dan Sesudah 56

BAB I

PENDAHULUAN

A. Latar Belakang

Kanker ovarium merupakan salah satu keganasan ginekologi yang memiliki angka mortalitas tinggi pada perempuan karena sering terdiagnosis pada stadium lanjut. Kanker ovarium stadium III menunjukkan penyebaran sel kanker ke luar ovarium hingga rongga peritoneum atau kelenjar getah bening regional sehingga membutuhkan penanganan yang kompleks berupa pembedahan dan terapi lanjutan. Salah satu tindakan operasi yang sering dilakukan adalah Histerektomi Salphingoo Ooverektomi Bilateral (HTSOB) untuk mengangkat uterus, tuba falopi, dan ovarium guna mencegah penyebaran sel kanker lebih lanjut (Yoan et al, 2025).

Pasien kanker ovarium post HTSOB sering mengalami masalah keperawatan berupa gangguan pemenuhan kebutuhan rasa nyaman: nyeri. Nyeri pasca operasi muncul akibat kerusakan jaringan selama prosedur pembedahan dan dapat menimbulkan ketidaknyamanan fisik maupun psikologis. Nyeri yang tidak tertangani dapat menyebabkan gangguan mobilisasi, kesulitan tidur, penurunan nafsu makan, kecemasan, hingga memperlambat proses penyembuhan pasien. Oleh karena itu, penatalaksanaan nyeri menjadi bagian penting dalam asuhan keperawatan pada pasien post operasi kanker ovarium (Nurjannah et al, 2022).

Menurut data terbaru dari *Global Cancer Observatory* (Globocan) tahun 2022, kanker ovarium tetap menempati urutan atas dalam struktur keganasan ginekologi yang mengancam jiwa perempuan secara global. Tingginya angka mortalitas ini sangat dipengaruhi oleh karakteristik biologis tumor yang berkembang secara asimtomatik pada fase awal, sehingga penemuan kasus baru umumnya terjadi setelah adanya invasi luas ke organ-organ intra-abdomen (Kurniawan, 2024). Ketika penyakit telah didiagnosis pada stadium lanjut, modalitas terapi agresif berupa pembedahan sitoreduktif seperti *Histerektomi Salpingo-Ooforektomi*

Bilateral (HTSOB) menjadi keharusan, meskipun prosedur ini membawa konsekuensi trauma fisik yang besar bagi pasien (Pratama, 2025).

Hasil studi pendahuluan penulis, di RSPAD Gatot Soebroto Jakarta lebih tepatnya di lantai 2 Pavilium dr. Imam Sudjudi pada 6 bulan terakhir lebih tepatnya bulan November 2025 sampai April 2026 memiliki kasus Kanker Ovarium tertinggi kedua setelah kasus Neoplasma Ovarium Kistik (NOK). Presentase pasien dengan kasus Kanker Ovarium sebanyak 11,64 % yaitu 88 pasien dari 756 pasien yang dirawat selama periode tersebut, 12 orang melakukan tindakan Histerektomi Salphingo Ooverektomi Bilateral (HTSOB).

Umumnya angka kejadian pada kasus Kanker ovarium terus meningkat di berbagai negara berkembang. Keluhan pasien biasanya muncul ketika ukurannya membesar sehingga menimbulkan distensi abdomen, nyeri pelvis, mual muntah, dan gangguan aktivitas sehari-hari. Pada kasus kanker ovarium, tindakan operatif sering menjadi pilihan utama untuk mencegah komplikasi dan penyebaran keganasan. (Sari, 2026; Wahyuni et al, 2024).

Salah satu tindakan pembedahan yang dilakukan pada pasien dengan neoplasma ovarium adalah Histerektomi Salpingo Ovorektomi Bilateral (HTSOB). HTSOB merupakan tindakan pengangkatan uterus, kedua tuba falopi, dan kedua ovarium dengan tujuan menghambat penyebaran tumor serta memperbaiki keadaan pasien. Tindakan pembedahan ini dapat dilakukan melalui laparotomi maupun laparoskopi tergantung ukuran dan karakteristik tumor ovarium. (Sari, 2026; Wahyuni et al, 2024).

Pasien pasca operasi HTSOB sering mengalami berbagai masalah keperawatan, terutama nyeri akut akibat trauma jaringan pembedahan. Nyeri pasca operasi dapat menyebabkan gangguan mobilisasi, gangguan tidur, kecemasan, penurunan kenyamanan, serta memperlambat proses penyembuhan. Penanganan nyeri yang tidak optimal dapat meningkatkan stres fisiologis dan psikologis pasien sehingga diperlukan intervensi keperawatan yang efektif (Perwira, 2024; Sari, 2026).

Selain terapi farmakologis, penatalaksanaan nyeri juga dapat dilakukan dengan metode nonfarmakologis. Salah satu teknik yang mudah dilakukan dan efektif adalah teknik relaksasi genggam jari (*finger hold relaxation*). Teknik ini bekerja dengan memberikan efek relaksasi dan stimulasi titik energi pada jari sehingga membantu mengurani rasa nyeri dan meningkatkan rasa nyaman pasien. Teknik relaksasi genggam jari dinilai aman, mudah dipraktikkan, dan dapat diterapkan pada pasien pasca operasi (Perwira, 2024; Suryanah et al, 2025).

Penelitian Suryanah dkk (2025) menunjukkan bahwa teknik relaksasi genggam jari efektif dalam menurunkan nyeri pada pasien post operasi *Sectio Caesarea*. Penelitian lain juga menunjukkan bahwa terapi relaksasi genggam jari mampu menurunkan nyeri pada pasien post appendektomi, pankreatitis, osteoarthritis, dan post debridement selulitis. Hal tersebut membuktikan bahwa teknik relaksasi genggam jari dapat digunakan sebagai intervensi nonfarmakologis dalam mengurangi nyeri akut pada berbagai kondisi post operasi (Solikhah et al, 2026; Retnaningrum et al, 2024; Suryanah et al, 2025).

Perawat memiliki peran penting dalam memberikan asuhan keperawatan secara komprehensif pada pasien dengan kanker ovarium post tindakan HTSOB. Intervensi keperawatan meliputi pengkajian, diagnosis keperawatan, perencanaan, implementasi, dan evaluasi. Pemberian teknik relaksasi genggam jari sebagai terapi nonfarmakologis diharapkan dapat membantu menurunkan nyeri, meningkatkan kenyamanan pasien, mempercepat mobilisasi dini, serta mendukung proses penyembuhan secara optimal (Perwira, 2024; Suryanah et al, 2025).

Berdasarkan uraian di atas, penulis tertarik untuk menyusun karya tulis ilmiah mengenai asuhan keperawatan pada pasien dengan Kanker Ovarium post tindakan Histerektomi Total Salpingo Ovorektomi Bilateral (HTSOB) dengan penerapan teknik relaksasi genggam jari untuk mengurangi rasa nyeri.

B. Perumusan Masalah

Bagaimana pelaksanaan penerapan pada pasien dengan Kanker Ovarium post tindakan Histerektomi Total Salpingo Ovorektomi Bilateral (HTSOB) dengan penerapan teknik relaksasi genggam jari untuk mengurangi nyeri?

C. Tujuan Studi Kasus

1. Tujuan Umum

   Menggambarkan penerapan teknik relaksasi genggam jari pada Ny.L dengan kanker ovarium post tindakan HTSOB dalam pemenuhan kebutuhan rasa nyaman: nyeri di Ruang Perawatan Lantai 1 dr. Iman Sudjudi RSPAD Gatot Soebroto.

2. Tujuan Khusus

   a. Mengidentifikasi skala nyeri pada Ny.L sebelum dilakukan intervensi terapi genggam jari di Ruang Perawatan Lantai 2 dr. Iman Sudjudi RSPAD Gatot Soebroto.

   b. Mengidentifikasi skala nyeri pada Ny.L sesudah dilakukan intervensi terapi genggam jari di Ruang Perawatan Lantai 2 dr. Iman Sudjudi RSPAD Gatot Soebroto.

   c. Mengevaluasi pengaruh penerapan teknik relaksasi genggam jari pada Ny.L di Ruang Perawatan Lantai 2 dr. Iman Sudjudi RSPAD Gatot Soebroto.

D. Manfaat Studi Kasus

a. Manfaat Teoritis

   Penelitian ini diharapkan dapat memberikan kontribusi dalam memperkuat teori tentang penerapan teknik relaksasi genggam jari dalam pemenuhan kebutuhan rasa nyaman: nyeri di Ruang Perawatan Lantai 1 dr. Iman Sudjudi RSPAD Gatot Soebroto.

b. Manfaat Praktisi

a. Masyarakat

Membudayakan pengelolaan pasien dengan Kanker ovarium post Histerektomi Salphingo Ovorektomi Bilateral (HTSOB) dalam mengurangi rasa nyeri dengan teknik relaksasi genggam jari.

b. Bagi pengembangan ilmu dan teknologi keperawatan

Menambah keluasan ilmu teknologi terapan bidang keperawatan dalam mengurangi rasa nyeri dengan teknik rileksasi genggam jari pada pasien Kanker ovarium post Histerektomi Salphingo Ovorektomi Bilateral (HTSOB).

c. Penulis

Memperoleh pengalaman dalam mengaplikasikan hasil riset keperawatan, khususnya studi kasus tentang mengurangi rasa nyeri dengan teknik rileksasi genggam jari pada pasien Kanker ovarium post Histerektomi Salphingo Ovorektomi Bilateral (HTSOB).

BAB II

TINJAUAN TEORI

A. Konsep Kanker Ovarium

1. Pengertian Kanker Ovarium

Kanker ovarium merupakan penyakit keganasan yang terjadi akibat pertumbuhan sel abnormal pada ovarium secara tidak terkendali. Ovarium adalah organ reproduksi wanita yang berfungsi menghasilkan sel telur serta hormon estrogen dan progesteron. Ketika sel-sel pada ovarium mengalami perubahan atau mutasi genetik, sel tersebut dapat berkembang secara abnormal dan membentuk tumor ganas yang dapat menyebar ke jaringan maupun organ lain di sekitarnya (Berek et al, 2021; Renz et al, 2025).

Kanker ovarium termasuk salah satu kanker ginekologi dengan tingkat mortalitas tertinggi pada perempuan. Hal ini disebabkan karena sebagian besar penderita baru terdiagnosis ketika penyakit sudah memasuki stadium lanjut. Gejala kanker ovarium pada tahap awal sering kali tidak khas, seperti perut terasa penuh, nyeri panggul, gangguan pencernaan, cepat kenyang, dan pembesaran abdomen, sehingga sering dianggap sebagai gangguan kesehatan biasa. Kondisi tersebut menyebabkan keterlambatan diagnosis dan penanganan pada pasien kanker ovarium (Renz et al, 2025).

Menurut klasifikasi World Health Organization (WHO) tahun 2020, kanker ovarium merupakan kelompok neoplasma ganas yang berasal dari berbagai jenis sel ovarium, seperti sel epitel, sel germinal, dan stroma seks korda. Tumor epitel ovarium merupakan jenis yang paling banyak ditemukan dan menyumbang sebagian besar kasus kanker ovarium pada wanita dewasa. Selain berasal dari ovarium, beberapa kasus kanker yang sebelumnya disebut kanker ovarium diketahui juga dapat berasal dari tuba falopi atau peritoneum primer dengan gambaran klinis yang hampir sama (Mehra et al, 2023).

Kanker ovarium dapat berkembang secara perlahan maupun cepat tergantung jenis histopatologi dan stadium penyakit. Penyebaran sel kanker umumnya terjadi melalui rongga peritoneum, kelenjar getah bening, maupun aliran darah. Pada stadium lanjut, sel kanker dapat menyebar ke organ lain seperti usus, hati, kandung kemih, dan paru-paru. Oleh karena itu, kanker ovarium memerlukan penanganan komprehensif berupa tindakan operasi, kemoterapi, maupun terapi suportif untuk meningkatkan kualitas hidup pasien dan memperpanjang harapan hidup (Drin, 2022; Renz et al, 2025).

Selain memberikan dampak fisik, kanker ovarium juga dapat memengaruhi kondisi psikologis pasien. Pasien sering mengalami kecemasan, ketakutan, perubahan citra tubuh, serta penurunan kualitas hidup akibat proses pengobatan yang panjang. Tindakan operasi seperti HTSOB (Histerektomi Total Salpingo Ooforektomi Bilateral) dapat menimbulkan rasa nyeri dan ketidaknyamanan pasca operasi sehingga diperlukan asuhan keperawatan yang optimal untuk membantu memenuhi kebutuhan rasa nyaman pasien (Berek et al, 2021).

2. Etiologi

Penyebab pasti kanker ovarium hingga saat ini belum diketahui secara pasti, namun terdapat berbagai faktor yang dapat meningkatkan risiko terjadinya kanker ovarium. Kanker ovarium terjadi akibat perubahan atau mutasi genetik pada sel ovarium yang menyebabkan pertumbuhan sel menjadi abnormal dan tidak terkendali. Sel-sel abnormal tersebut kemudian berkembang menjadi tumor ganas dan dapat menyebar ke jaringan maupun organ lain di dalam tubuh (Berek et al, 2021).

Faktor-faktor yang mempengaruhi terjadinya Kanker ovarium antara lain:

1. Faktor Genetik

   Wanita yang memiliki riwayat keluarga dengan kanker ovarium atau kanker payudara memiliki risiko lebih tinggi mengalami neoplasma ovarium. Mutasi gen tertentu seperti BRCA1 dan BRCA2 diketahui

dapat meningkatkan kemungkinan terjadinya keganasan ovarium (Mehra et al, 2023).

2. Faktor Hormonal

   Paparan hormon estrogen dalam waktu lama dapat meningkatkan aktivitas proliferasi sel ovarium. Wanita yang mengalami menstruasi dini, menopause terlambat, atau belum pernah hamil memiliki risiko lebih tinggi karena ovarium mengalami proses ovulasi berulang dalam jangka waktu yang panjang (Renz et al, 2025; Wahyuni et al, 2024).

3. Usia

   Risiko kejadian kanker ovarium meningkat pada wanita usia dewasa hingga lanjut usia, terutama pada masa perimenopause dan menopause. Pada usia tersebut terjadi perubahan hormonal dan penurunan fungsi reproduksi yang dapat memicu pertumbuhan sel abnormal pada ovarium (Berek et al, 2021; Mehra et al, 2023).

4. Endometriosis

   Endometriosis juga diduga menjadi salah satu faktor yang dapat meningkatkan risiko kanker ovarium. Kondisi ini menyebabkan jaringan endometrium tumbuh di luar uterus, termasuk pada ovarium, sehingga memicu peradangan kronis dan perubahan patologis pada jaringan ovarium (Wahyuni et al, 2024).

5. Gaya Hidup

   Faktor gaya hidup seperti obesitas, pola makan tinggi lemak, merokok, dan kurang aktivitas fisik juga dapat meningkatkan risiko terjadinya neoplasma ovarium. Paparan zat karsinogenik dari lingkungan maupun pekerjaan tertentu diduga turut berperan dalam proses terbentuknya kanker ovarium (Mehra et al, 2023).

6. Faktor Lingkungan

   Paparan zat-zat tertentu dalam lingkungan dapat mempengaruhi perubahan sel ovarium sehingga memicu pertumbuhan sel abnormal. Paparan bahan kimia, polusi, serta zat karsinogenik dalam jangka panjang diduga dapat meningkatkan risiko terbentuknya tumor ovarium (Mehra et al, 2023).

3. Patofisiologi

Patofisiologi kanker ovarium diawali dengan terjadinya mutasi atau perubahan genetik pada sel ovarium, tuba falopi, maupun peritoneum yang menyebabkan pertumbuhan sel menjadi abnormal dan tidak terkendali. Perubahan genetik tersebut dapat dipengaruhi oleh faktor herediter, hormonal, inflamasi kronis, maupun kerusakan epitel akibat proses ovulasi yang terjadi berulang. Mutasi pada gen BRCA1 dan BRCA2 menjadi salah satu faktor yang paling sering berhubungan dengan perkembangan kanker ovarium karena menyebabkan gangguan mekanisme perbaikan DNA sehingga sel abnormal terus berkembang menjadi ganas (Berek et al, 2021; Renz et al, 2025).

Pada proses ovulasi, permukaan epitel ovarium mengalami kerusakan dan perbaikan secara berulang. Proses regenerasi sel yang terus-menerus dapat meningkatkan risiko terjadinya kesalahan replikasi DNA sehingga memicu terbentuknya sel abnormal. Selanjutnya, sel tersebut mengalami proliferasi yang tidak terkontrol dan membentuk massa tumor. Berdasarkan klasifikasi WHO 2020, sebagian besar kanker ovarium berasal dari epitel ovarium, khususnya tipe serous carcinoma yang berkembang secara agresif dan mudah menyebar ke rongga peritoneum (Mehra et al, 2023).

Pertumbuhan tumor ovarium menyebabkan infiltrasi ke jaringan sekitar dan menimbulkan peningkatan tekanan pada organ pelvis maupun abdomen. Sel kanker dapat menyebar melalui tiga jalur utama yaitu penyebaran langsung ke organ sekitar, penyebaran limfatik ke kelenjar getah bening, dan penyebaran hematogen melalui pembuluh darah. Penyebaran paling sering terjadi melalui rongga peritoneum sehingga menyebabkan ascites, perlengketan organ, dan metastasis pada usus, hati, maupun diafragma. Pada stadium III, sel kanker umumnya telah menyebar ke luar pelvis menuju rongga abdomen dan kelenjar getah bening retroperitoneal (Drin, 2022).

Perkembangan tumor dan proses metastasis menyebabkan munculnya berbagai manifestasi klinis seperti nyeri abdomen, distensi

abdomen, gangguan eliminasi, mual, cepat kenyang, dan penurunan berat badan. Nyeri terjadi akibat penekanan massa tumor terhadap jaringan sekitar, inflamasi, serta kerusakan jaringan yang dipicu oleh pertumbuhan sel kanker. Selain itu, tindakan pembedahan seperti HTSOB juga menyebabkan trauma jaringan sehingga meningkatkan stimulasi reseptor nyeri dan memunculkan nyeri post operasi (Drin, 2022).

Rangsangan nyeri pada pasien kanker ovarium post HTSOB dihantarkan melalui serabut saraf menuju medula spinalis dan diteruskan ke korteks serebri sehingga pasien merasakan sensasi nyeri. Kerusakan jaringan akibat operasi memicu pelepasan mediator inflamasi seperti prostaglandin, histamin, dan bradikinin yang meningkatkan sensitivitas reseptor nyeri. Kondisi tersebut menyebabkan pasien mengalami gangguan rasa nyaman, keterbatasan mobilisasi, gangguan tidur, dan kecemasan selama masa pemulihan pasca operasi (Grigore et al, 2021).

Kombinasi antara terapi farmakologis dan nonfarmakologis menjadi penatalaksanaan yang krusial untuk meminimalkan rasa nyeri sekaligus meningkatkan rasa nyaman pada pasien. Salah satu terapi nonfarmakologis yang dapat diberikan adalah terapi genggam jari. Terapi ini bekerja dengan memberikan stimulasi pada titik refleksi jari yang diteruskan menuju otak sehingga membantu merangsang pelepasan hormon endorfin sebagai analgesik alami tubuh. Pelepasan endorfin dapat membantu menghambat impuls nyeri dan memberikan efek relaksasi sehingga intensitas nyeri berkurang dan pasien merasa lebih nyaman (Grigore et al, 2021; Yoan et al, 2025).

4. Manifestasi Klinis

Manifestasi klinis kanker ovarium pada tahap awal umumnya tidak spesifik sehingga sering sulit dikenali. Gejala yang muncul biasanya berkembang secara perlahan dan menyerupai gangguan saluran pencernaan maupun gangguan reproduksi lainnya. Kondisi ini menyebabkan banyak pasien baru terdiagnosis ketika penyakit telah memasuki stadium lanjut (Berek et al, 2021; Renz et al, 2025).

Gejala yang paling sering dialami pasien kanker ovarium adalah nyeri atau rasa tidak nyaman pada abdomen dan panggul. Nyeri dapat bersifat ringan hingga berat tergantung pada ukuran tumor dan penyebaran kanker. Selain itu, pasien sering mengeluhkan perut terasa penuh, begah, dan mengalami pembesaran abdomen akibat adanya massa tumor maupun penumpukan cairan ascites di rongga peritoneum. Kondisi ascites menyebabkan tekanan intraabdomen meningkat sehingga pasien merasa sesak dan tidak nyaman saat beraktivitas (Renz et al, 2025).

Pasien kanker ovarium juga sering mengalami gangguan gastrointestinal seperti mual, muntah, cepat kenyang, penurunan nafsu makan, konstipasi, dan perubahan pola buang air besar. Hal tersebut terjadi akibat penekanan massa tumor terhadap organ saluran pencernaan. Pada beberapa kasus, pasien mengalami penurunan berat badan dan kelemahan umum akibat kebutuhan metabolisme tubuh yang meningkat serta asupan nutrisi yang menurun (Berek et al, 2021).

Manifestasi lain yang dapat muncul adalah gangguan sistem reproduksi, seperti perdarahan abnormal, menstruasi tidak teratur, dan nyeri saat berhubungan seksual. Pada stadium lanjut, kanker ovarium dapat menyebar ke organ sekitar sehingga menyebabkan gangguan berkemih, edema tungkai, dan sesak napas akibat metastasis atau penumpukan cairan di rongga pleura (Drin, 2022).

Pada pasien kanker ovarium stadium III post HTSOB, keluhan utama yang sering muncul adalah nyeri post operasi. Nyeri terjadi akibat trauma jaringan selama prosedur pembedahan dan dapat dirasakan pada area abdomen dengan intensitas yang bervariasi. Pasien biasanya tampak meringis, sulit bergerak, mengalami gangguan tidur, serta merasa cemas akibat rasa nyeri yang dialami. Nyeri pasca operasi yang tidak tertangani dengan baik dapat menghambat proses pemulihan pasien dan menurunkan kualitas hidup (Retnaningrum et al, 2024).

Selain manifestasi fisik, pasien kanker ovarium juga dapat mengalami gangguan psikologis seperti kecemasan, ketakutan, stres, dan perubahan citra tubuh akibat penyakit maupun tindakan pengobatan yang

dijalani. Oleh karena itu, diperlukan penatalaksanaan yang komprehensif untuk membantu memenuhi kebutuhan fisik dan psikologis pasien, termasuk dalam mengatasi nyeri dan meningkatkan rasa nyaman pasien selama masa perawatan (Nurjannah et al, 2022).

5. Komplikasi

Kanker ovarium yang berkembang tanpa penanganan optimal dapat menimbulkan berbagai komplikasi, baik akibat penyebaran sel kanker maupun efek dari tindakan terapi yang diberikan. Komplikasi yang terjadi dapat memengaruhi kondisi fisik, psikologis, serta kualitas hidup pasien. Pada stadium lanjut, komplikasi umumnya muncul akibat metastasis sel kanker ke organ sekitar dan gangguan fungsi organ tubuh (Renz et al, 2025).

Salah satu komplikasi yang sering terjadi pada kanker ovarium adalah ascites, yaitu penumpukan cairan di rongga peritoneum akibat penyebaran sel kanker. Ascites menyebabkan abdomen tampak membesar, terasa penuh, sesak, dan menimbulkan ketidaknyamanan pada pasien. Penumpukan cairan yang berlebihan juga dapat menekan organ intraabdomen sehingga mengganggu fungsi saluran pencernaan dan pernapasan (Berek et al, 2021).

Kanker ovarium stadium lanjut juga dapat menyebabkan metastasis ke berbagai organ seperti hati, usus, paru-paru, dan kelenjar getah bening. Penyebaran sel kanker ke usus dapat menyebabkan obstruksi usus yang ditandai dengan nyeri abdomen hebat, mual, muntah, dan gangguan eliminasi. Selain itu, metastasis ke paru-paru dapat menyebabkan efusi pleura dan sesak napas akibat penumpukan cairan di rongga pleura (Drin, 2022).

Komplikasi lain yang dapat terjadi adalah perdarahan, anemia, dan malnutrisi. Pasien kanker ovarium sering mengalami penurunan nafsu makan, cepat kenyang, dan gangguan metabolisme akibat pertumbuhan sel kanker sehingga kebutuhan nutrisi tidak terpenuhi dengan baik. Kondisi

tersebut dapat menyebabkan kelemahan fisik, penurunan berat badan, serta menurunnya daya tahan tubuh pasien (Renz et al, 2025).

6. Penatalaksanaan

a. Penatalaksanaan Medis

Penatalaksanaan medis pada kanker ovarium dilakukan berdasarkan stadium penyakit, jenis histopatologi, serta kondisi umum pasien. Tujuan utama terapi medis adalah mengangkat jaringan kanker, mencegah penyebaran sel kanker, mengurangi gejala, dan meningkatkan kualitas hidup pasien. Penanganan medis kanker ovarium umumnya meliputi tindakan pembedahan, kemoterapi, terapi target, serta terapi suportif (Berek et al, 2021; Renz et al, 2025).

Tindakan operasi merupakan terapi utama pada pasien kanker ovarium. Pada kanker ovarium stadium III, prosedur yang sering dilakukan adalah Total Abdominal Hysterectomy with Bilateral Salpingo-Oophorectomy (TAH-SOB/HTSOB), yaitu tindakan pengangkatan uterus, kedua ovarium, dan tuba falopi. Selain itu, dapat dilakukan pengangkatan omentum, biopsi kelenjar getah bening, dan debulking surgery untuk mengurangi massa tumor sebanyak mungkin. Tindakan ini bertujuan untuk menurunkan jumlah sel kanker sehingga terapi lanjutan menjadi lebih efektif (Berek et al, 2021).

Kemoterapi diberikan setelah operasi untuk menghancurkan sisa sel kanker yang masih ada di dalam tubuh. Obat kemoterapi yang sering digunakan merupakan kombinasi platinum dan taxane. Kemoterapi diberikan dalam beberapa siklus sesuai kondisi pasien dan respons terapi. Selain membantu menghambat pertumbuhan sel kanker, kemoterapi juga bertujuan mengurangi risiko kekambuhan penyakit. Namun, terapi ini dapat menimbulkan efek samping seperti mual, muntah, kelelahan, rambut rontok, dan penurunan imunitas tubuh (Renz et al, 2025).

Terapi target juga dapat diberikan pada pasien tertentu, terutama yang memiliki mutasi gen BRCA1 dan BRCA2. Terapi ini

bekerja dengan menghambat pertumbuhan sel kanker secara spesifik sehingga kerusakan pada sel normal lebih minimal. Selain itu, pasien juga mendapatkan terapi suportif seperti analgesik untuk mengurangi nyeri, antiemetik untuk mengatasi mual muntah, terapi cairan, transfusi darah bila diperlukan, serta dukungan nutrisi untuk mempertahankan kondisi tubuh pasien (Renz et al, 2025).

b. Penatalaksanaan Keperawatan

Penatalaksanaan keperawatan pada pasien kanker ovarium bertujuan membantu memenuhi kebutuhan dasar pasien, meningkatkan kenyamanan, mencegah komplikasi, dan mendukung proses pemulihan pasien secara optimal. Asuhan keperawatan dilakukan secara holistik meliputi aspek biologis, psikologis, sosial, dan spiritual pasien.

Pengkajian keperawatan dilakukan dengan mengidentifikasi kondisi umum pasien, tanda vital, tingkat nyeri, status nutrisi, pola eliminasi, pola aktivitas, serta respons psikologis pasien terhadap penyakit dan tindakan pengobatan. Pada pasien post HTSOB, keluhan utama yang sering ditemukan adalah nyeri akut akibat trauma jaringan pasca operasi (Nurjannah et al, 2022).

Intervensi keperawatan yang diberikan meliputi observasi intensitas nyeri, pemantauan tanda-tanda komplikasi, perawatan luka operasi, mobilisasi dini, pemenuhan kebutuhan nutrisi dan cairan, serta pemberian dukungan emosional kepada pasien dan keluarga. Perawat juga berkolaborasi dengan tim medis dalam pemberian terapi farmakologis seperti analgesik dan obat-obatan lainnya sesuai program terapi pasien (Nurjannah et al, 2022).

Selain terapi farmakologis, tindakan nonfarmakologis juga diperlukan untuk membantu mengurangi nyeri dan meningkatkan rasa nyaman pasien. Salah satu intervensi nonfarmakologis yang dapat diterapkan adalah terapi genggam jari. Terapi ini dilakukan dengan menggenggam setiap jari selama 2–3 menit sambil melakukan teknik napas dalam secara perlahan. Teknik relaksasi tersebut membantu

memberikan rasa tenang, mengurangi ketegangan fisik dan emosional, serta merangsang pelepasan hormon endorfin yang dapat membantu menurunkan intensitas nyeri (Yoan et al, 2025).

Perawat juga memberikan edukasi kesehatan mengenai perawatan pasca operasi, pentingnya kepatuhan menjalani terapi, teknik manajemen nyeri mandiri, serta dukungan psikologis agar pasien mampu beradaptasi dengan kondisi penyakitnya. Evaluasi keperawatan dilakukan dengan menilai perubahan intensitas nyeri, kondisi luka operasi, kemampuan aktivitas pasien, serta tingkat kenyamanan pasien setelah diberikan tindakan keperawatan (Yoan et al, 2025; Nurjannah et al, 2022).

B. Konsep Histerektomi Salphingo

1. Definisi Histerektomi Salphingo

HTSOB atau Histerektomi Total Salpingo Ooforektomi Bilateral merupakan tindakan pembedahan ginekologi yang dilakukan dengan mengangkat uterus (rahim), kedua tuba falopi, dan kedua ovarium secara keseluruhan. Tindakan ini umumnya dilakukan pada pasien dengan kanker ovarium, kanker uterus, tumor ginekologi, maupun kondisi patologis lain yang memerlukan pengangkatan organ reproduksi untuk mencegah penyebaran penyakit dan memperbaiki prognosis pasien (Berek et al, 2021).

Pada pasien kanker ovarium stadium lanjut, prosedur HTSOB menjadi salah satu terapi utama untuk mengurangi jumlah massa tumor dan menghambat penyebaran sel kanker ke organ lain. Tindakan operasi ini biasanya disertai dengan prosedur tambahan seperti omentektomi, biopsi kelenjar getah bening, dan debulking surgery untuk memastikan sebanyak mungkin jaringan kanker dapat diangkat (Renz et al, 2025).

HTSOB dilakukan melalui pembedahan abdomen dengan tujuan terapeutik maupun diagnostik. Setelah tindakan operasi, pasien sering mengalami nyeri akut akibat trauma jaringan pembedahan, keterbatasan mobilisasi, serta gangguan rasa nyaman. Oleh karena itu, pasien post

HTSOB memerlukan penatalaksanaan medis dan keperawatan yang optimal untuk membantu proses pemulihan dan mencegah komplikasi pasca operasi (Nurjannah et al, 2022).

2. Prosedur Pembedahan

Prosedur HTSOB (Histerektomi Total Salpingo Ooforektomi Bilateral) merupakan tindakan pembedahan yang dilakukan dengan mengangkat uterus, kedua ovarium, dan kedua tuba falopi secara menyeluruh. Tindakan ini umumnya dilakukan pada pasien kanker ovarium stadium lanjut untuk mengurangi penyebaran sel kanker dan meningkatkan efektivitas terapi lanjutan. Prosedur operasi dilakukan di ruang bedah dengan menggunakan anestesi umum agar pasien tidak merasakan nyeri selama tindakan berlangsung (Perwira, 2024).

Sebelum tindakan operasi dilakukan, pasien menjalani persiapan praoperatif meliputi pemeriksaan fisik, pemeriksaan laboratorium, pemeriksaan radiologi, serta evaluasi kondisi umum pasien. Pasien juga diberikan edukasi mengenai prosedur operasi, kemungkinan komplikasi, dan proses pemulihan pasca operasi. Selain itu, dilakukan pemasangan infus, kateter urin, serta persiapan area abdomen untuk menjaga sterilitas selama pembedahan (Renz et al., 2025).

Tindakan operasi dimulai dengan membuat insisi pada dinding abdomen untuk membuka akses menuju organ reproduksi. Setelah rongga abdomen terbuka, dokter melakukan eksplorasi untuk melihat lokasi dan penyebaran tumor. Selanjutnya dilakukan pengangkatan uterus, kedua ovarium, dan kedua tuba falopi secara keseluruhan. Pada pasien kanker ovarium, prosedur operasi sering disertai tindakan tambahan seperti omentektomi, biopsi kelenjar getah bening, dan debulking surgery untuk mengangkat jaringan tumor sebanyak mungkin (Berek et al, 2021).

Setelah seluruh jaringan yang direncanakan berhasil diangkat, dokter memastikan tidak terdapat perdarahan aktif pada area operasi. Rongga abdomen kemudian dibersihkan dan dilakukan penutupan lapisan jaringan secara bertahap menggunakan jahitan. Selanjutnya luka operasi

ditutup dengan balutan steril untuk mencegah infeksi. Setelah prosedur selesai, pasien dipindahkan ke ruang pemulihan untuk pemantauan kondisi pasca anestesi dan tanda vital secara berkala (Renz et al, 2025).

Pasien post HTSOB umumnya mengalami nyeri akut akibat trauma jaringan selama proses pembedahan. Selain nyeri, pasien juga dapat mengalami kelemahan, keterbatasan mobilisasi, mual, serta gangguan rasa nyaman selama masa pemulihan. Oleh karena itu, diperlukan penatalaksanaan medis dan keperawatan yang optimal, termasuk pemberian analgesik, perawatan luka operasi, mobilisasi dini, serta terapi nonfarmakologis seperti terapi genggam jari untuk membantu mengurangi nyeri dan meningkatkan kenyamanan pasien (Yoan et al, 2025; Nurjannah et al, 2022).

3. Indikasi dan Kontraindikasi

a. Indikasi

HTSOB (Histerektomi Total Salpingo Ooforektomi Bilateral) dilakukan pada pasien dengan gangguan atau penyakit pada organ reproduksi wanita yang memerlukan pengangkatan uterus, ovarium, dan tuba falopi secara menyeluruh. Salah satu indikasi utama tindakan HTSOB adalah kanker ovarium stadium lanjut, terutama ketika sel kanker telah menyebar ke jaringan sekitar sehingga diperlukan pengangkatan organ reproduksi untuk menghambat perkembangan penyakit dan meningkatkan prognosis pasien (Berek et al, 2021; Renz et al, 2025).

Selain kanker ovarium, HTSOB juga dapat dilakukan pada pasien dengan kanker endometrium, kanker tuba falopi, tumor ovarium ganas, serta kanker peritoneum primer yang memiliki hubungan biologis dengan kanker ovarium. Tindakan ini bertujuan mengurangi massa tumor dan mencegah penyebaran sel kanker ke organ lain di dalam rongga abdomen (Renz et al, 2025).

Indikasi lain HTSOB meliputi tumor ovarium dengan ukuran besar, endometriosis berat, mioma uteri yang tidak dapat ditangani secara konservatif, perdarahan uterus abnormal yang tidak membaik

dengan terapi lain, serta adanya risiko tinggi kanker ovarium akibat mutasi gen BRCA1 dan BRCA2. Pada beberapa kasus, tindakan ini juga dilakukan sebagai upaya preventif pada pasien dengan riwayat keluarga kanker ovarium atau kanker payudara yang kuat (Berek et al, 2021).

b. Kontraindikasi

Kontraindikasi HTSOB merupakan kondisi yang menyebabkan tindakan operasi tidak dapat dilakukan atau perlu dipertimbangkan kembali karena dapat meningkatkan risiko komplikasi pada pasien. Salah satu kontraindikasi utama adalah kondisi umum pasien yang tidak stabil, seperti gangguan fungsi jantung, gangguan pernapasan berat, syok, atau kegagalan organ yang dapat meningkatkan risiko selama anestesi dan pembedahan (Renz et al, 2025).

HTSOB juga perlu dipertimbangkan pada pasien dengan gangguan pembekuan darah, anemia berat, atau infeksi sistemik yang belum terkontrol karena dapat meningkatkan risiko perdarahan dan komplikasi pasca operasi. Selain itu, adanya adhesi berat atau penyebaran kanker yang luas ke organ vital tertentu dapat menyulitkan prosedur operasi dan meningkatkan risiko cedera organ selama pembedahan (Berek et al, 2021).

Pada pasien usia lanjut atau pasien dengan kondisi fisik yang sangat lemah, tindakan HTSOB memerlukan evaluasi menyeluruh mengenai manfaat dan risiko operasi. Jika kondisi pasien tidak memungkinkan untuk menjalani operasi besar, maka dapat dipertimbangkan terapi alternatif seperti kemoterapi atau terapi suportif sesuai kondisi klinis pasien. Oleh karena itu, sebelum tindakan HTSOB dilakukan, diperlukan pemeriksaan dan penilaian menyeluruh terhadap kondisi fisik, laboratorium, serta kesiapan pasien untuk menjalani prosedur pembedahan (Renz et al, 2025).

4. Komplikasi Tindakan

Tindakan HTSOB merupakan prosedur pembedahan mayor yang dapat menimbulkan berbagai komplikasi baik selama operasi maupun setelah operasi. Komplikasi dapat dipengaruhi oleh kondisi umum pasien, stadium penyakit, luas penyebaran kanker, serta proses pembedahan yang dilakukan. Oleh karena itu, pemantauan dan penatalaksanaan yang tepat sangat diperlukan untuk mencegah komplikasi yang lebih berat (Berek et al, 2021).

Salah satu komplikasi yang paling sering terjadi setelah tindakan HTSOB adalah nyeri akut post operasi akibat trauma jaringan selama proses pembedahan. Nyeri biasanya dirasakan pada area abdomen dan dapat menyebabkan pasien mengalami keterbatasan mobilisasi, gangguan tidur, penurunan nafsu makan, serta ketidaknyamanan selama masa pemulihan. Apabila nyeri tidak ditangani dengan baik, kondisi tersebut dapat memperlambat proses penyembuhan pasien (Nurjannah et al, 2022).

Komplikasi lain yang dapat terjadi adalah perdarahan intraoperatif maupun post operasi. Perdarahan dapat muncul akibat cedera pembuluh darah selama tindakan pembedahan atau gangguan proses pembekuan darah pada pasien. Kehilangan darah dalam jumlah besar dapat menyebabkan anemia, hipotensi, hingga syok apabila tidak segera ditangani. Selain itu, pasien juga berisiko mengalami hematoma pada area luka operasi (Berek et al, 2021).

Infeksi luka operasi juga menjadi salah satu komplikasi yang sering ditemukan pada pasien post HTSOB. Infeksi dapat terjadi akibat kontaminasi bakteri selama maupun setelah prosedur pembedahan. Tanda-tanda infeksi meliputi kemerahan pada luka, nyeri meningkat, keluar cairan atau pus, demam, dan peningkatan jumlah leukosit. Jika tidak segera ditangani, infeksi dapat berkembang menjadi sepsis dan memperburuk kondisi pasien (Renz et al, 2025).

Komplikasi lain yang mungkin terjadi adalah gangguan sistem urinaria dan gastrointestinal akibat letak anatomi organ reproduksi yang berdekatan dengan kandung kemih dan usus. Cedera pada kandung kemih,

ureter, maupun usus dapat menyebabkan gangguan eliminasi, nyeri abdomen, infeksi, hingga kebocoran organ. Selain itu, pasien juga dapat mengalami konstipasi, ileus, dan retensi urin selama masa pemulihan pasca operasi (Berek et al, 2021).

C. Konsep Dasar Nyeri dan Teknik Genggam Jari

1. Pengertian Nyeri

Nyeri merupakan pengalaman sensorik dan emosional yang tidak menyenangkan akibat adanya kerusakan jaringan aktual maupun potensial. Nyeri dapat dirasakan secara berbeda pada setiap individu tergantung pada kondisi fisik, psikologis, dan kemampuan seseorang dalam merespons stimulus nyeri. Pada pasien post operasi, nyeri umumnya muncul akibat trauma jaringan selama proses pembedahan yang menyebabkan stimulasi pada reseptor nyeri (Nurjannah et al, 2022).

Nyeri juga diartikan sebagai mekanisme pertahanan tubuh yang memberikan tanda adanya gangguan atau cedera pada jaringan tubuh. Rangsangan nyeri dihantarkan melalui serabut saraf menuju sistem saraf pusat sehingga menghasilkan sensasi tidak nyaman yang dapat memengaruhi aktivitas dan kondisi psikologis pasien. Pada pasien kanker ovarium post HTSOB, nyeri sering muncul akibat insisi pembedahan, inflamasi jaringan, serta proses penyembuhan luka operasi (Yoan et al, 2025).

Menurut teori gate control, impuls nyeri yang dihantarkan menuju otak dapat dipengaruhi oleh mekanisme penghambatan pada sistem saraf. Stimulus tertentu seperti relaksasi dan terapi nonfarmakologis dapat membantu menghambat transmisi impuls nyeri sehingga intensitas nyeri yang dirasakan pasien menjadi berkurang. Hal tersebut menjadi dasar penggunaan terapi relaksasi genggam jari sebagai salah satu metode nonfarmakologis dalam membantu mengurangi nyeri pasien (Nurjannah et al, 2022).

Nyeri pada pasien post operasi dapat bersifat ringan, sedang, hingga berat. Nyeri yang tidak tertangani dengan baik dapat menyebabkan

gangguan tidur, keterbatasan mobilisasi, penurunan nafsu makan, kecemasan, dan memperlambat proses penyembuhan luka. Oleh karena itu, manajemen nyeri menjadi bagian penting dalam pemberian asuhan keperawatan untuk membantu meningkatkan kenyamanan dan kualitas hidup pasien (Yoan et al, 2025).

2. Penyebab Nyeri

Nyeri terjadi akibat adanya rangsangan pada reseptor nyeri yang disebabkan oleh kerusakan jaringan, peradangan, atau gangguan pada organ tubuh. Pada pasien kanker ovarium post HTSOB, nyeri umumnya disebabkan oleh trauma jaringan selama proses pembedahan, inflamasi, serta adanya kerusakan sel dan jaringan tubuh akibat pertumbuhan kanker. Kerusakan jaringan tersebut memicu pelepasan zat kimia seperti prostaglandin, histamin, dan bradikinin yang merangsang saraf nyeri sehingga pasien merasakan sensasi nyeri (Nurjannah et al, 2022).

Nyeri post operasi terjadi akibat insisi pembedahan yang menyebabkan terputusnya jaringan kulit, otot, pembuluh darah, dan saraf. Setelah efek anestesi menghilang, impuls nyeri akan dihantarkan melalui serabut saraf menuju sistem saraf pusat sehingga muncul rasa nyeri pada area operasi. Intensitas nyeri dapat berbeda pada setiap pasien tergantung luas tindakan operasi, kondisi fisik pasien, dan kemampuan individu dalam mentoleransi nyeri (Nurjannah et al, 2022).

Pada pasien kanker ovarium, nyeri juga dapat muncul akibat pertumbuhan massa tumor yang menekan organ sekitar seperti usus, kandung kemih, maupun jaringan pelvis. Penyebaran sel kanker ke rongga peritoneum dan organ lain dapat menyebabkan inflamasi, ascites, serta peningkatan tekanan intraabdomen yang menimbulkan rasa tidak nyaman dan nyeri abdomen. Semakin luas penyebaran kanker, maka intensitas nyeri yang dirasakan pasien dapat semakin berat (Renz et al, 2025).

3. Klasifikasi

Nyeri dapat diklasifikasikan berdasarkan durasi, lokasi, sumber, dan intensitas nyeri yang dirasakan pasien. Klasifikasi nyeri penting untuk menentukan penatalaksanaan yang tepat sesuai kondisi pasien. Pada pasien kanker ovarium post HTSOB, nyeri yang muncul umumnya berupa nyeri akut akibat tindakan pembedahan dan dapat berkembang menjadi nyeri kronis apabila tidak ditangani dengan baik (Nurjannah et al, 2022).

a. Berdasarkan durasi nyeri

1) Nyeri akut

Nyeri akut merupakan nyeri yang muncul secara tiba-tiba akibat kerusakan jaringan dan berlangsung dalam waktu singkat, biasanya kurang dari enam bulan. Nyeri akut sering terjadi pada pasien post operasi akibat trauma jaringan selama prosedur pembedahan. Nyeri ini biasanya disertai peningkatan tanda vital seperti tekanan darah, nadi, dan frekuensi pernapasan. Pada pasien post HTSOB, nyeri akut muncul setelah efek anestesi menghilang dan dirasakan pada area abdomen bekas operasi (Nurjannah et al, 2022).

2) Nyeri kronis

Nyeri kronis merupakan nyeri yang berlangsung lebih dari enam bulan dan sering berhubungan dengan proses penyakit yang berkepanjangan seperti kanker. Nyeri kronis dapat memengaruhi kondisi fisik dan psikologis pasien, seperti gangguan tidur, depresi, kecemasan, dan penurunan kualitas hidup. Pada pasien kanker ovarium stadium lanjut, nyeri kronis dapat terjadi akibat penyebaran sel kanker ke jaringan dan organ sekitar (Renz et al, 2025).

b. Berdasarkan sumber nyeri

1) Nyeri somatik

Nyeri somatik berasal dari kulit, otot, tulang, atau jaringan lunak. Nyeri ini biasanya terlokalisasi dengan jelas dan terasa seperti nyeri tajam atau berdenyut. Pada pasien post operasi

HTSOB, nyeri somatik terjadi akibat insisi pembedahan pada dinding abdomen dan kerusakan jaringan selama operasi (Yoan et al, 2025).

2) Nyeri visceral

Nyeri visceral berasal dari organ dalam tubuh seperti ovarium, usus, atau organ abdomen lainnya. Nyeri visceral biasanya sulit ditentukan lokasinya dan terasa seperti tertekan, kram, atau tidak nyaman. Pada pasien kanker ovarium, nyeri visceral dapat muncul akibat pertumbuhan tumor dan penekanan organ intraabdomen (Yoan et al, 2025).

3) Nyeri neuropatik

Nyeri neuropatik terjadi akibat kerusakan atau gangguan pada sistem saraf. Nyeri ini dapat dirasakan seperti terbakar, kesemutan, atau tertusuk. Pada pasien kanker, nyeri neuropatik dapat terjadi akibat penekanan saraf oleh massa tumor atau efek samping terapi tertentu (Renz et al, 2025).

4) Berdasarkan intensitas nyeri

Intensitas nyeri dapat dibedakan menjadi nyeri ringan, sedang, dan berat berdasarkan skala nyeri yang dirasakan pasien. Nyeri ringan biasanya berada pada skala 1–3, nyeri sedang pada skala 4–6, dan nyeri berat pada skala 7–10. Pada pasien post operasi, intensitas nyeri umumnya meningkat setelah efek anestesi hilang dan dapat memengaruhi aktivitas serta kenyamanan pasien (Nurjannah et al, 2022).

5) Berdasarkan lokasi nyeri

Nyeri dapat dibedakan menjadi nyeri superfisial dan nyeri dalam. Nyeri superfisial berasal dari permukaan tubuh seperti kulit dan jaringan subkutan, sedangkan nyeri dalam berasal dari organ atau jaringan yang lebih dalam. Pada pasien kanker ovarium post HTSOB, nyeri biasanya dirasakan pada area abdomen dan pelvis akibat trauma jaringan operasi serta proses

inflamasi yang terjadi selama penyembuhan luka (Berek et al, 2021).

2. Faktor yang mempengaruhi nyeri

Nyeri yang dirasakan setiap individu dapat berbeda-beda meskipun penyebabnya sama. Perbedaan tersebut dipengaruhi oleh berbagai faktor fisik, psikologis, sosial, maupun lingkungan yang memengaruhi persepsi dan respons seseorang terhadap nyeri. Pada pasien kanker ovarium post HTSOB, faktor-faktor tersebut dapat memengaruhi intensitas nyeri dan tingkat kenyamanan pasien selama masa pemulihan (Nurjannah et al, 2022).

a. Faktor Usia

Usia memengaruhi kemampuan individu dalam merasakan dan mengekspresikan nyeri. Pasien usia lanjut cenderung mengalami penurunan fungsi fisiologis dan daya tahan tubuh sehingga lebih rentan mengalami komplikasi serta gangguan pemulihan pasca operasi. Selain itu, lansia terkadang sulit mengungkapkan nyeri yang dirasakan sehingga diperlukan pengkajian yang lebih mendalam. (Berek et al, 2021).

b. Jenis kelamin

Perbedaan jenis kelamin juga dapat memengaruhi persepsi nyeri. Wanita cenderung lebih sensitif terhadap nyeri akibat pengaruh hormonal dan kondisi emosional. Pada pasien kanker ovarium, perubahan hormonal dan kondisi psikologis akibat penyakit dapat meningkatkan persepsi nyeri yang dirasakan pasien (Renz et al, 2025).

c. Kondisi fisik dan keparahan penyakit

Kondisi fisik pasien dan tingkat keparahan penyakit sangat memengaruhi intensitas nyeri. Pada pasien kanker ovarium stadium III, nyeri dapat menjadi lebih berat akibat penyebaran sel kanker ke organ sekitar, adanya ascites, serta trauma jaringan setelah tindakan HTSOB. Kondisi tubuh yang lemah dan komplikasi penyakit juga dapat memperberat persepsi nyeri pasien (Drin, 2022).

d. Faktor psikologis

Kecemasan, stres, ketakutan, dan depresi dapat meningkatkan sensitivitas seseorang terhadap nyeri. Pasien yang merasa takut terhadap penyakit atau tindakan operasi biasanya lebih mudah merasakan nyeri yang berat. Sebaliknya, pasien dengan kondisi emosional yang lebih tenang cenderung mampu mengontrol nyeri dengan lebih baik. Oleh karena itu, dukungan psikologis sangat diperlukan pada pasien kanker ovarium post operasi (Margaretha Wulan Puspita Yoan et al, 2025).

e. Pengalaman nyeri sebelumnya

Pengalaman nyeri yang pernah dialami sebelumnya dapat memengaruhi respons pasien terhadap nyeri saat ini. Pasien yang pernah mengalami nyeri berat mungkin menjadi lebih sensitif atau justru lebih mampu beradaptasi terhadap nyeri. Pengalaman negatif terhadap nyeri juga dapat menyebabkan pasien merasa cemas dan takut sehingga nyeri terasa lebih berat (Nurjannah et al, 2022).

f. Dukungan keluarga dan lingkungan

Dukungan keluarga dan lingkungan sekitar berpengaruh terhadap kenyamanan pasien dalam menghadapi nyeri. Kehadiran keluarga, perhatian, dan dukungan emosional dapat membantu pasien merasa lebih tenang dan mengurangi kecemasan. Lingkungan yang nyaman dan tenang juga membantu pasien beristirahat sehingga persepsi nyeri dapat berkurang (Yoan et al, 2025).

g. Kelelahan dan istirahat

Kelelahan fisik dan kurang tidur dapat meningkatkan sensitivitas tubuh terhadap nyeri. Pada pasien post HTSOB, gangguan tidur akibat nyeri dapat memperburuk kondisi tubuh dan menurunkan toleransi terhadap rasa sakit. Oleh karena itu, istirahat yang cukup sangat penting untuk membantu proses pemulihan pasien (Nurjannah et al, 2022).

h. Mekanisme koping

Kemampuan individu dalam menghadapi masalah atau mekanisme koping juga memengaruhi respons terhadap nyeri. Pasien dengan koping yang baik biasanya mampu mengontrol emosi dan lebih mudah menerima kondisi penyakitnya sehingga persepsi nyeri dapat lebih ringan. Sebaliknya, pasien dengan koping buruk cenderung mengalami kecemasan dan stres yang memperberat rasa nyeri (Yoan et al, 2025).

3. Strategi penanganan nyeri

Strategi penanganan nyeri merupakan upaya yang dilakukan untuk mengurangi intensitas nyeri, meningkatkan rasa nyaman, serta membantu pasien beradaptasi terhadap kondisi yang dialami. Penatalaksanaan nyeri pada pasien kanker ovarium post HTSOB dilakukan secara komprehensif melalui pendekatan farmakologis dan nonfarmakologis sesuai kondisi pasien. Penanganan yang tepat sangat penting untuk mencegah komplikasi dan mempercepat proses pemulihan pasien (Nurjannah et al, 2022).

a. Penanganan farmakologis

Penanganan farmakologis dilakukan dengan pemberian obat analgesik sesuai tingkat nyeri yang dirasakan pasien. Analgesik bekerja dengan menghambat transmisi impuls nyeri sehingga intensitas nyeri dapat berkurang. Pada pasien post operasi HTSOB, analgesik yang diberikan dapat berupa obat antiinflamasi nonsteroid (NSAID), paracetamol, maupun opioid sesuai indikasi medis dan kondisi pasien. Selain itu, pasien juga dapat diberikan obat tambahan seperti antiemetik dan sedatif untuk membantu meningkatkan kenyamanan selama masa perawatan (Renz et al, 2025).

Pemberian terapi farmakologis dilakukan dengan pemantauan ketat terhadap efek samping obat seperti mual, muntah, konstipasi, penurunan kesadaran, dan gangguan pernapasan. Oleh karena itu, kolaborasi antara perawat dan tim medis sangat diperlukan agar

penanganan nyeri dapat berjalan secara optimal dan aman bagi pasien (Berek et al, 2021).

b. Penanganan nonfarmakologis

Penanganan nonfarmakologis merupakan tindakan yang dilakukan tanpa menggunakan obat-obatan untuk membantu menurunkan nyeri dan meningkatkan relaksasi pasien. Teknik nonfarmakologis dapat membantu mengurangi kecemasan, mengalihkan perhatian pasien dari rasa nyeri, serta meningkatkan kenyamanan fisik dan psikologis pasien (Yoan et al, 2025).

c. Peran keperawatan dalam penanganan nyeri

Perawat memiliki peran penting dalam membantu mengatasi nyeri pasien melalui pengkajian, intervensi, implementasi, dan evaluasi nyeri secara berkelanjutan. Pengkajian dilakukan dengan menilai lokasi, intensitas, karakteristik, durasi, serta faktor yang memengaruhi nyeri pasien. Setelah itu, perawat memberikan tindakan sesuai kebutuhan pasien baik secara farmakologis maupun nonfarmakologis (Nurjannah et al, 2022).

Perawat juga memberikan edukasi kepada pasien dan keluarga mengenai teknik manajemen nyeri mandiri, pentingnya mobilisasi dini, serta cara melakukan terapi relaksasi seperti terapi genggam jari. Evaluasi dilakukan untuk mengetahui efektivitas tindakan yang telah diberikan dengan melihat perubahan intensitas nyeri, ekspresi wajah pasien, kemampuan aktivitas, dan tingkat kenyamanan pasien setelah intervensi dilakukan (Yoan et al, 2025).

4. Penilaian nyeri

a. Alat yang digunakan untuk mengatur integritas nyeri dengan menggunakan skala raut wajah.

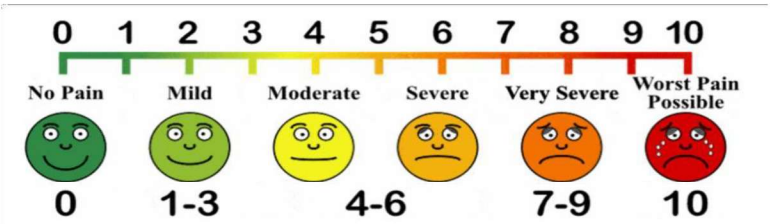

Gambar2.1Visual Analogue Scale

Pengukuran derajat nyeri yaitu nilai:

0 : Tidak nyeri
1-2 : Nyeri
3-4 : Nyeri yang mengganggu
5-6 : Nyeri yang menyusahkan
7-8 : Nyeri hebat
9-10 : Nyeri sangat hebat

b. Skala identitas nyeri numerik

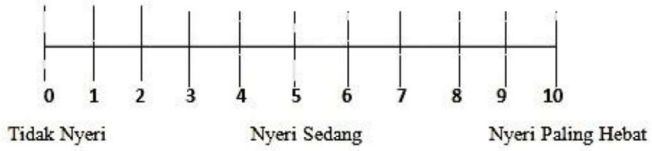

c. Skala identitas nyeri deskriptif

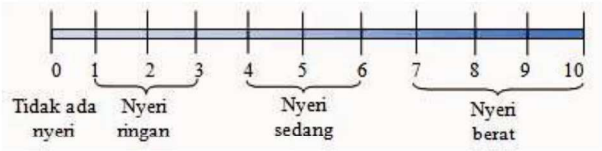

Gambar2.2Numeric Rating Scale

5. Teknik Relaksasi Genggam Jari

a. Pengertian Teknik relaksasi genggam jari

Teknik genggam jari merupakan salah satu metode relaksasi nonfarmakologis yang dilakukan dengan cara menggenggam setiap jari tangan secara bergantian sambil melakukan teknik napas dalam untuk membantu mengurangi nyeri dan memberikan rasa nyaman pada pasien. Teknik ini termasuk bagian dari terapi Jin Shin Jyutsu,

yaitu terapi tradisional Jepang yang memanfaatkan aliran energi tubuh melalui titik-titik refleksi pada jari tangan (Yoan et al, 2025).

Teknik genggam jari bekerja dengan memberikan stimulasi pada titik refleksi jari yang berhubungan dengan organ dan emosi tertentu di dalam tubuh. Stimulasi tersebut akan diteruskan menuju otak melalui serabut saraf sehingga membantu merangsang pelepasan hormon endorfin sebagai analgesik alami tubuh. Pelepasan endorfin dapat membantu menghambat impuls nyeri, mengurangi ketegangan otot, dan memberikan efek relaksasi pada pasien (Nurjannah et al, 2022).

b. Tujuan teknik relaksasi genggam jari

Tujuan utama teknik genggam jari adalah membantu menghambat transmisi impuls nyeri menuju sistem saraf pusat sehingga persepsi nyeri yang dirasakan pasien menjadi berkurang. Melalui stimulasi pada jari tangan dan teknik napas dalam, tubuh akan merangsang pelepasan hormon endorfin yang berfungsi sebagai analgesik alami untuk membantu menurunkan rasa nyeri (Nurjannah et al, 2022).

Selain menurunkan nyeri, teknik genggam jari juga bertujuan memberikan efek relaksasi pada tubuh dan pikiran pasien. Teknik ini membantu mengurangi stres, kecemasan, dan ketegangan emosional yang sering dialami pasien selama menjalani perawatan maupun setelah tindakan operasi. Dengan kondisi tubuh yang lebih rileks, pasien dapat beristirahat lebih nyaman dan proses pemulihan menjadi lebih optimal (Yoan et al, 2025).

Pada pasien kanker ovarium post HTSOB, teknik genggam jari bertujuan membantu memenuhi kebutuhan rasa nyaman akibat nyeri pasca operasi. Dengan berkurangnya nyeri, pasien diharapkan mampu melakukan mobilisasi dengan lebih baik, meningkatkan kualitas tidur, mengurangi kecemasan, dan mempercepat proses penyembuhan selama masa pemulihan (Nurjannah et al, 2022).

c. Langkah prosedur terapi genggam jari

1) Menjelaskan tujuan dan prosedur terapi kepada pasien agar pasien memahami tindakan yang akan dilakukan.
2) Menyiapkan lingkungan yang nyaman dan tenang untuk membantu proses relaksasi pasien.
3) Memposisikan pasien dalam posisi nyaman, seperti posisi semifowler atau duduk santai.
4) Menganjurkan pasien untuk rileks dan memusatkan perhatian pada proses pernapasan.
5) Memulai terapi dengan menggenggam ibu jari menggunakan tangan yang lain selama 2–3 menit sambil menarik napas dalam secara perlahan dan menghembuskannya secara teratur.
6) Setelah selesai pada ibu jari, lanjutkan menggenggam jari telunjuk selama 2–3 menit dengan teknik napas dalam yang sama.
7) Melanjutkan terapi pada jari tengah, jari manis, dan jari kelingking secara bergantian dengan durasi masing-masing 2–3 menit.
8) Saat melakukan genggaman, pasien dianjurkan merasakan sensasi relaksasi, nyaman, dan melepaskan ketegangan maupun emosi negatif yang dirasakan.
9) Terapi dilakukan selama kurang lebih 15 menit atau sampai pasien merasa lebih nyaman dan rileks.
10) Setelah terapi selesai, lakukan evaluasi terhadap perubahan intensitas nyeri, ekspresi wajah, dan tingkat kenyamanan pasien (Yoan et al, 2025; Nurjannah et al, 2022).

D. Kerangka Teori

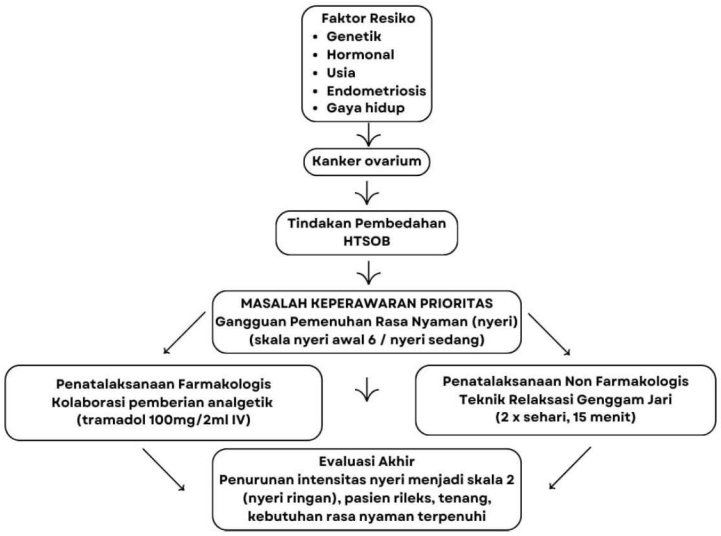

Gambar2.3Kerangka Teori

E. Hasil Studi Kasus Terdahulu

Studi kasus yang dilakukan oleh Margaretha Wulan (2025) pada pasien pankreatitis menunjukkan bahwa terapi genggam jari mampu menurunkan frekuensi dan intensitas nyeri pasien. Setelah dilakukan terapi selama kurang lebih 15 menit, pasien mengatakan nyeri berkurang, tampak lebih rileks, dan tidak lagi menunjukkan ekspresi meringis. Hasil evaluasi menunjukkan skala nyeri pasien menurun hingga skala 0 serta pasien mampu melakukan teknik terapi genggam jari secara mandiri ketika nyeri muncul Kembali (Yoan et al, 2025).

Dalam jurnal tersebut dijelaskan bahwa terapi genggam jari bekerja melalui stimulasi titik refleksi pada jari tangan yang akan mengirimkan impuls menuju otak dan saraf tubuh sehingga membantu memperlancar aliran energi tubuh dan merangsang pelepasan hormon endorfin sebagai analgesik alami tubuh. Mekanisme ini membantu mengurangi ketegangan, memberikan rasa nyaman, dan menurunkan intensitas nyeri pasien (Yoan et al, 2025).

Penelitian lain yang dikutip dalam jurnal Wulan (2025) menunjukkan hasil yang serupa. Penelitian Rahman dan Khalilati (2019) menjelaskan bahwa terapi genggam jari mampu menurunkan tingkat nyeri sebesar 10% pada pasien

dengan cedera kepala ringan. Selain itu, penelitian Sugiyanto (2020) menunjukkan adanya pengaruh signifikan terapi genggam jari terhadap penurunan nyeri pasien pasca operasi dengan nilai p value 0,000 < 0,05. Penelitian Astutik dan Kurlinawati (2017) juga menunjukkan hasil signifikan dengan p value 0,001 < 0,05 pada pasien post sectio caesarea (Yoan et al, 2025).

Penelitian yang dilakukan oleh Livia Echa Saputri (2020) mengenai pengaruh teknik relaksasi genggam jari terhadap penurunan nyeri pada pasien post operasi sectio caesarea menunjukkan bahwa terapi genggam jari efektif dalam menurunkan skala nyeri pasien. Hasil literature review dari 10 jurnal menunjukkan bahwa teknik relaksasi genggam jari dapat mengurangi nyeri pada pasien post operasi sectio caesarea dari nyeri sedang menjadi nyeri ringan (Nurjannah et al, 2022).

Dalam penelitian tersebut dijelaskan bahwa teknik relaksasi genggam jari dapat membantu pasien mengontrol ketidaknyamanan fisik dan emosional akibat nyeri. Teknik ini bekerja berdasarkan teori gate control, yaitu stimulasi pada jari akan menghasilkan impuls yang dihantarkan melalui serabut saraf non-nosiseptor sehingga membantu menutup “gerbang nyeri” di sistem saraf pusat. Akibatnya, rangsangan nyeri menuju korteks serebri terhambat dan intensitas nyeri yang dirasakan pasien menjadi berkurang (Nurjannah et al, 2022).

Selain membantu menurunkan nyeri, terapi genggam jari juga terbukti dapat memberikan efek relaksasi dan mengurangi kecemasan pasien. Penelitian yang dikutip oleh Wulan (2025) menyebutkan bahwa pasien yang menjalani terapi genggam jari mengalami penurunan tingkat kecemasan dan merasa lebih nyaman selama menjalani perawatan. Teknik ini dinilai mudah dilakukan, aman, tidak memerlukan alat khusus, dan dapat dilakukan secara mandiri oleh pasien kapan saja saat nyeri muncul Kembali (Yoan et al, 2025).

Berdasarkan hasil berbagai penelitian tersebut dapat disimpulkan bahwa terapi genggam jari merupakan salah satu intervensi nonfarmakologis yang efektif untuk membantu menurunkan intensitas nyeri, meningkatkan

relaksasi, mengurangi kecemasan, dan memenuhi kebutuhan rasa nyaman pasien, termasuk pada pasien post operasi seperti kanker ovarium post HTSOB.

BAB III

METODE STUDI KASUS

A. Jenis dan Desain Studi Kasus

Desain Studi Kasus ini adalah studi kasus deskriptif. Studi kasus deskriptif adalah metode yang digunakan untuk menggambarkan secara sistematis suatu hasil studi kasus. Desain studi kasus ini dilakukan pada pasien Ny. L dengan kanker ovarium stadium III post Histerektomi Salphingo Ooverektomi Bilateral (HTSOB) dalam pemenuhan kebutuhan rasa nyaman: nyeri dengan teknik relaksasi genggam jari di ruang perawatan lantai II pavilium dr. Imam Sudjudi RSPAD Gatot Soebroto.

B. Subjek Studi Kasus

Subjek studi kasus yang digunakan adalah 1 (satu) orang pasien dengan kanker ovarium stadium III post Histerektomi Salphingo Ooverektomi Bilateral (HTSOB) yang mengalami gangguan kebutuhan rasa nyaman: nyeri dengan teknik relaksasi genggam jari di ruang perawatan lantai II pavilium dr. Imam Sudjudi RSPAD Gatot Soebroto.

C. Lokasi dan Waktu Studi Kasus

Studi kasus dilakukan di Pavilium dr. Imam Sudjudi Lantai II RSPAD Gatot Soebroto, selama 3 hari dimulai pada tanggal 4 Mei 2026 sampai dengan 6 Mei 2026.

D. Fokus Studi Kasus

Fokus studi yang dilakukan adalah pemenuhan kebutuhan nyaman: nyeri pada pasien kanker ovarium stadium III di ruang perawatan lantai II Paviliun dr. Iman Sudjudi RSPAD Gatot Soebroto Jakarta yang mengalami gangguan kebutuhan nyaman: nyeri dengan diagnosa keperawatan nyeri akut dan melakukan intervensi dengan teknik relaksasi genggam jari untuk mengatasi nyeri dengan harapan keluhan nyeri berkurang atau hilang.

E. Instrumen Studi Kasus

Instrumen yang digunakan dalam studi kasus ini meliputi:

1. Format pengkajian asuhan keperawatan gangguan reproduksi yang terdiri dari pengkajian, analisis data, perencanaan, implementasi, dan evaluasi.
2. Standar operasional prosedur yang digunakan sebagai pedoman pelaksanan Tindakan teknik relaksasi genggam jari.
3. *Numeric rating scale* (NRS) yang digunakan untuk mengukur intensitas nyeri pasien sebelum dan sesudah dilakukan Tindakan teknik relaksasi genggam jari dengan rentang nilai 0 – 10.
4. Lembar observasi digunakan untuk mencatat hasil implementasi Tindakan keperawatan dan evaluasi perkembangan pasien.
5. Alat tulis dan dokumentasi digunakan untuk membantu mencatat hasil studi kasus selama proses asuhan keperawatan berlangsung.

F. Metode Pengumpulan Studi Kasus

Dalam pengumpulan data untuk Menyusun laporan studi kasus dengan kanker ovarium post operasi HTSOB pada pasien Ny. L ini di gunakan dengan teknik pengumpulan data sebagai berikut:

1. Anamnesa

   Pada studi kasus ini anamnesa dilakukan pada Ny. L dengan tujuan untuk mendapatkan data mengenai identitas pasien, riwayat kesehatan pasien saat ini, riwayat kelahiran, riwayat kesehatan keluarga, dan kebutuhan sehari hari pasien.

2. Observasi

   Pengumpulan data ini dilakukan selama 3 hari pada tanggal 4 mei 2026 sampai 6 Mei 2026. Teknik cara pengumpulan data dengan melakukan observasi terhadap pasien Ny. L, data dapat di temukan dengan melakukan interaksi secara langsung antara perawat dengan pasien dan keluarga pasien.

3. Pemeriksaan fisik

   Dalam studi kasus ini, pemeriksaan fisik dilakukan secara langsung pada pasien Ny. L dengan tujuan untuk mengetahui apabila ada kelainan maupun pada kondisi fisik pasien setelah dilakukan operasi.

4. Studi literatur

   Pengumpulan data dilakikan dengan cara menggali sumber - sumber pengetahuan melalui buku – buku, internet, jurnal dan literatur lain yang berkaitan.

5. Kuesioner/Skala Nyeri

   Pengukuran intensitas nyeri dilakukan dengan menggunakan *Numeric Rating Scale* (NRS) untuk mengetahui perubahan intensitas nyeri sebelum dan sesudah dilakukannya teknik relaksasi genggam jari.

G. Analisa dan Penyakinan Data

Analisa data dilakukan secara deskriptif dengan menggambarkan hasil pengkajian dan perkembangan kondisi pasien sebelum dan sesudah dilakukan Tindakan terapi relaksasi ganggam jari. Data disajikan dalam bentuk narasi meliputi:

1. Hasil pengkajian

Pasien masuk pada tanggal 4 Mei 2026 pukul 08.00 dengan nomer registrasi 01231360. Pengkajian di lakukan pada tanggal 4 Mei 2026 pukul 16.00.

a. Identitas Pasien

   Pasien bernama Ny. L berusia 68 tahun dengan jenis kelamin perempuan. Pasien memiliki latar belakang pendidikan terakhir S1 Ekonomi dan bekerja di bidang swasta. Pasien berasal dari suku Jawa dan beragama Katolik. Berdasarkan status perkawinan, pasien belum menikah. Pasien bertempat tinggal di wilayah Tebet Timur, Jakarta Selatan.

b. Resume

   Ny. L usia 68 tahun datang ke rumah sakit dengan keluhan awal berupa bengkak pada kedua kaki yang mengganggu aktivitas sehari-hari. Pasien sebelumnya berobat ke RS Tebet, kemudian dirujuk ke RS Cikini untuk menjalani pemeriksaan MRI. Hasil pemeriksaan MRI menunjukkan adanya jaringan pada rahim sehingga

pasien dirujuk ke poli obstetri dan ginekologi RSPAD pada bulan November 2025 untuk pemeriksaan lebih lanjut.

Berdasarkan hasil pemeriksaan laboratorium didapatkan peningkatan kadar CA 125 sebesar 109,39 U/mL dengan nilai normal <35 U/mL serta peningkatan CEA sebesar 19,2 dengan nilai normal 0,0–5,0. Setelah dilakukan pemeriksaan lanjutan, pasien dijadwalkan menjalani tindakan pembedahan HTSOB (Histerektomi Total Salpingo Ooforektomi Bilateral). Seluruh jaringan yang diangkat masih dalam proses pemeriksaan patologi anatomi untuk menentukan hasil diagnosis lebih lanjut. Selama masa perawatan pasien mendapatkan terapi medikamentosa berupa Ampicillin Sulbactam 1,5 gram dan Tramadol 100 mg/2 ml sebagai terapi antibiotik dan analgesic.

Pada saat pengkajian keperawatan tanggal 04 Mei 2026 pukul 16.00 WIB, pasien mengeluhkan nyeri post operasi pada bagian perut bawah sebelah kiri. Nyeri dirasakan seperti ditusuk benda tajam, muncul saat bergerak dan saat area operasi tertekan, bersifat hilang timbul dengan skala nyeri 6 menggunakan Numeric Rating Scale (NRS). Selain itu pasien mengatakan sulit menggerakkan ekstremitas dan badan terasa lemas setelah menjalani operasi.

Hasil pemeriksaan objektif menunjukkan pasien tampak lemah, gerakan terbatas, terdapat luka post operasi HTSOB, serta terpasang infus dan kateter urine. Pemeriksaan laboratorium menunjukkan peningkatan leukosit sebesar 17.440/mm³ yang mengindikasikan adanya respons inflamasi pasca operasi. Berdasarkan hasil pengkajian, masalah keperawatan yang muncul pada pasien meliputi nyeri akut berhubungan dengan agen pencedera fisik post operasi HTSOB, gangguan mobilitas fisik berhubungan dengan nyeri, serta risiko infeksi berhubungan dengan prosedur invasif dan adanya luka operasi.

Selama masa perawatan, pasien diberikan asuhan keperawatan berupa manajemen nyeri, mobilisasi bertahap, perawatan luka, serta

penerapan terapi nonfarmakologis teknik genggam jari untuk membantu menurunkan intensitas nyeri dan meningkatkan rasa nyaman pasien. Evaluasi menunjukkan adanya penurunan skala nyeri dari 6 menjadi 2, pasien tampak lebih rileks, mampu bergerak perlahan secara mandiri, dan tidak ditemukan tanda-tanda infeksi pada luka operasi.

c. Riwayat Keperawatan

Keluhan utama saat ini pasien mengeluh nyeri yang sangat di abdomen seperti di tusuk benda tajam dengan skala nyeri 6, pasien mengatakan pergerakannya terbatas karena terasa sakit.

Riwayat menstruasi pasien mengalami menarche saat berumur 13 tahun, tahun haid terakhir pasien adalah tahun 2011 dengan siklus teratur yang lamanya 7 hari, pasien mengatakan jumlahnya tidak terlalu banyak dan mengganti pembalut 3x/hari, pasien mengatakan jarang merasakan nyeri haid (dismenore). Pasien sudah mengalami menopause sejak tahun 2011. Pasien mengatakan tidak ada keluhan lain.

Riwayat obstetric pasien belum pernah hamil dan melahirkan, pasien mengatakan belumm pernah melakukan pemeriksaan PAP smear, pasien mengatakan tidak ada masalah di organ reproduksi sebelumnya, pasien mengatakan ini operasi pertama yang pasien lakukan, pasien tidak mempunyai penyakit turunan seperti hipertensi ataupun diabetes militus.

Riwatyat psikososial pasien mengatakan orang yang dekat dengan pasien adalah keponakannya, pasien mengatakan interaksi di keluarga baik karena komunikasi terbuka antar anggota keluarga, pasien mengatakan saat ini memikirkan kondisi lukanya dan berharap semoga cepat kering sehingga bias sembuh dan aktivitas normal. Pasien mengatakan setelah sakit merasakan perubahan menjadi lebih cepat lelah. Pasien mengatakan saat stress pasien akan sering tidur. Pasien mengatakan beragama Katolik dan melakukan ibadah di gereja.

Pasien mengatakan sebelum dirawat makan 3x/hari, tidak ada makanan alergi/makanan yang tidak disukai, pasien mengatakan berat badan sebelum sakit 65 kg dan tinggi badan 175 cm. Pasien mengatakan dirinya termasuk yang suka minum, dalam sehari bisa minum 1000 cc. Pasien mengatakan BAB 1-2x/hari dengan konsistensi lunak, berwarna coklat, dan tidak ada keluhan. Pasien mengatakan untuk BAK kurang lebih 4x/hari, berwarna kuning, berbau khas urin, dan tidak ada keluhan. Pasien mengatakan mandi dan oral hygiene 2x/hari dan selalu menjaga kebersihan genetalia seperti rutin mencukur rambut kemaluan tiap selesai haid, tidak memakai hygiene/solution. Pasien mengatakan tidur malam kurang lebih 5-6 jam/hari, terkadang tidur siang yang lamanya 3 - 4 jam, kebiasaan sebelum tidur, pasien berdoa dan menonton tiktok, dan tidak ada keluhan lain.

Pasien mengatakan sudah tidak bekerja, tetapi mempunyai usaha sampingan jika ada yang memesan, pasien mengatakan jarang berolahraga karena tidak terlalu suka berolahraga. Pasien mengatakan sering merasa capek, pasien mengatakan tidak memiliki kebiasaan merokok.

d. Pemeriksaan Fisik

Keadaan umum pasien lemah. Posisi mata tampak simetris, kelopak mata normal, pergerakan bola mata normal, konjungtiva normal/merah muda, kornea normal, sklera anikterik. Fungsi pendengaran normal, serumen berwarna kuning, volume kurang lebih 3 cc, berbau khas serumen. Sistem wicara normal, pasien menggunakan Bahasa Indonesia. Jalan napas pasien bersih, tidak ada sumbatan, frekuensi napas 22x/menit dengan irama teratur, kedalaman dalam, suara napas vesikuler (normal). Frekuensi nadi 112x/menit dengan irama teratur dan kekuatan denyut kuat, tekanan darah 142/94 mmHg, tidak ada distensi vena jugularis, warna kulit pucat, dan tidak ada edema. Irama jantung teratur dan tidak adanya sakit dada yang dirasa pasien. Keadaan gigi pasien tampak tidak caries,

tidak ada stomatitis, lidah tampak bersih, tidak memakai gigi palsu, pasien mengatakan nafsu makan berkurang, tetapi tidak ada kesulitan menelan, tidak mual, dan tidak muntah. Pasien mengatakan terdapat nyeri di perut karena luka operasi yang rasanya seperti ditusuk skala 6, masih merasa penuh di perut, bising usus 15x/menit, tidak terjadi konstipasi & diare, abdomen sudah tidak tampak asites.

Bentuk buah dada simetris dengan konsistensi lembek, tidak menonjolnya kelenjar payudara, tidak ada massa, tidak ada kelainan pada putting susu, kelenjar pada daerah axilla tidak membesar, pasien mengatakan sudah mengetahui cara memeriksa payudara sendiri, tidak ada massa, abdomen teraba lembek, ada nyeri tekan, pasien mengatakan di abdomen terasa nyeri karena ada luka operasi. Keadaan vulva bersih, rambut pubis normal, tidak ada pengeluaran cairan, kelenjar Bartolini tidak membesar dan tidak nyeri, tidak ada massa , dan tidak ada tanda infeksi. Tidak ada pembesaran kelenjar inguinal.

e. Pemeriksaan Penunjang

1) Pemeriksaan Laboratorium Hematologi

	15-04-26	20-04-26	04-05-26	Normal
Hemoglobin	12,7	12,9	11,7*	12,0-16,0 g/dl
Hematokrit	37	38	36*	37-47 %
Eritrosit	4,2*	4,4	4,0*	4,3-6,0 juta/µL
Leukosit	9270	9110	17440*	4800-10800 /µL
Trombosit	317000	310000	441000*	150000-400000 /µL

2) Pemeriksaan Laboratorium CA 125 (Ovarium) 08-04-26

CA 125 (ovarium)	109,39*	< 35 U/ml

3) Pemeriksaan Laboratorium CEA

CEA	19,2*	0,0-5,0 mg/ml

4) Pemeriksaan Radiografi Tora PA/AP (15-04-2026)

Hasil: Fibrosis di basal paru kanan kiri > proses lama paru. Kardiomegali

5) Pemeriksaan USG Abdomen (14-04-2026)

Hasil: Massa intraabdomen ukuran 5,19 x 4,24 cm berasal dari ovarium sinistra, asites

6) Patologi Anatomi (12-05-2026)

Hasil:

a) Leiomioma uteri. Serviks, endometrium, ovarium, dan tuba kanan dalam batas normal

b) Karsinoma endometrioid berdiferensiasi buruk (FIGO grade

f. Penatalaksanaan

1) Tindakan HTSOB 04-05-2026 pukul 10.00
2) IVFD Rl 500ml 20 tpm (IV)
3) Tramadol 3x100mg/2ml (IV)
4) Ampicilin sulbactam 3x1,5gr (IV)
5) Paseien terpasang kateter urine

g. Data Fokus

1) Data Subjektif

Pasien mengatakan nyeri post operasi pada bagian perut bawah sebelah kiri, nyeri muncul saat bergerak dan saat area operasi tertekan, Pasien mengatakan nyeri terasa seperti ditusuk benda tajam, Pasien mengatakan nyeri bersifat hilang timbul, Pasien mengatakan skala nyeri 6 menggunakan Numeric Rating Scale (NRS), Pasien mengatakan sulit menggerakkan ekstremitas setelah operasi, Pasien mengatakan badan terasa lemas, Pasien mengatakan ingin cepat sembuh dan dapat kembali beraktivitas seperti biasa.

2) Data Objektif

Pasien tampak lemah, kesadaran composmentis dengan GCS 15. Pasien tampak meringis akibat nyeri, tekanan darah 142/94 mmHg, frekuensi nadi 112x/menit, gerakan pasien terbatas, terdapat luka post operasi HTSOB pada abdomen, pasien terpasang infus, pasien terpasang kateter urine, pemeriksaan laboratorium menunjukkan leukosit meningkat yaitu 17.440/mm^3

(nilai normal 4.800–10.800/mm³), skala nyeri pasien 6/10, pasien tampak mengalami keterbatasan mobilisasi akibat nyeri post operasi. Pasien menerima terapi infus IVFD Rl 500ml 20 tpm, terapi injeksi tramadol 3x100mg/2ml, ampicillin sulbactam 3x1,5gr, pasien terpasang kateter urine.

h. Analisa Data

1) Nyeri akut berhubungan dengan Agen pencedera fisik (Histerektomi Salphingo Oovorektomi Bilateral (HTSOB), yang di perkuat dengan data subjektif pasien mengatakan nyeri di luka post operasi di abdomen terasa seperti ditusuk dengan skala 6 dan datangnya tiba-tiba dan data objektif pasien tampak lemas, kesadaran composmentis dengan GCS 15, pasien tampak meringis, tekanan darah 142/94 mmHg, frekuensi nadi 112x/menit, tampak luka dibalut kasa dan verban di abdomen (luka tampak bersih, tidak ada cairan yang keluar, tidak ada edema, tidak kemerahan) pasien menerima terapi infus IVFD Rl 500ml 20 tpm, terapi injeksi tramadol 3x100mg/2ml, ampicillin sulbactam 3x1,5gr.
2) Gangguan mobilitas fisik berhubungan dengan nyeri post operasi HTSOB yang di perkuat dengan data subjektif pasien mengatakan nyeri di luka post operasi di abdomen terasa seperti ditusuk dengan skala 6 dan datangnya tiba-tiba, pasien mengatakan sulit menggerakan ekstermitas, pasien mengatakan badan terasa lemas dan data objektif pasien tampak lemas, gerakan pasien terbatas, asienn terpasang kateter urine, pasien terdapat post luka operasi.
3) Defisit perawatan diri berhubungan dengan ketidakmampuan melakukan personal hygiene mandiri, yang di perkuat dengan data subjektif pasien mengatakan tidak bisa bergerak takut lukanya kenapa napa, pasienn mengatakan semua aktivitas di bantu oleh saudaranya, pasien mengatakan setelah operasi belum ke kamar mandi tetapi mandi di lap di atas tempat tidur, sudah sikat gigi berganti pakaian dan menyisir di bantu saudaranya dan data objektif

pasien tampak lemas, kesadaran composmentis dengan GCS 15, pasien tampak meringis, tekanan darah 142/94 mmHg, frekuensi nadi 112x/menit, pasien tampak berbaring di atas tempat tidur, pasien tampak sulit bergerak, pasien terpasang kateter urine.

4) Resiko infeksi berhubungan dengan efek prosedur invasive yang di perkuat dengan data objektif tampak luka dibalut kasa dan verban di abdomen (luka tampak bersih, tidak ada cairan yang keluar, tidak ada edema, tidak kemerahan), Pasien menerima terapi infus IVFD Rl 500ml 20 tpm, injeksi antibiotik Ampicilin sulbactam 3x1.5 gr, leukosit meningkat yaitu 17.440/mm^3 (nilai normal 4.800–10.800/mm^3).

2. Diagnosis Keperawatan

a. Nyeri akut berhubungan dengan Agen pencedera fisik (Histerektomi Salphingo Oovorektomi Bilateral (HTSOB).
b. Gangguan mobilitas fisik berhubungan dengan nyeri post operasi HTSOB.
c. Defisit perawatan diri berhubungan dengan ketidakmampuan melakukan personal hygiene mandiri.
d. Resiko infeksi berhubungan dengan efek prosedur invasive.

3. Intervensi Keperawatan

a. **Diagnosa 1:** Nyeri Akut berhubungan dengan Agen pencedera fisik (Histerektomi Salphingo Oovorektomi Bilateral (HTSOB)

Tujuan: setelah dilakukan Tindakan keperawatan selama 3x24 jam diharapkan kontrol nyeri meningkat dengan kriteria hasil; keluhan nyeri menurun, meringis menurun, kemampuan menuntaskan aktivitas meningkat, kemampuan menggunakan teknik nonfarmakologi meningkat, tanda tanda vital membaik

Intervensi:

1) Observasi: Kaji skala nyeri, Kaji karakteristik nyeri, Identifikasi faktor yang memperberat/memperingan nyeri.
2) Terapetik: Berikan terapi nonfarmakologis, Kontrol lingkungan yang memperberat nyeri, Fasilitasi istirahat dan tidur.
3) Edukasi: Jelaskan penyebab, periode, dan pemicu nyeri, Jelaskan strategi meredakan nyeri, Anjurkan memonitor nyeri secara mandiri, Ajarkan teknik nonfarmakologis untuk mengurangi rasa nyeri.
4) Kolaborasi: Kolaborasi pemberian analgetic.

b. **Diagnosa 2:** gangguan mobilitas fisik berhubungan dengan nyeri post operasi HTSOB.

Tujuan: setelah dilakukan keperawatan 3x24 jam diharapkan mobilitas fisik meningkat dengan kriteria hasil: pergerakan ekstermitas meningkat, kekuatan otot meningkat, rentang gerak ROM meningkat, nyeri saat bergerak menurun.

Intervensi:

1) Observasi: identifikasi tingkat kemampuan mobilisasi pasien, memonitor tanda tanda vital, identifikasi adanya nyeri saat bergerak.
2) Terapeutik: bantu pasien melakukan mobilisasi bertahap, ubah posisi pasien secara berkala, bantu duduk di tepi tempat tidur
3) Edukasi: jelaskan pentingnya mobilisasi dini pasca operasi, ajarkan Latihan gerak sederhana.
4) Kolaborasi: kolaborasi pemberian analgesik.

c. **Diagnosa 3:** Defisit perawatan diri berhubungan dengan Ketidakmampuan Melakukan Personal Hygiene Mandiri.

Tujuan: Setelah dilakukan tindaka keperawatann 3x24 jam diharapkan perawatan diri meningkat, dengan kriteria hasil: kemampuan mandi meningkat, kemampuan mengenakan pakaian meningkat, kemampuan

ke toilet meningakat meningkat.

Intervensi:

1) Observasi: Identifikasi kebiasaan aktivitas perawatan diri sesuai usia, Monitor tingkat kemandirian, Identifikasi kebutuhan alat bantu kebersihan diri berpakaian, berhias, dan makan.
2) Terapetik: Sediakan lingkungan yang terapetik, Siapkan keperluan pribadi, Bantu jika tidak mampu melakukan perawatan diri secara mandiri, Jadwalkan rutinitas perawatan diri.
3) Edukasi: Anjurkan melakukan perawatan diri secara konsisten sesuai kemampuan.

d. **Diagnosa 4:** Resiko Infeksi berhubungan dengan efek prosedur invasife.

Tujuan: Setelah dilakukan tindakan keperawtan selama 3x24 jam diharapkan tingkat infeksi menurun, dengan kriteria hasil: Demam menurun, Kemerahan menurun, Nyeri menurun, Bengkak menurun, Kadar sel darah putih membaik.

Intervensi:

1) Observasi: Monitor tanda dan gejala infeksi lokal dan sistemik.
2) Terapetik: Batasi jumlah pengunjung, Berikan perawatan kulit pada area edema, Cuci tangan sebelum dan sesudah kontak dengan pasien dan lingkungan pasien, Pertahankan teknik aseptik.
3) Edukasi: Jelaskan tanda dan gejala infeksi, Ajarkan cara mencuci tangan dengan benar, Ajarkan cara memeriksa kondisi luka, Anjurkan meningkatkan asupan nutrisi, Anjurkan meningkatkan asupan cairan.
4) Kolaborasi: Kolaborasi pemberian antibiotik.

4. Implementasi Keperawatan

a. **Diagnosa 1**: Nyeri Akut berhubungan dengan Agen pencedera fisik (Histerektomi Salphingo Oovorektomi Bilateral (HTSOB).

Tanggal 4 Mei 2026

Pukul 16.00 Mengkaji skala, lokasi dan karakteristik nyeri, didapatkan hasil, skala nyeri 6, nyeri seperti di tusuk benda tajam, nyeri di perut bawah, nyeri hilang timbul. **Pukul 16.00** Memonitor tanda tanda vital hasil didapatkan: tekanan darah 142/94 mmHg, nadi 112x/menit, resprasi 22x/menit, suhu 36 C, SPO 97%. **Pukul 16.15** Mengajarkan teknik relaksasi genggam jari didapatkan hasil: pasien paham dan mengerti teknik relaksasi genggam jari dan pasien mengatakan nyeri berkurang saat melakukan teknik relaksasi tersebut. **Pukul 20.00** Pemberian terapi injeksi tramadol 100mg/2ml (IV).

Tanggal 5 Mei 2026

Pukul 02.00 Pemberian terapi injeksi tramadol 100mg/2ml (IV). **Pukul 07.00** Memonitor tanda tanda vital hasil didapatkan: tekanan darah 124/81 mmHg, nadi 85x/menit, resprasi 20x/menit, suhu 36 C, SPO 98%. **Pukul 07.15** Mengkaji skala, lokasi dan karakteristik nyeri, didapatkan hasil, skala nyeri 5, nyeri seperti di tusuk benda tajam, nyeri di perut bawah, nyeri hilang timbul. **Pukul 07.30** Melakukan teknik relaksasi genggam jari hasil didapatkan: pasien mengatakan nyeri berkurang saat melakukan teknik relaksasi tersebut. **Pukul 08.00** Pemberian terapi injeksi tramadol 100mg/2ml (IV). **Pukul 10.00** Mengkaji skala, lokasi dan karakteristik nyeri, didapatkan hasil, skala nyeri 4, nyeri seperti di tusuk benda tajam, nyeri di perut bawah, nyeri hilang timbul. **Pukul 14.00** Pemberian terapi injeksi tramadol 100mg/2ml (IV). **Pukul 14.30** Anjurkan relaksasi dan istirahat yang cukup didapatkan hasil: pasien dapat tertidur dengan nyaman. **Pukul 16.30** Mengkaji skala, lokasi dan karakteristik nyeri, didapatkan hasil, skala nyeri 4, nyeri seperti di tusuk benda tajam, nyeri di perut bawah, nyeri hilang timbul. **Pukul 16.45** Melakukan teknik relaksasi genggam jari hasil didapatkan: pasien mengatakan nyeri berkurang saat melakukan teknik relaksasi tersebut. **Pukul 20.00** Pemberian terapi injeksi tramadol 100mg/2ml (IV).

Tanggal 6 Mei 2026

Pukul 02.00 Pemberian terapi injeksi tramadol 100mg/2ml (IV). **Pukul 07.00** Memonitor tanda tanda vital hasil didapatkan: tekanan darah 118/84 mmHg, nadi 87x/menit, resprasi 20x/menit, suhu 36 C, SPO 99%. **Pukul 07.15** Mengkaji skala, lokasi dan karakteristik nyeri, didapatkan hasil, skala nyeri 3, nyeri seperti di tusuk benda tajam, nyeri di perut bawah, nyeri hilang timbul. **Pukul 07.30** Melakukan teknik relaksasi genggam jari hasil didapatkan: pasien mengatakan nyeri berkurang saat melakukan teknik relaksasi tersebut. **Pukul 08.00** Pemberian terapi injeksi tramadol 100mg/2ml (IV). **Pukul 10.00** Mengkaji skala, lokasi dan karakteristik nyeri, didapatkan hasil, skala nyeri 2, nyeri seperti di tusuk benda tajam, nyeri di perut bawah, nyeri hilang timbul. **Pukul 14.00** Pemberian terapi injeksi tramadol 100mg/2ml (IV). **Pukul 14.30** Anjurkan relaksasi dan istirahat yang cukup didapatkan hasil: pasien dapat tertidur dengan nyaman. **Pukul 16.30** Mengkaji skala, lokasi dan karakteristik nyeri, didapatkan hasil, skala nyeri 2, nyeri seperti di tusuk benda tajam, nyeri di perut bawah, nyeri hilang timbul. **Pukul 16.45** Melakukan teknik relaksasi genggam jari hasil didapatkan: pasien mengatakan nyeri berkurang saat melakukan teknik relaksasi tersebut. **Pukul 20.00** Pemberian terapi injeksi tramadol 100mg/2ml (IV).

b. **Diagnosa 2**: Gangguan mobilitas fisik berhubungan dengan nyeri post operasi HTSOB.

Tanggal 4 Mei 2026

Pukul 16.00 Memonitor tanda tanda vital hasil didapatkan: tekanan darah 142/94 mmHg, nadi 112x/menit, resprasi 22x/menit, suhu 36 C, SPO 97%. **Pukul 16.30** Mengkaji kemampuan mobilisasi hasil didapatkan: pasien tampak lemah dan berbaring di tempat tidur. **Pukul 20.00** Pemberian terapi injeksi tramadol 100mg/2ml (IV)

Tanggal 5 Mei 2026

Pukul 02.00 Pemberian terapi injeksi tramadol 100mg/2ml (IV). **Pukul 07.00** Memonitor tanda tanda vital hasil didapatkan: tekanan darah 124/81 mmHg, nadi 85x/menit, resprasi 20x/menit, suhu 36 C, SPO 98%. **Pukul 08.00** Pemberian terapi injeksi tramadol 100mg/2ml (IV). **Pukul 09.00** Latih ambulasi ringan hasil yang didapatkan: pasien bisa melakukan miring kiri dan kanan. **Pukul 12.00** Evaluasi kemampuan aktivitas mandiri hasil yang didapat: pasien sudah mampu makan dan minum secara mandiri. **Pukul 14.00** Pemberian terapi injeksi tramadol 100mg/2ml (IV). **Pukul 20.00** Pemberian terapi injeksi tramadol 100mg/2ml (IV).

Tanggal 6 Mei 2026

Pukul 02.00 Pemberian terapi injeksi tramadol 100mg/2ml (IV). **Pukul 07.00** Memonitor tanda tanda vital hasil didapatkan: tekanan darah 118/84 mmHg, nadi 87x/menit, resprasi 20x/menit, suhu 36 C, SPO 98%. **Pukul 08.00** Pemberian terapi injeksi tramadol 100mg/2ml (IV). **Pukul 09.00** Latih ambulasi ringan hasil yang didapatkan: pasien bisa melakukan miring kiri dan kanan. **Pukul 12.00** Evaluasi kemampuan aktivitas mandiri hasil yang didapat: pasien sudah mampu makan dan minum secara mandiri. **Pukul 14.00** Pemberian terapi injeksi tramadol 100mg/2ml (IV). **Pukul 20.00** Pemberian terapi injeksi tramadol 100mg/2ml (IV).

c. **Diagnosa 3**: Defisit Perawatan Diri berhubungan dengan Ketidakmampuan Melakukan Personal Hygiene Mandiri.

Tanggal 4 Mei 2026

Pukul 16.00 Membantu pasien memandikan pasien di atas tempat tidur, memasangkan pakaian, menyisir rambu pasien, didapatkan hasil: pasien tampak bersih dengan baju dan rambut rapi. **Pukul 18.00** Membuang urin yang ada di dower kateter, didapatkan hasil: urin 250 ml warna kuning cerah dan berbau khas urin. **Pukul 21.00** Menganjurkan pasien jika nyeri terasa lebih baik, bisa mulai

menggerakkan tubuh, didapatkan hasil: pasien mengatakan akan mencoba besok, data objektif: pasien tampak memahami.

Tanggal 5 Mei 2026

Pukul 06.00 Memonitor kemandirian, didapatkan hasil: pasien mengatakan sudah bisa menggerakkan tubuh bagian atas tapi nyeri terasa saat kaki digerakkan. **Pukul 08.00** Membantu mengganti popok pasien, didapatkan hasil: pasien BAB warna coklat konsistensi lunak sekitar 200 ml berbau khas. **Pukul 11.00** Membuang urin yang ada di dower kateter, didapatkan hasil: urin 500 ml warna kuning cerah dan berbau khas urin. **Pukul 20.00** Membuang urin yang ada di dower kateter, didapatkan hasil: urin 300 ml warna kuning cerah dan berbau khas urin**. Pukul 21.00** Menganjurkan pasien jika nyeri terasa lebih baik, bisa mulai menggerakkan tubuh, didapatkan hasil: pasien mengatakan akan mencoba besok, pasien tampak memahami.

Tanggal 6 Mei 2026

Pukul 06.00 Memonitor kemandirian, didapatkan hasil: pasien mengatakan tadi sudah mandi sendiri di atas tempat tidur sendiri. **Pukul 08.00** Melepas dower kateter pasien, didapatkan hasil: urin 500 ml warna kuning cerah dan berbau khas. **Pukul 09.00** Membantu mengganti pampers pasien: pasien tidak BAB. **Pukul 13.30** Menemani pasien ke kamar mandi, didapatkan hasil: pasien mengatakan sudah tidak terasa nyeri saat ke kamar mandi sendiri, pasien tampak tenang saat ke kamar mandiri sendiri.

d. **Diagnosa 4**: Resiko Infeksi berhubungan dengan efek prosedur invasive.

Tanggal 4 Mei 2026

Pukul 18.00 Memonitor hasil pemeriksaan laboratorium, didapatkan hasil: Hasil tanggal 4/5/2026: Hb 11,7 (12-16), Ht 36 (27-42), Eritrosit 4,0 (4.3-6.0), Leukosit 17440 (4800-10800), Trombosit 441000 (150000-400000). **Pukul 20.00** Memberikan terapi injeksi Ampicilin sulbactam 1.5 gr, didapatkan hasil, data objektif: obat masuk dengan

lancar via bolus **Pukul 20.15** Menganjurkan pasien mningkatkan asupan cairan dan nutrisi, didapatkan hasil, data subjektif: pasien mengatakan dari pagi sampai sore ini sudah makan 3 butir putih telor dan minum air 1000 ml. **Pukul 21.00** Mengajarkan pada pasien cara memeriksa luka secara mandiri, didapatkan hasil, data subjektif: pasien mengatakan akan melapor jika lukanya keluar cairan, data objektif: pasien tampak memahami.

5. Evaluasi Keperawatan

a. **Diagnosa 1**: Nyeri Akut berhubungan dengan Agen pencedera fisik (Histerektomi Salphingo Oovorektomi Bilateral (HTSOB).

S: Pasien mengatakan nyeri sudah hamper tidak terasa, jika terasa rasanya hanya seperi dicubit kecil di bagian perut skala 2, pasien mengatakan akan menggunakan teknik relaksasi genggam jari untuk mengalihkan dari rasa nyeri.

O: Pasien tampak tenang dan dapat melakukan teknik distraksi.

A: Masalah nyeri akut berhubungan dengan agen pencedera fisik (Histerektomi Salphingo Oovorektomi Bilateral (HTSOB)) teratasi sebagian.

P: Lanjutkan intervensi anjurkan teknik relaksasi genggam jari dan kolaborasi pemberian analgetik Tramadol tab 3 x 50 mg di rumah.

b. **Diagnosa 2**: Gangguan mobilitas fisik berhubungan dengan nyeri post operasi HTSOB.

S: Pasien mengatakan sudah lebih nyaman bergerak.

O: Pasien mampu berjalan pelan dan melakukan akitivtas mandiri.

A: Masalah gangguan mobilitas fisik teratasi.

P: intervensi dihentikan.

c. **Diagnosa 3**: Defisit Perawatan Diri berhubungan dengan Ketidakmampuan Melakukan Personal Hygiene Mandiri.

S: Pasien mengatakan sudah bisa ke kamar mandi, mandi, sikat gigi,

berpakaian, buang air, menyisir, makan dan minum sendiri.

O: Pasien tampak sudah bisa melakukan personal hygiene mandiri.

A: Masalah defisit perawatan diri berhubungan dengan ketidakmampuan melakukan personal hygiene mandiri teratasi. Tujuan tercapai.

P: Hentikan intervensi.

d. **Diagnosa 4**: Resiko Infeksi berhubungan dengan efek prosedur invasive.

S: pasien mengatakan tidak demam, tidak pusing, tidak mual muntah, tidak merasa demam/meriang.

O: suhu pasien normal 36.5ºC, tidak ada tanda perdarahan/cairan lain dari luka, pasien menerima terapi Ampicilin sulbactam 4x1.5 gr dan Cefixime tab 2x200 mg per oral.

A: Masalah resiko infeksi berhubungan dengan efek prosedur invasif teratasi sebagian.

P: Lanjutkan intervensi anjurkan pasien memonitor luka mandiri, anjurkan tingkatkan asupan nutrisi dan cairan, dan anjurkan minum obat antibiotik Cefixime tab 2x200 mg di rumah.

H. Etika Studi Kasus

Dalam pelaksanaan studi kasus, penulis menerapkan prinsip-prinsip kode etik keperawatan sebagai berikut:

1. Menjaga Privasi Pasien

   Penulis menjaga privasi pasien selama proses pengkajian dan tindakan keperawatan dengan tidak menyebarluaskan informasi pribadi pasien kepada pihak lain.

2. Kerahasiaan Identitas (*Confidentiality*)

   Identitas pasien dijaga kerahasiaannya dengan menggunakan inisial nama pasien dalam penulisan karya tulis ilmiah.

3. Kejujuran (*Veracity*)

   Penulis menyampaikan tujuan, manfaat, serta prosedur tindakan kepada pasien secara jujur dan jelas tanpa menutupi informasi apapun.

4. Tidak Membahayakan Pasien (*Non Maleficence*)

   Tindakan teknik relaksasi genggam jari dilakukan sesuai standar operasional prosedur sehingga tidak menimbulkan cedera atau membahayakan pasien.

5. Kepedulian (*Caring*)

   Penulis memberikan perhatian, kenyamanan, dan dukungan kepada pasien selama proses asuhan keperawatan berlangsung.

6. Menepati Janji (*Fidelity*)

   Penulis melaksanakan tindakan keperawatan sesuai rencana yang telah disepakati dengan pasien.

7. Keadilan (*Justice*)

   Penulis memberikan pelayanan keperawatan secara adil tanpa membedakan pasien berdasarkan status sosial, suku, agama, maupun latar belakang lainnya.

BAB IV

PEMBAHASAN

Bab ini menjelaskan dari hasil studi kasus " Penerapan Terapi Genggam Jari Pada Ny. L Dengan Kanker Ovarium Stadium III Post (HTSOB) Dalam Pemenuhan Kebutuhan Rasa Nyaman: Nyeri Di Ruang Perawatan Lantai II Pavilium Imam Sudjudi RSPAD Gatot Soebroto" yang dilakukan penulis untuk mengatasi pemenuhan kebutuhan rasa nyaman: nyeri pada tanggal 04 – 06 Mei 2026 dengan penjelasan studi kasus yang akan diuraikan pada tabel observasi dan pembahasan dibawah ini.

A. Skala Nyeri Sebelum Dilakukan Teknik Relaksasi Genggam Jari

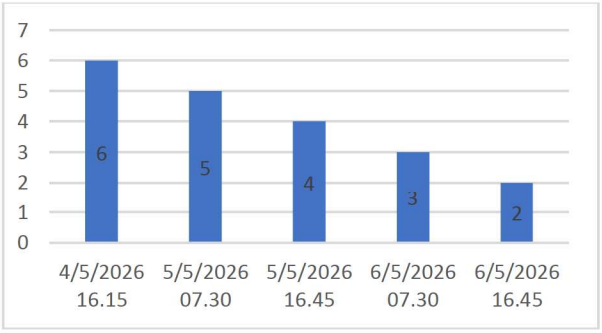

Grafik 4.1 Skala Nyeri Sebelum Dilakukan Tindakan Teknik Relaksasi Genggam Jari

Berdasarkan pengkajian yang dilakukan pada tanggal 4 Mei 2026 pukul 16.15 WIB, sebelum dilakukannya teknik relaksasi genggam jari responden mengeluhkan nyeri pascaoperasi dengan nyeri sedang di ukur dengan *Numeric Rating Scale* (NRS), hasil pengkajian menunjukan skala nyeri berada pada angka 6 dengan karakteristik nyeri hilang timbul, terasa seperti ditusuk benda tajam, nyeri hanya di daerah perut saja dan nyeri bertambah jika bergerak atau berubah posisi. Rangsangan nyeri dihantarkan melalui serabut saraf menuju sistem saraf pusat sehingga menghasilkan sensasi tidak nyaman yang dapat memengaruhi aktivitas dan kondisi psikologis pasien. Pada pasien kanker ovarium post HTSOB, nyeri sering muncul akibat insisi pembedahan, inflamasi

jaringan, kondisi ini sesuai klasifikasi nyeri yaitu nyeri somatik dengan teori yang mengatakan bahwa nyeri terlokalisasi dengan jelas, nyeri terasa tajam dan biasanya terjadi akibat insisi pembedahan (Yoan et al, 2025).

Penulis melakukan intervensi berupa teknik relaksasi genggam jari sebanyak dua kali sehari selama tiga hari. Hasil studi kasus menunjukkan adanya penurunan intensitas nyeri yang signifikan, baik secara fungsional maupun kuantitatif, di mana skala nyeri berkurang dari tingkat 6 pada hari pertama menjadi 2 pada hari terakhir, agar mendapatkan hasil yang optimal teknik relaksasi genggam jari harus dilakukan secara rutin.

B. Skala Nyeri Setelah Dilakukan Teknik Relaksasi Genggam Jari

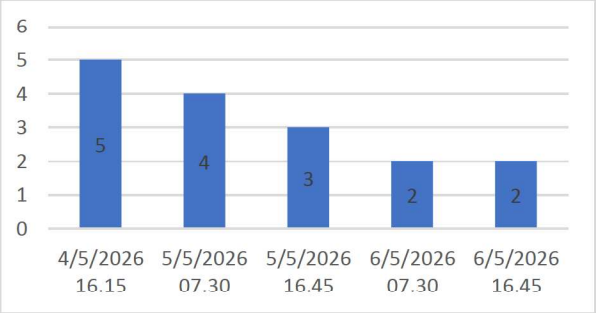

Grafik 4.2 Skala Nyeri Sesudah Dilakukan Tindakan Teknik Relaksasi Genggam Jari

Hasil observasi setelah dilakukan teknik relaksasi genggam jari menunjukan adanya perubahan skala nyeri pada Ny.L. Pada tanggal 04 Mei 2026 pukul 16.15 WIB sebelum tindakan skala nyeri berada pada angka 6 kemudian skala nyeri turun menjadi 5 setelah dilakukannya teknik relaksasi genggam jari. Pasien mengatakan menjadi lebih rileks dan nyeri terasa lebih ringan.

Intervensi kedua dilakukan pada tanggal 05 Mei 2026 pukul 07.30, setelah intervensi kedua dilakukan skala nyeri mengalami penurunan Kembali yakni dari skala nyeri 5 menjadi 4 menggunakan NRS. Pasien mengatakan sedikit merasakan sakit saat mlakukan tindakan dan setelah melakukan tindakan pasien menjadi sangat rileks. Selanjutnya pada tanggal 06 Mei 2026

pukul 07.30, di hari terakhir ini skala nyeri turun dari 3 menjadi 2. Berdasarkan hasil tersebut dapat diketahui bahwa setelah dilakukannya teknik relaksasi genggam jari selama 2 kali 1 hari dalam 3 hari terjadi penurunan skala nyeri secara bertahap dari skala nyeri 6 menjadi 2.

Selain penurunnan skala nyeri pasien juga terlihat lebih rileks dari sebelumya, tampak tidak meringis dan pasien mampu melakukan aktitas ringan seperti duduk, makan, dan berhias, hasil studi kasus ini menunjukan bahwa teknik genggam jari efektif untuk menurunkan gangguan rasa nyaman (nyeri) pada pasien dengan kanker ovarium post HTSOB.

C. Mengevaluasi Pengaruh Teknik Relaksasi Genggam Jari

Hasil Studi kasus ini menemukan bahwa teknik relaksasi genggam jari memberikan pengaruh terhadap penurunan skala nyeri. Setelah melakukan teknik relaksasi genggam jari dalam mengatasi gangguan rasa nyaman (nyeri) pada pasien kanker ovarium pasca HTSOB dibuktikan dengan adanya penurunan skala nyeri yang signifikan dari skala nyeri 6 menjadi 2 Perubahan ini menegaskan bahwa efek analgetik yang dihasilkan merupakan dampak langsung dari intervensi, bukan karena unsur kebetulan. Perkembangan penurunan skala nyeri pasien selama masa intervensi tersebut dirangkum secara rinci dalam tabel observasi berikut ini:

Tgl dan Waktu		NRS		TTV	
		Sebelum	Sesudah	sebelum	sesudah
04-05 2026	16.15	6	5	Td: 142/94, Rr: 22 x, N: 112 x, Spo: 97%	Td: 136/88, Rr: 21 x, N: 100 x, Spo: 98%
05-05 2026	07.30	5	4	Td: 124/81, Rr: 20 x, N: 85 x, Spo: 98%	Td: 121/81, Rr: 20 x, N: 86 x, Spo: 98%
	16.45	4	3	Td: 126/85, Rr: 20 x, N: 88 x, Spo: 99%	Td: 122/83, Rr: 19 x, N: 84 x, Spo: 99
06-05 2026	07.30	3	2	Td: 118/84, Rr: 20 x, N: 93 x, Spo: 98%	Td: 120/85, Rr: 20 x, N: 90 x, Spo: 99%
	16.45	2	2	Td: 128/84, Rr: 19 x, N: 86 x, Spo: 99%	Td: 125/83, Rr: 20 x, N: 87 x, Spo: 99%

Table 4.1 Hasil Observasi NRS dan TTV Sebelum dan Sesudah Dilakukan Teknik Relaksasi Genggam Jari

Melalui pencapaian rileksasi total pada tubuh dan pikiran, teknik ini merangsang produksi endorfin yang bertindak sebagai pereda nyeri alami tubuh. Potensi terapeutik ini didukung oleh temuan (Suryanah et al, 2025), yang melakukan teknik ini pada 65 pasien pascaoperasi yang menghasilkan penurunan intensitas nyeri menjadi kategori ringan pada 71,1% responden, sementara 28,9% lainnya mengalami nyeri sedang.

Hasil studi kasus ini sejalan dengan studi kasus penulis mengenai teknik relaksasi genggam jari yang menunjukan persamaan adanya penurunan skala nyeri setelah dilakukannya tindakan. Perubahan yang terjadi pada skala nyeri pasien dari waktu ke waktu selama masa observasi tiga hari tersebut direkam ke dalam bentuk diagram garis. Hal ini bertujuan untuk memberikan gambaran yang lebih jelas mengenai signifikansi penurunan nyeri pra dan pasca-tindakan. Adapun grafik perbandingan tersebut dijabarkan sebagai berikut:

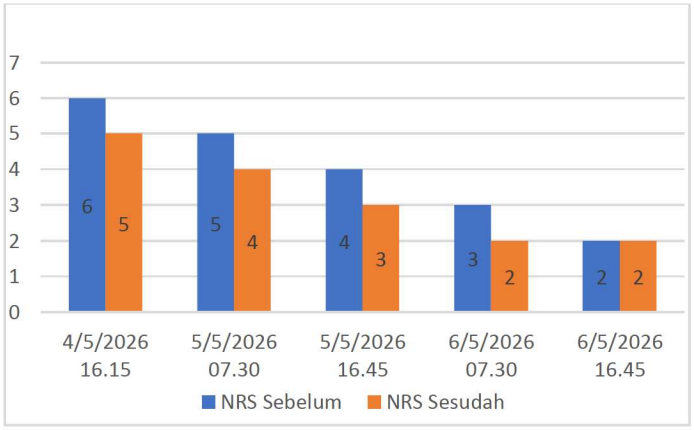

Grafik 4.3 Perbandingan Sebelum dan Sesudah Dilakukan Tindakan Terapi Relaksasi Genggam Jari

Meskipun demikian, penurunan nyeri pada Ny.L tidak hanya di pengaruhi oleh teknik relaksasi genggam jari saja, tetapi juga ada kolaborasi farmakologis, kondisi psikologis pasien, dan dukungan dari orang orang terdekat pasien. Namun berdasarkan perbandingan skala nyeri sebelum dan sesudah dilakukannya tindakan teknik relaksasi genggam jari, teknik ini terbukti memberikan kontribusi terhadap penurunan skala nyeri dan peningkatan kenyamanan pasien. Dengan demikian dapat disimpulkan bahwa

penerapan teknik relaksasi genggam jari pada pasien Ny.L dengan kanker ovarium post HTSOB menunjukan hasil yang efektif dalam membantu menurunkan skala nyeri dari skala nyeri sedang menjadi ringan.

BAB V

PENUTUP

A. Kesimpulan

Berdasarkan hasil penerapan terapi nonfarmakologis teknik relaksasi genggam jari pada Ny. L dengan Kanker Ovarium Stadium III Post Histerektomi Salpingo Ooforektomi Bilateral (HTSOB) di Ruang Perawatan Lantai II Paviliun dr. Imam Sudjudi RSPAD Gatot Soebroto, dapat disimpulkan bahwa sebelum dilakukan intervensi keperawatan, pasien mengalami nyeri akut pascaoperasi pada area abdomen bagian bawah. Nyeri yang dirasakan digambarkan seperti ditusuk benda tajam, bersifat hilang timbul, dan meningkat ketika pasien bergerak maupun saat area luka operasi mendapatkan tekanan. Hasil pengukuran menggunakan *Numeric Rating Scale* (NRS) menunjukkan tingkat nyeri berada pada skala 6 (nyeri sedang). Kondisi tersebut menyebabkan keterbatasan dalam melakukan mobilisasi fisik, pasien tampak meringis, serta mengalami gangguan kenyamanan selama masa perawatan.

Upaya penatalaksanaan nyeri dilakukan melalui kombinasi terapi farmakologis dan nonfarmakologis. Terapi farmakologis diberikan melalui kolaborasi pemberian analgetik Tramadol, sedangkan terapi nonfarmakologis dilakukan dengan menerapkan teknik relaksasi genggam jari. Intervensi ini dilaksanakan secara rutin sebanyak dua kali sehari, yaitu pada pagi dan sore hari selama tiga hari perawatan, dengan durasi 15–30 menit pada setiap sesi. Pelaksanaan terapi dilakukan sebelum pemberian analgetik sehingga efektivitas teknik relaksasi genggam jari dalam membantu menurunkan nyeri dapat diamati secara lebih optimal.

Hasil evaluasi keperawatan yang terdokumentasi dalam catatan perkembangan SOAP menunjukkan adanya perubahan yang positif setelah penerapan teknik relaksasi genggam jari. Intensitas nyeri pasien mengalami penurunan secara bertahap dan konsisten dari skala 6 pada hari pertama menjadi skala 2 pada hari ketiga. Pasien menyatakan bahwa nyeri yang dirasakan sudah jauh berkurang dan hanya terasa seperti cubitan ringan. Selain

itu, secara objektif pasien tampak lebih tenang, rileks, tidak lagi menunjukkan ekspresi meringis, serta mampu melakukan mobilisasi dini dengan lebih baik. Pasien juga dapat melakukan teknik relaksasi genggam jari secara mandiri. Hasil tersebut menunjukkan bahwa teknik relaksasi genggam jari efektif digunakan sebagai terapi nonfarmakologis untuk membantu menurunkan nyeri pascaoperasi pada pasien kanker ovarium, sehingga dapat meningkatkan kenyamanan dan mendukung proses pemulihan pasien selama menjalani perawatan.

B. Saran

Berdasarkan hasil studi kasus ini, penulis merumuskan beberapa saran aplikatif bagi pihak-pihak terkait sebagai berikut:

1. Bagi Rumah Sakit

   Diharapkan pihak rumah sakit, khususnya perawat di Ruang Perawatan Paviliun dr. Imam Sudjudi, dapat menjadikan teknik relaksasi genggam jari sebagai salah satu standar prosedur operasional (SPO) intervensi mandiri keperawatan non-farmakologis. Metode ini terbukti aman, ekonomis, mudah diaplikasikan, dan efektif mendampingi terapi analgetik dalam menurunkan intensitas nyeri akut pada pasien post-operasi mayor seperti HTSOB.

2. Bagi Pendidikan

   Diharapkan institusi dapat terus memperluas khazanah ilmu teknologi terapan keperawatan berbasis bukti (*Evidence-Based Practice*) terkait terapi komplementer. Materi mengenai efektivitas relaksasi genggam jari dapat diintegrasikan lebih dalam pada mata kuliah Keperawatan Maternitas/Ginekologi.

3. Bagi Penulis Selanjutnya

   Bagi mahasiswa atau peneliti keperawatan berikutnya, disarankan untuk melakukan studi kasus atau penelitian dengan metode eksperimen yang melibatkan jumlah sampel yang lebih besar, serta membandingkan efektivitas teknik genggam jari dengan teknik relaksasi lainnya (seperti aromaterapi atau *guided imagery*) untuk penanganan nyeri spesifik pasca-operasi keganasan ginekologi.

DAFTAR PUSTAKA

Solikhah, A & Ningrum, E. (2026). Asuhan Keperawatan pada Pasien Neoplasma Ovarium Kistik Pascaoperasi: Studi Kasus di RSUD Prof Dr Margono Soekarjo Purwokerto. *Jurnal Medical Laboratory*, *5*(1), 172–183. https://doi.org/10.57213/medlab.v5i1.405

Berek, J. S., Renz, M., & Friedlander, M. (2021). Cancer of the ovary, fallopian tube, and peritoneum: 2021 update. *International Journal of Gynecology and Obstetrics*, *155*(S1), 61–85. https://doi.org/10.1002/ijgo.13878

Drin, I. T. (2022). Survival Rates for Stage 3 Ovarian Cancer. Prognostic Factors. *Art of Medicine*, *6*(23), 40–47. https://doi.org/10.21802/artm.2022.3.23.40

Grigore, M., Murarasu, M., & Popovici, R. (2021). Large ovarian tumors in adolescents, a systematic review of reported cases, diagnostic findings and surgical management. *Taiwanese Journal of Obstetrics and Gynecology*, *60*(4), 602–608. https://doi.org/10.1016/j.tjog.2021.05.005

Yoan, M., Anggraini, D., & Zendrato, M. (2025). Studi Kasus Implementasi Terapi Non-Farmakologi: Terapi Genggam Jari Terhadap Pasien Nyeri Dengan Pankreatitis. *Jurnal Keperawatan Suaka Insan (Jksi)*, *10*(1), 66–72. https://doi.org/10.51143/jksi.v10i1.718

Mehra, P., Aditi, S., & Bariar, N. k. (2023). Histomorphological Analysis of Ovarian Neoplasms According to the 2020 WHO Classification of Ovarian Tumors: A Distribution Pattern in a Tertiary Care Center. *Cureus*, *15*(4), 1–10. https://doi.org/10.7759/cureus.38273

Nurjannah, S., Triyani, I., & Juniartati, E. (2022). Scientific Journal of Nursing Research. *Scientific Journal of Nursing Research*, *4*, 34–41. http://ejournal.poltekkes-pontianak.ac.id/index.php/SJNR/index

Perwira. (2024). Application of the finger hand relaxation technique on pain scale in post operating patients in the surgery room of general. *Jurnal Cendikia Muda*, *4*(3), 345–351. https://www.jurnal.akperdharmawacana.ac.id/index.php/JWC/article/view/598

Retnaningrum, R., Rivani, D., & Suprianto. (2024). Case Report: Pemberian Terapi Relaksasi Genggam Jari terhadap Tingkat Nyeri pada Pasien Nyeri Akut Post Apendektomi. *An-Najat*, *2*(2), 281–289. https://doi.org/10.59841/an-najat.v2i2.1184

Renz, M., Friedlander, M., & Berek, J. S. (2025). Cancer of the ovary, fallopian tube, and peritoneum: 2025 update. *International Journal of Gynecology and Obstetrics*, *171*(S1), 6–35. https://doi.org/10.1002/ijgo.70282

Sari, H. A. (2026). *Efektivitas relaksasi genggam jari untuk mengatasi nyeri akut pada pasien post debridement selulitis : Studi kasus keperawatan*. *6*(2), 423–430.

Suryanah, A., Frengki, A., & Sinaga, D. Y. (2025). *Jari Pada Pasien Pasca Operasi Sectio Caesarea*. *9*(754), 5591–5595.

Wahyuni, W. S. D. P. A., Jausal, A. N., & Busman, H. (2024). *Jurnal Kesehatan dan Agromedicine*. Hubungan Antara Jenis Kelamin Dan Jenis Operasi Terhadap Kejadian Post Operative Nausea Vomitting, *11*(2), 32–39.

Tim Pokja SDKI DPP PPNI. (2017). *Standar Diagnosis Keperawatan Indonesia: Definisi dan Indikator Diagnostik* (Edisi 1). Jakarta: Dewan Pengurus PPNI.

Tim Pokja SIKI DPP PPNI. (2018). *Standar Intervensi Keperawatan Indonesia: Definisi dan Tindakan Keperawatan* (Edisi 1). Jakarta: Dewan Pengurus PPNI.

Tim Pokja SLKI DPP PPNI. (2019). *Standar Luaran Keperawatan Indonesia: Definisi dan Kriteria Hasil Keperawatan* (Edisi 1). Jakarta: Dewan Pengurus PPNI.

Lampiran 13: Contoh Kartu Konsultasi Tugas Akhir

KARTU KONSULTASI KARYA TULIS ILMIAH

Nama Mahasiswa : Galuh widyadhari

NIM : 2314401097

Judul KTI : penerapan terapi Genggam Jari pada Ny. L Dengan kanker ovarium stadium III post Histerektomi salphingo ooverektomi Bilateral (H1508) dalam pemenuhan kebutuhan rasa nyaman : nyeri

Pembimbing :

No.	Tanggal	Topik Konsultasi	Follow-up	Tanda Tangan Pembimbing
1	27/4 2026	Pengarahan KTI	pengarahan pengambilan kasus KTI	
2	4/5 2026	konsul judul	Acc judul Lanjutkan pengkajian	
3	5/5 2026	konsul Askep	Acc Askep Lanjutkan Bab I	
4	12/5 2026	konsul Bab I	Acc Bab I Lanjutkan Bab selanjutnya	
5	18/5 2026	Bimbingan Bab 2 - 3	Acc Revisi kerangka teori	
6	21/5 2026	Bimbingan Bab 4 - 5	Revisi Diagram dan Bab 4	
7	24/5 2026	Bimbingan Bab 1 - 5	Revisi Daftar pustaka	

CATATAN :

- Dibawa setiap konsultasi
- Akhir konsultasi harap serahkan kartu ini kepada Bidang Akademik sebagai persyaratan penetapan tanggal ujian.

LEMBAR PERSETUJUAN KEIKUTSERTAAN

Semua penjelasan tersebut telah disampaikan kepada saya dan semua pertanyaan saya telah dijawab oleh **Galuh Widyadhari.** Saya mengerti bahwa bila memerlukan penjelasan, saya dapat menanyakan kepada **Galuh Widyadhari.**

Sertifikat Persetujuan (*Consent*)	
Saya telah membaca semua penjelasan tentang karya Tulis Ilmiah ini. Saya telah diberikan kesempatan untuk bertanya dan semua pertanyaan saya telah dijawab dengan jelas. Saya bersedia untuk berpartisipasi pada studi ini dengan sukarela.	Saya mengkonfirmasi bahwa peserta telah diberikan kesempatan untuk bertanya mengenai Karya Tulis Ilmiah ini, dan semua pertanyaan telah dijawab dengan benar. Saya mengkonfirmasi bahwa persetujuan telah diberikan dengan sukarela.
Ny. L Nama subjek/wali	.Galuh Widyadhari Nama peneliti/peminta persetujuan
 Tanda tangan Subjek/wali	 Tanda tangan peneliti/peminta persetujuan
Tanggal 04 - 05 - 2026 hari/bulan/tahun	Tanggal 04 - 05 - 2026 hari/bulan/tahun

Informasi Peneliti:

Penulis : .....

.....

.....

Peneliti: .....

.....

.....

JUDUL PENELITIAN : PENERAPAN TERAPI GENGGAM JARI DALAM PEMENUHAN RASA NYAMAN : NYERI POST HISTEREKTOMI OVOREKTOMI BILATERAL (HTSOB) DI PAVILIUN IMAN SUJUDI LANTAI 2 RSPAD GATOT SOEBROTO

INSTANSI PELAKSANAAN : STIKES RSPAD GATOT SOEBROTO

Persetujuan Sebelum Pelaksanaan

(INFORMED CONSENT)

Berikut ini adalah naskah yang akan dibacakan pada Bapak/Ibu Responden penelitian:

Saya adalah mahasiswa Program Studi DIII Keperawatan STIKes RSPAD Gatot Soebroto yang akan melakukan penelitian sebagai salah satu kegiatan dalam menyelesaikan tugas akhir dalam bentuk karya tulis ilmiah di DIII Keperawatan STIKes RSPAD Gatot Soebroto.

Tujuan penelitian ini adalah untuk mengetahui efektivitas penerapan terapi genggam jari dalam pemenuhan rasa nyaman : nyeri post *Histerektomi Overektomi Bilateral* (HTSOB) di Paviliun Iman Sujudi Lantai 2 RSPAD Gatot Soebroto.

Saya mengharapkan partisipasi Bapak/Ibu/Saudara/I untuk bersedia menjadi responden dalam penelitian saya dan memberikan tanggapan atau jawaban yang saya berikan. Tanggapan dan jawaban bersifat bebas tanpa paksaan. Saya akan menjamin kerahasiaan identitas dan informasi yang saudara berikan. Penelitian ini hanya dipergunakan untuk kepentingan pendidikan serta pengembangan ilmu pengetahuan.

Terima kasih atas kerjasama Bapak/Ibu/Saudara/I.

Setelah mendengar dan memahami penjelasan penelitian, dengan ini saya menyatakan:

SETUJU / ~~TIDAK SETUJU~~

Untuk ikut sebagai responden/sampel penelitian

Jakarta, 04 - 06 - 2026

Nama : .....

Alamat : .....

Tanda Tangan Responden	Peneliti
(Ny. L)	(Galuh Widyadhari)

Lampiran 4

Observasi Sebelum dan Sesudah dilakukannya Terapi Genggam Jari

Tgl dan Waktu		NRS		Lokasi Nyeri	Karakter Nyeri	TTV	
		Sebelum	Sesudah			sebelum	sesudah
04-05 2026	16.15	6	5	Perut bawah sebelah kiri	P: nyeri saat bergerak dan tertekan Q: nyeri seperti di tusuk benda tajam R: nyeri di perut bawah sebelah kiri S: skala nyeri 5 T: nyeri hilang timbul	Td: 142/94 Rr: 22 x N: 112 x Spo: 97%	Td: 136/88 Rr: 21 x N: 100 x Spo: 98%
05-05 2026	07.30	5	4	Perut bawah sebelah kiri	P: nyeri saat bergerak dan tertekan Q: nyeri seperti di tusuk benda tajam R: nyeri di perut bawah sebelah kiri S: skala nyeri 4 T: nyeri hilang timbul	Td: 124/81 Rr: 20 x N: 85 x Spo: 98%	Td: 121/81 Rr: 20 x N: 86 x Spo: 98%
	16.45	4	3	Perut bawah sebelah kiri	P: nyeri saat bergerak dan tertekan Q: nyeri seperti di tusuk benda tajam R: nyeri di perut bawah sebelah kiri S: skala nyeri 3 T: nyeri hilang timbul	Td: 126/85 Rr: 20 x N: 88 x Spo: 99%	Td: 122/83 Rr: 19 x N: 84 x Spo: 99
06-05 2026	07.30	3	2	Perut bawah sebelah kiri	P: nyeri saat bergerak dan tertekan Q: nyeri seperti di tusuk benda tajam R: nyeri di perut bawah sebelah kiri S: skala nyeri 2 T: nyeri hilang timbul	Td: 118/84 Rr: 20 x N: 93 x Spo: 98%	Td: 120/85 Rr: 20 x N: 90 x Spo: 99%
	16.45	2	2	Perut bawah sebelah kiri	P: nyeri saat bergerak dan tertekan Q: nyeri seperti di tusuk benda tajam R: nyeri di perut bawah sebelah kiri S: skala nyeri 2 T: nyeri hilang timbul	Td: 128/84 Rr: 19 x N: 86 x Spo: 99%	Td: 125/83 Rr: 20 x N: 87 x Spo: 99%

Lampiran 5

STIKES RSPAD GATOT SOEBROTO	**STANDAR OPERASIONAL PROSEDUR** **TEKNIK RELAKSASI GENGGAM JARI**
Pengertian	Relaksasi genggam jari yang juga disebut sebagai *finger hold* adalah sebuah teknik relaksasi yang digunakan untuk meredakan atau mengurangi intensitas nyeri pasca pembedahan. Teknik relaksasi ini adalah kombinasi dari relaksasi nafas dalam dan genggam jari. Sensasi yang dirasakan ini memberikan rasa kenyamanan, menghilangkan rasa stress pada fisik dan peningkatan toleransi terhadap rasa sakit
Manfaat	Untuk mengurangi atau menghilangkan rasa nyeri serta kondisi klien dalam emosional
Tujuan	Terapi relaksasi genggam jari sebagai pendamping terapi farmakologi yang bertujuan untuk 1. Mengurangi nyeri, takut dan cemas 2. Mengurangi perasaan panik, khawatir dan terancam 3. Memberikan sensasi rasa nyaman pada tubuh 4. Menenangkan pikiran dan mengendalikan emosi Dilakukan saat nyeri tidak dirasakan pasien, Terapi relaksasi ini bukan sebagai pengganti obat-obatan tetapi diperlukan untuk mempersingkat episode nyeri yang berlangsung beberapa menit atau detik.
Prosedur	Teknik ini dilakukan pada pasien post operasi pada hari pertama, sekitar 7-8 jam setelah pemberian analgesik, pasien dalam keadaan sadar dan kooperatif saat akan dilakukan tindakan. Lakukan pengkajian nyeri terlebih dahulu sebelum melakukan tindakan. Langkah prosedurnya adalah sebagai berikut: 1. Jelaskan tindakan dan tujuan dari tindakan yang akan

	dilakukan pada pasien serta menanyakan kesediaannya. 2. Posisikan pasien dengan berbaring lurus di temapat tidur, minta pasien untuk mengatur nafas dan merilekskan semua otot. 3. Perawat duduk berada di samping pasien, relaksasi dimulai dengan menggenggam ibu jari pasien dengan tekanan lembut, genggam hingga nadi pasien terasa berdenyut. 4. Pasien diminta untuk mengatur nafas dengan hitungan teratur. 5. Genggam ibu jari selama kurang lebih 3-5 menit dengan bernapas secara teratur, untuk kemudian seterusnya satu persatu beralih ke jari selanjutnya dengan rentang waktu yang sama. 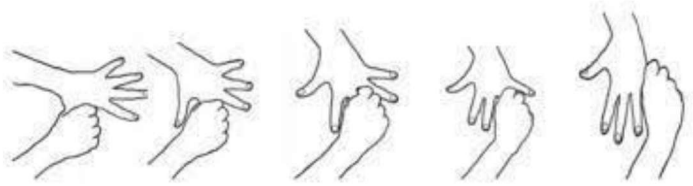 1 2 3 4 5 6. Setelah kurang lebih 15 menit, alihkan tindakan untuk tangan yang lain. 7. Session selesai denganmenanyakan Kembali bagaimana tingkat intensitas nyeri yang dirasakan pasien setelah dilakukan tindakan. 8. Rapikan pasien dan tempat kembali.

Lampiran 6



Pemberian Edukasi